



UNCUYO
UNIVERSIDAD
NACIONAL DE CUYO

FO
FACULTAD DE
ODONTOLOGÍA



UNIVERSIDAD NACIONAL DE CUYO
FACULTAD DE ODONTOLOGÍA
CARRERA DE ESPECIALIZACIÓN EN ENDODONCIA

TRABAJO FINAL PARA OPTAR AL TÍTULO DE
ESPECIALISTA EN ENDODONCIA

CONCEPTOS ACTUALES EN EL
TRATAMIENTO DE DIENTES JÓVENES CON
NECROSIS PULPAR

ALUMNO: Od. Regis María Virginia

DIRECTOR: Prof. Dra. Graciela R. Peña

Mendoza, Noviembre 2017

AGRADECIMIENTO

Quiero agradecer en primer lugar a mi gran compañero de vida, Jerónimo, por el apoyo incondicional para poder lograr dicho objetivo, que junto a mis hijos me acompañaron durante estos dos años y medio. Por otro lado, a mi madre por darme alojamiento y compañía durante los días de cursado acá en Mendoza.

También agradezco a todos los profesores: Alberto, Alicia, Mariana y Julio, que nos brindaron todos sus conocimientos.

Y por último a mi directora de tesina, Graciela, por su ayuda constante en todo el camino tanto de dicho trabajo como en el cursado de dicha especialidad.

INDICE

Resumen.....	pág. 4
Introducción.....	pág. 5
Caso clínico.....	pág.16
Discusión.....	pág. 21
Conclusión.....	pág. 27
Bibliografía.....	pág. 2

RESUMEN

Los dientes permanentes con ápices inmaduros cuando sufren un traumatismo o caries y terminan con necrosis pulpar, resultan un gran desafío. La apexificación, ya sea inducida con hidróxido de calcio o con MTA, tiene como objetivo sellar el ápice y no muestra ningún cambio en el desarrollo de la pared radicular, dando como resultado un diente más propenso a la fractura. La revascularización de los dientes permanentes jóvenes es posible después de la necrosis pulpar. La pasta triantibiótica o sus versiones modificadas, y el hidróxido de calcio son de uso general para lograr una buena desinfección del canal radicular para poder así intentar la revascularización, ya que la desinfección es uno de los fundamentos esenciales para dicho procedimiento junto con la formación de un coágulo de sangre, que servirá como andamio para que en él se sostenga el nuevo tejido formado y por último, el sellado del conducto con MTA. Por lo tanto el objetivo de este trabajo fue demostrar los resultados y las ventajas de la revascularización en dientes permanentes que han sufrido traumatismos y que presentan pulpas necróticas en comparación con las técnicas tradicionales de apexificación.

Se presenta un caso clínico en el cual a un adolescente de 16 años de edad se le realizó endodoncia regenerativa en el elemento incisivo central superior izquierdo luego de un traumatismo de larga data, con lesión periapical importante y ápice abierto. A los once meses de seguimiento, se observó ausencia de síntomas, con disminución importante de la lesión periapical y formación de tejido a nivel del foramen apical.

De ésta manera, podemos mantener dichos elementos permanentes jóvenes con necrosis pulpar, durante más tiempo en boca sin alterar la estética del paciente y sin síntomas.

INTRODUCCIÓN

El manejo endodóntico de los dientes permanentes con ápice inmaduro y pulpas necróticas resulta un reto importante para los endodoncistas. En esta situación se puede observar además, la presencia de periodontitis apical crónica o incluso de un absceso dentoalveolar agudo; complicándose por la presencia de paredes finas de dentina y la ausencia de una constricción apical natural que permita la colocación de un material de obturación (Al Ansary *et al.*, 2009; Mente *et al.*, 2009).

Los dientes permanentes inmaduros pueden sufrir necrosis, como resultado de un trauma, caries o anomalías congénitas. Durante décadas éstos elementos dentales han sido tratados mediante apexificación, lo que implica la colocación de hidróxido de calcio (Ca OH_2) intracanal para inducir la formación de una barrera calcificada en el ápice. Esta técnica ha suscitado una gran preocupación debido al largo período de tratamiento, que puede requerir múltiples visitas y renovación del apósito intracanal (Abbott, 1998; Sheehy y Roberts, 1997), la imprevisibilidad del cierre apical (Rafter, 2005) y la susceptibilidad a las fracturas radiculares a nivel cervical después de una exposición prolongada al Ca OH_2 (Andreasen *et al.*, 2002).

Esto ha llevado a una modificación del procedimiento tradicional de apexificación logrando una obturación inmediata del canal a través de la introducción de una barrera artificial de trióxido mineral agregado (MTA) (Torabinejad; Chivian, 1999). La apexificación con MTA reduce el tiempo de tratamiento y da como resultado una curación favorable del tejido perirradicular (Sarris *et al.*, 2008; Cehreli *et al.*, 2011). A pesar de estas ventajas, los resultados del tratamiento con MTA no varían mucho de los tratamientos de la apexificación con Ca OH_2 .

La presencia de paredes dentinarias delgadas presentan un problema clínico, y además, los altos costos asociados con el uso de MTA y las dificultades en el manejo de este material en últimos 3-4 mm apicales pueden restringir su uso (Trope, 2010; Wigler *et al.*, 2013; Hargreaves *et al.*, 2013).

Banchs y Trope (2004) a través de un informe de caso, describieron un nuevo protocolo de tratamiento para el manejo de dientes permanentes con ápice inmaduro con periodontitis apical, denominado revascularización.

La revascularización pulpar puede definirse como la restauración de la vascularidad de un tejido u órgano. Se considera una opción de tratamiento fiable para dientes permanentes con ápice inmaduro y con necrosis pulpar (Roland, 2013). El objetivo principal es continuar el desarrollo de la raíz, lograr aumento de espesor de la pared dentinaria y el cierre apical junto con la resolución de la periodontitis apical (De Jesus, 2013).

Al comenzar el procedimiento se debe realizar un consentimiento informado, en donde se le informará al paciente el número de citas necesarias (por lo menos dos), posibles efectos adversos (tinción de la corona por la minociclina), falta de respuesta al tratamiento y deben explicarse posibles síntomas posteriores. En la primera cita el diente se anestesia, se aísla y se realiza una instrumentación mínima (Kenneth M Hargreaves; Stephen Cohen).

En la primera cita se realiza la desinfección del conducto radicular con hipoclorito de sodio (NaOCl) y una combinación de ciprofloxacina, metronidazol y minociclina. Luego de la desinfección, se retira la pasta antibiótica y se induce el sangrado apical para permitir la formación de un coágulo sanguíneo en el conducto. Como paso final, el orificio del canal se sella con MTA y se coloca una restauración coronal permanente. Desde la descripción de la técnica de revascularización, varios informes de casos y trabajos de investigación han demostrado el potencial regenerativo de este tratamiento, como lo demuestra el aumento de la longitud de la raíz, el engrosamiento de la pared radicular y el cierre apical (Bose *et al.*, 2009; Chueh *et al.*, 2006).

El uso de técnicas de revascularización para inducir la apexogénesis y por lo tanto la regeneración tisular, en lugar del reemplazo de tejidos con sustitutos artificiales, representa una modificación de tratamiento relativamente nueva (Wigler *et al.*, 2013; Geisler, 2012). La revascularización se basa en la teoría que en ausencia de bacterias; presencia de un andamiaje tridimensional apropiado y de células madres progenitoras dentro del espacio del conducto radicular junto con la creación de un sellado; la reparación del tejido puede ocurrir como sucedería en un diente permanente inmaduro con necrosis y que sufrió una avulsión (Iwaya *et al.*, 2001; Banchs *et al.*, 2004).

Hipotéticamente, la cercanía de las células madres de la papila apical (SCAP) al suministro de sangre periodontal puede permitirles sobrevivir a la infección apical para formar odontoblastos y células productoras de dentina (Murray *et al.*, 2007).

El tratamiento endodóntico regenerativo requiere altos niveles de desinfección (Ding *et al.*, 2009; Fouad, 2011). Sin embargo, se ha documentado que las bacterias penetran más profundamente en individuos con dientes más jóvenes que en personas mayores (Kakoli *et al.*, 2009), lo cual hace que la eliminación bacteriana en dientes inmaduros sea un reto importante (Fouad, 2013). El protocolo más usado para la desinfección del sistema radicular es la irrigación con hipoclorito de sodio (NaOCl) y clorhexidina seguido por la desinfección con apósitos antimicrobianos como hidróxido de calcio o pasta antibiótica (Geisler, 2012; Fouad, 2013; Haapasalo *et al.*, 2010).

El NaOCl es el irrigante más usado en la terapia endodóntica. Se ha confirmado que reduce la incidencia de bacterias cultivables en un 40 a un 60 % (Shuping *et al.*, 2000; Waltimo *et al.*, 2005).

En la primera cita del tratamiento se recomienda una irrigación con 20 ml de NaOCl; en bajas concentraciones, ya que altas concentraciones podrían impedir que las células madres se unan a la superficie de la dentina, además de resultar tóxico para SCAP (Ring *et al.*, 2008). En este sentido, Martin *et al.*, (2014) sugirieron que el acondicionamiento dentinario con NaOCl al 1.5 % promueve una mayor supervivencia de SCAPS que cuando se usa al 3%. Además, se recomendó el uso de un sistema endovac o una aguja con extremo cerrado y aberturas laterales para evitar la extrusión periapical (Da Silva *et al.*, 2010).

Haapasalo *et al.*, (2010) recomendaron un enjuague final con 0.12 % de clorhexidina para la primera cita debido a su actividad antibacteriana y su capacidad para extender esta actividad a través de la interacción con la dentina. Sin embargo, se ha informado que la clorhexidina puede ser citotóxica para las células madre (Trevino *et al.*, 2011). Basrani *et al.*, (2007) sugirieron que si se usa clorhexidina, se debe aplicar solución estéril entre los usos de NaOCl y clorhexidina para minimizar la formación de un precipitado en el canal.

En una investigación realizada por Iwaya *et al.*, (2001) utilizaron una doble pasta antibiótica de metronidazol y ciprofloxacina como desinfectante intracanal. También se informaron resultados exitosos con el uso de una pasta triantibiótica que contenía 1:1:1 ciprofloxacina, metronidazol y minociclina (Banchs *et al.*, 2004; Ding *et al.*, 2009; Jung *et al.*, 2008; Nosrat *et al.*, 2011).

Otros antibióticos tales como, amoxicilina, cefaclor, cefroxadina también se han utilizado en combinación con ciprofloxacina y metronidazol. Todas estas combinaciones han demostrado inhibir el crecimiento de bacterias (Sato *et al.*, 1993).

Se ha evidenciado que las pastas triantibióticas que contienen minociclina alcanzan resultados significativamente mejores que otras pastas en términos de lograr un mayor espesor de la pared radicular (Bose *et al.*, 2009). Además, se ha visto que estas pastas son capaces de difundir a lo largo de la dentina y desinfectar efectivamente la misma (Sato *et al.*, 1996; Windley *et al.*, 2005; Cohenca *et al.*, 2010).

La decoloración de los dientes se puede minimizar administrando el fármaco por debajo de la unión cemento esmalte (CEJ). Si se produce dicha coloración, se puede eliminar con una sustancia blanqueadora, como el perborato de sodio (Reynolds; Johnson; Cohenca, 2009). Un abordaje alternativo a la decoloración aconsejado por Reynolds *et al.*, (2009) fue grabar los túbulos dentinarios de la corona con ácido fosfórico al 35 % (Ultra-Etch, Ultradent, South Jordan, UT, USA), y sellarlos con adhesivo (Single Bond, 3M), colocando posteriormente un composite fluido; antes de llevar al conducto la pasta triantibiótica. Estos autores también recomendaron la colocación de la pasta triantibiótica con aguja 20 G para reducir el riesgo de coloración coronal.

Se considera que la decoloración producida después del tratamiento es un inconveniente relacionado con el uso de la minociclina (Kim *et al.*, 2010; Akcay *et al.*, 2014). De acuerdo con Kim *et al.*, (2010) la decoloración puede ser reducida, pero no prevenida, mientras que Reynolds *et al.*, (2009) afirmaron que la decoloración puede ser prevenida sellando las paredes dentinarias de la cavidad de acceso con un composite flow antes de introducir la pasta antibiótica en el canal.

En un estudio realizado por Sato *et al.*, (1993) sobre las propiedades antisépticas de varias combinaciones antibióticas, se encontró que el cefaclor es igualmente eficaz que la minociclina. En informes recientes también han indicado resultados exitosos en la endodoncia regenerativa usando esta combinación (Dabbagh *et al.*, 2012; Bezgin *et al.*, 2014; Bezgin *et al.*, 2015).

Se ha planteado un problema importante en relación con la fuerte toxicidad de las pastas antibióticas en células dentales humanas (Yadlapati *et al.*, 2014; Althumairy RI *et al.*, 2014).

Althumairy *et al.*, (2014) declararon que esta toxicidad tiene un efecto dependiente de la concentración. Las pastas antibióticas tanto triples como dobles en los procedimientos de revascularización son letales en contacto directo con SCAPS, células de la papila dental humana (DPCS), células de la papila apical (APCS) y fibroblastos (PDL) (Ruparel *et al.*, 2012; Yadlapati *et al.*, 2014; Althumairy *et al.*, 2014; Phumpatratom *et al.*, 2014; Chuensombat *et al.*, 2013).

De acuerdo a lo demostrado por Cheumsombat *et al.*, (2013), el uso de una concentración de 0.39 mg/ml de pasta triantibiótica produce menos toxicidad, mientras que es capaz de reducir de manera significativa la bacteria aislada de dientes necróticos.

El hidróxido de calcio ha sido mencionado como un alternativa para ser usado en tratamientos de revascularización, ya que se ha demostrado que es capaz de estimular la proliferación de células madres de la papila apical y no presenta ningún efecto perjudicial (Ruparel *et al.*, 201; Althumairy *et al.*, 2014). Sin embargo, se ha planteado que el contacto directo con este medicamento altamente alcalino limitaría la posibilidad de aumentar el grosor de la pared del conducto radicular en la superficie de la dentina (Hargreaves *et al.*, 2008).

Chueh *et al.*, (2009) manifestaron una alta tasa de calcificación progresiva del espacio del conducto radicular en dientes medicados con CaOH_2 , lo que sugiere que el desarrollo de raíces inducido por tratamiento endodóntico regenerativo no sigue un patrón natural. Por esta razón, si se usa la pasta de CaOH_2 , la colocación debe limitarse a la mitad coronal del conducto radicular para permitir el engrosamiento de las paredes dentinarias (Bose *et al.*, 2009; Cehreli *et al.*, 2011; Chen *et al.*, 2012).

El hidróxido de calcio es, para muchos odontólogos, un excelente antimicrobiano, por su sencilla manipulación. No causa decoloración dentaria y a diferencia de la pasta triantibiótica, no provoca ninguna reacción alérgica (De Jesus, 2013).

Los procedimientos regenerativos implican el uso de un andamio para proporcionar un marco para el crecimiento y desarrollo tanto de células como de vasos. La construcción del andamio comienza en la segunda cita, entre 2 y 4 semanas luego del acceso y desinfección. Sin embargo, se puede considerar un tratamiento adicional con el mismo antimicrobiano o con un antimicrobiano alternativo si persisten signos y síntomas de infección (Geisler, 2012).

La presencia de un andamio se considera un elemento esencial para cualquier tratamiento regenerativo. En general, un andamio es una réplica tridimensional de la matriz extracelular que proporciona soporte biológico y mecánico a las células madres (Murray *et al.*, 2007). Debe crear un entorno que permita a las células madres migrar, proliferar y diferenciarse (Zhang; Yelick, 2010). Los andamios deberían idealmente ser biodegradables, y debiera coincidir con la formación de tejido hasta que toda la estructura del andamio se haya sustituido por la matriz extracelular (Schopper *et al.*, 2005). También debe degradarse sin liberar productos tóxicos (Taylor *et al.*, 1994).

La capacidad del coágulo de sangre para promover la deposición de tejido duro se ha demostrado en algunos estudios (Nygaard-Östby, 1961). Mientras que el coágulo de sangre se ha utilizado tradicionalmente como un andamio en los procedimientos de endodoncia regenerativa (Bezgin, 2014), alternativas como un andamio con célula madres o factores de crecimiento han surgido como posibles para el tratamiento regenerativo (Altaii *et al.*, 2017). Cabe señalar que el uso de andamios puede aumentar las sesiones de tratamiento requeridas, la complejidad del tratamiento y el costo, y también puede causar infección. Por lo tanto para justificar estos cambios al andamio original, es importante identificar sus efectos sobre los tejidos generados en las paredes de las raíces y en el espacio del conducto radicular después del tratamiento. Por lo tanto se requiere una revisión de todos los estudios de regeneración endodóntica publicados con examen histológico.

El protocolo sugerido para proporcionar un andamio es la introducción de una lima K 20 precurvada estéril al conducto 2 mm más allá del agujero apical para permitir que todo el canal se llene de sangre hasta el nivel de la unión cemento- esmalte (Haapasalo *et al.*, 2010). Antes de este paso, se recomienda un lavaje copioso y suave con 20 ml de EDTA (Adriana de Jesus, 2013). El EDTA tiene una actividad antimicrobiana débil, pero es capaz de inhibir la formación de biofilm (Chavez *et al.*, 2010; Heulsmann *et al.*, 2003). El EDTA puede fomentar la regeneración del complejo dentino pulpar y mejorar la fijación del tejido recién formado a las paredes del canal mediante la exposición de la matriz de dentina y causar la liberación de factores de crecimiento del depósito de la matriz de dentina (Yamauchi *et al.*, 2011; Galler *et al.*, 2011). En un reciente estudio, Martin *et al.* (2014) asesoraron el uso de EDTA al 17 % en endodoncia regenerativa ya que invierte los efectos letales del NaOCl.

Se han publicado varios informes que demuestran el éxito radiográfico con andamios de coágulo sanguíneo (Banchs; Trope, 2004; Ding *et al.*, 2009; Seonmez *et al.*, 2013); sin embargo, esta técnica está limitada tanto por la concentración como la composición de las células atrapadas en el coágulo, ya que los tejidos requieren concentraciones efectivas de células para restaurar la función. Asimismo, un número de autores han reportado casos en los cuales no fue posible producir el sangrado en el canal (Ding, 2009; Nosrat, 2012; Thibodeau; Trope, 2007). En tales casos, se requieren procedimientos convencionales de apexificación en dientes con un sola raíz (Trope, 2010); sin embargo, Zehreli *et al.* (2011) expresaron que en molares, si no hay sangrado en los canales más pequeños, se puede proporcionar sangre desde un canal mas grande.

Las preocupaciones antes mencionadas han llevado a los investigadores a buscar mejores andamios en 3d que se pueden construir independientemente sin el sangrado (Geisler, 2012). El uso de matrices de fibrina autólogas tales como el plasma rico en plaquetas (prp) y la fibrina rica en plaquetas (prf) han sido indicadas. (Bezgin *et al.*, 2015; Torabinejad; Turman, 2011).

Prp es un volumen de plasma autólogo con concentraciones plaquetarias superiores a la línea base, y por lo tanto, mayores cantidades de factores de crecimiento (Teozeum

et al., 2003). Prf, una segunda generación de concentrado de plaquetas, es una malla de fibrina antológica no trombolizada que sirve como un depósito para la liberación lenta y continua de factores de crecimiento. Mientras que prp requiere de la asociación con trombina bovina y cloruro de calcio para llegar a las etapas finales de coagulación, y prf, es esencialmente nada más que sangre pura centrifugada, lograda por una polimerización natural (Dohan *et al.*, 2006). El tratamiento de revascularización con prp y prf se ha demostrado ser exitoso clínicamente, así como radiográficamente y este éxito se atribuyó a los factores de crecimiento que ayudan en la proliferación de células madre para la cicatrización, inducción y regeneración de tejidos (Bezgin *et al.*, 2014; Jadhav G *et al.*, 2012). Sin embargo, los hallazgos histológicos de Martin *et al.* (2014) no mostraron evidencias de la formación de tejido similar a la pulpa con células similares a odontoblastos, incluso cuando se usaron matrices de fibrina antológicas en el tratamiento, por lo tanto, dado el gasto y la dificultad en la preparación de prp y prf, no se recomienda su uso, excepto en los casos en los que un coágulo de sangre no puede ser inducido sin ellos (Ding *et al.*, 2009; Torabinejad; Turman, 2011).

Para evaluar el efecto de los factores de crecimiento sobre el pronóstico de regeneración, Nagy *et al.* (2014) emplearon un andamio inyectable impregnado con factor de crecimiento fibroblástico básico como coadyugante del coágulo sanguíneo y después de un período de seguimiento de 18 meses los autores no encontraron diferencia entre el coágulo sanguíneo y el coágulo sanguíneo con los grupos de factores de crecimiento.

En un reciente estudio, Bottino *et al.* (2013) evaluaron el uso de un andamio nano fibroso que contiene antibiótico para la endodoncia regenerativa y afirmaron que éstos andamios prometen mejoría de las estrategias regenerativas actuales proporcionando un sistema de suministro de fármacos para desinfectar los dientes permanentes inmaduros necróticos mediante la liberación controlable de dosis antibióticas bajas y sirviendo como matriz para el crecimiento y diferenciación del tejido nuevo en el conducto radicular.

Estos resultados sugieren que los procedimientos regenerativos bajo protocolos actuales con andamios naturales o sintéticos no lograron la regeneración de la pulpa.

Una vez que se ha producido un andamio dentro del canal, se indica un sellado hermético a las bacterias. El MTA es actualmente el material de elección para lograr el sellado coronal en procedimientos regenerativos (Banchs; Trope, 2004). El MTA es un biocerámico capaz de fijarse incluso en presencia con sangre y es altamente resistente a la penetración bacteriana (Parirokh; Torabinejad, 2010). Para evitar la sobreextensión del MTA, una matriz de colágeno tal como Collaplug o Collacote puede colocarse en el conducto (Petrino *et al.*, 2010). El MTA es actualmente comercializado en dos formas, gris y blanco. Aunque el blanco se desarrolló para resolver problemas de decoloración de los dientes relacionado con el MTA gris, se ha demostrado que ambos tipos dan lugar a la decoloración (Lenherr *et al.*, 2012; Felman; Parashos, 2013). Hoy en día, varios tipos de cementos biocerámicos han quedado disponibles para su uso en endodoncia que no se sabe que causan decoloración como Bioaggregate y Biodentine (Valles *et al.*, 2013; Mohammadi *et al.*, 2014). Nosrat *et al.* (2011) reportaron dos casos exitosos de revascularización usando Biodentine. Sin embargo, se necesitan estudios a largo plazo para evaluar el éxito de estos nuevos materiales. En áreas donde la estética es crucial, el ionómero vítreo (IV) aplicado sobre una matriz colágeno puede ser utilizado como una alternativa a los cementos triminerales (Geisler, 2012; Shah *et al.*, 2008).

Se puede concluir que el sellado coronal puede elegirse de acuerdo con los requisitos estéticos. En dientes anteriores, puede elegirse cemento trimineral que no cause decoloración o IV, sin embargo, en dientes posteriores el MTA puede ser la primera opción para los odontólogos.

Los resultados de la terapia de revascularización se evalúan en 4 niveles (evidencia clínica de cicatrización periapical; evidencia radiográfica de cicatrización periapical y desarrollo radicular; respuesta positiva a las pruebas de vitalidad pulpar y evidencia histológica de la regeneración del complejo dentino-pulpar).

Respecto a la evidencia clínica de cicatrización periapical; incluye la ausencia de sensibilidad a la percusión, palpación y ausencia de tractos sinusales e inflamación. Estos han sido documentados en todos los informes clínicos sobre revascularización (Iwaya *et al.*, 2001; Banchs, Trope, 2004; Bezgin *et al.*, 2014).

En cuanto a la evidencia radiográfica de cicatrización periapical y desarrollo radicular, comprende la curación ósea de la lesión periapical, un aumento en la longitud de la raíz y en el espesor de la pared de la misma y la formación de un ápice radiográfico. Mientras que estos resultados son deseables, no siempre son alcanzables, ni son esenciales para el éxito del tratamiento. Resultados tales como ausencia del desarrollo de la raíz (Lenzi; Trope, 2012; Petrino, 2010), o cierre apical sin aumento de la longitud o de la pared de la raíz también han sido reportados. Kahler *et al.* (2014) aconsejaron períodos más largos de revisión en los casos de regeneración, ya que observaron una maduración continua de la raíz en dos casos durante un seguimiento de 36 meses.

Nosrat *et al.* (2012) informaron de una posible relación entre la duración de la necrosis de la pulpa y el resultado del tratamiento, sugiriendo que la infección de larga data podría destruir las células capaces de regeneración pulpar. Duarte *et al.* (2014) observaron tejido pulpar vital en el tercio apical vital hasta 90 días de infección en un modelo de rata. A la luz de estos resultados, se puede concluir que la duración de la necrosis pulpar es un factor muy importante para lograr la maturogénesis radicular. Si no hay síntomas adversos, los dientes sin evidencia radiográfica de cicatrización periapical y desarrollo radicular pueden dejarse como mantenedores de espacio hasta que se identifique una opción restaurativa adecuada (Geisler, 2012).

La respuesta positiva a las pruebas de vitalidad pulpar es el tercer objetivo del tratamiento e indica un alto nivel de éxito, independientemente del tipo de tejido generado dentro del canal (Geisler, 2012). La literatura incluye informes sobre la respuesta de los tejidos a las pruebas de sensibilidad (tanto pruebas al frío como eléctricas) luego del tratamiento de revascularización, con algunos autores reportando respuestas positivas (Iwaya *et al.*, 2001; Ding *et al.*, 2009; Petrino *et al.*, 2010) y otros reportando respuestas negativas (Bezgin *et al.*, 2014; Cehreli *et al.*, 2011). Como sugieren Johns y Vidyanath (2011), las respuestas negativas a las pruebas de vitalidad pueden atribuirse a la presencia de una capa gruesa de MTA (3-4 mm) así como cementos y materiales de restauración como resina compuesta. Se ha informado que la flujometría de láser doppler es más rápida que la respuesta

térmica en la determinación de la vitalidad y puede recomendarse para su uso en el tratamiento de revascularización (Foad; Nosrat, 2013; Mesaros; Trope, 1997).

Referente al exámen histológico de los tejidos formados dentro del conducto radicular en dientes humanos y animales se ha documentado la curación ósea y el desarrollo de la raíz luego del tratamiento; sin embargo, ninguno de éstos estudios ha mostrado regeneración del complejo dentino pulpar dentro de los conductos radiculares (Martin *et al.*, 2013; Thibodeau *et al.*, 2007). El hallazgo incluye crecimiento del ligamento periodontal, cemento y hueso dentro del conducto radicular así como se informó de que el estrechamiento de los conductos radiculares y ápices fue causado por la deposición de cemento sin dentina.

Sería deseable que el tejido duro formado por las terapias de revascularización fuera similar a la dentina original. Sin embargo, los estudios de regeneración reportados hasta la fecha no han proporcionado un tejido duro con la relación clásica de dentina odontoblástica pulpar. El resultado habitual fue la cicatrización post de la herida por reparación con nuevos tejidos (Andreasen; Bakland, 2012). En este sentido, los estudios a largo plazo son necesarios para aprender como estos diferentes tejidos se comportarán con el tiempo.

CASO CLÍNICO

Adolescente de sexo masculino de 16 años de edad que vive en la provincia de Mendoza concurre con su madre a la consulta odontológica, por motivos estéticos, ya que su incisivo central superior izquierdo (ICSI) presentaba cambio de color y fractura de su corona. Su madre relató que la causa de dicha fractura fue un golpe hace dos años atrás y hacía aproximadamente 3 meses atrás recibió tratamiento en donde se le colocó una pasta dentro del conducto.

Al llegar a la consulta en la carrera de especialización en endodoncia se le realizó historia clínica médica sin datos relevantes con respecto a antecedentes sistémicos. Se procedió a realizar el examen bucal en el que se observó fractura en el tercio medio coronario sobre dicho incisivo con cambio de coloración y una pasta provisoria que abarcaba el tercio incisal. Al inspeccionar la mucosa se percibió leve edema a nivel del incisivo central. A la percusión vertical, dicho elemento respondió con dolor; las pruebas al frío y al calor no mostraron ningún tipo de respuesta y al examen radiográfico reveló lo siguiente: incisivo central superior derecho sano, sin ninguna lesión en la corona ni en el periápice y con su ápice totalmente cerrado (acorde con la edad del paciente). El ICSI presentaba sus paredes dentinarias muy delgadas, ápice abierto, conducto muy amplio (comparado con su homólogo contralateral) sin ningún material de relleno, una obturación en tercio medio coronario y una radiolucidez apical de gran tamaño; esto hizo pensar que el diente se necrosó luego del trauma. (Fig.1)

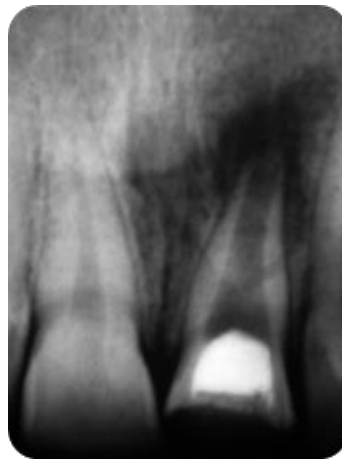


Fig.1. Radiografía preoperatoria donde se observa incisivo central superior izquierdo con fractura coronaria, ápice inmaduro y lesión periapical

Se le explicó a la madre las posibilidades de tratamiento y el pronóstico del mismo, decidiendo realizar una revascularización, previa firma del correspondiente consentimiento informado. En la primer sesión y tal como indica el protocolo de revascularización, se procedió a la desinfección del conducto; para ello se colocó anestesia con vasoconstrictor (Totalcaína Forte, Carticaína -L- Adrenalina, Laboratorio Bernabó) y el elemento dentario se aisló con goma dique. Se eliminó el material de obturación de la corona, se realizó la conductometría (Fig.2) y con limas K de la segunda serie (K-file Dentsplay Maillefer) se hizo un desbridamiento suave, sin hacer presión sobre las paredes dentinarias. Se lavó con 20 ml de NaOCl al 2.5 % (Tedequim S.R.L), aspirando constantemente y con presión suave. Se secó el conducto con conos de papel absorbentes (Meta Biomed), y se llenó con pasta triantibiótica de consistencia cremosa usando un lentulo (Denstplay, Maillefer) compuesta por metronidazol 500 mg, ciprofloxacina 200 mg , 100 mg de Cefadroxilo y solución fisiológica (Fig. 3 y 4). A continuación se limpió la cámara pulpar con torunda estéril y alcohol, se selló toda la cavidad con Ionómero Vítreo (Riva Selfcure SDI, Made in Australia) para evitar filtraciones.

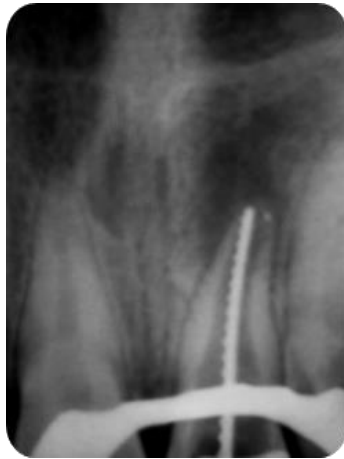

Fig.2. Conductometría



Fig. 3. Pasta triantibiótica

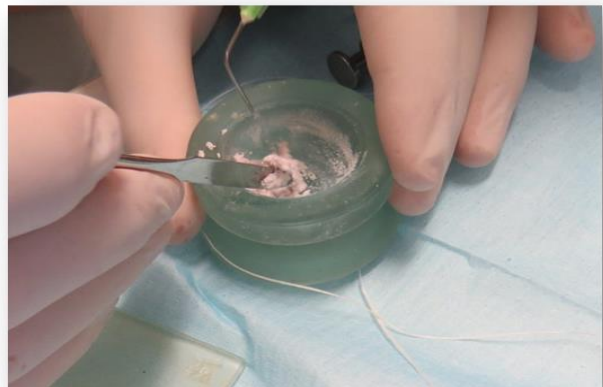

Fig. 4 Pasta triantibiótica con solución fisiológica lista para llevar al conducto

En una segunda cita, pasados los 30 días, el paciente volvió asintomático. Se colocó anestesia sin vasoconstrictor (Indican, Lidocaína Clorhidrato 2 %) y se realizó nuevamente aislamiento con goma dique; se eliminó el ionómero vítreo y se lavó con solución fisiológica. Con una lima H (H-file Dentsplay Maillefer) y teniendo en cuenta la longitud de trabajo, se llevó dicha lima hasta llegar a la zona del tejido periapical para ocasionar un sangrado y así poder formar un coágulo dentro del conducto. A continuación se colocaron 4 mm de Trióxido Mineral Agregado (MTA,

Tulsa Dental Dentsplay, Tulsa, OK) dentro del canal y se selló con ionómero vítreo (Riva selfcure, Made in Australia (Fig. 5).

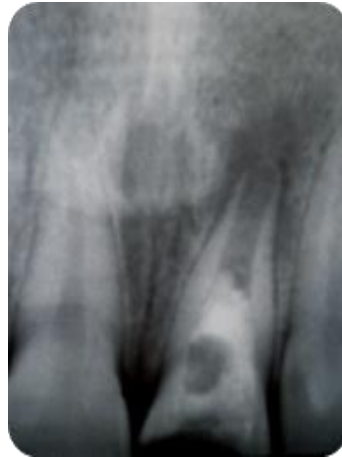

Fig. 5 Rx en donde se observa Colocación de MTA y sellado con Ionómero Vítreo

El paciente fue recitado para control a los dos meses, encontrándose asintomático, a la percusión vertical no presentó dolor y la radiografía mostró que la lesión periapical del ICSI se estaba reduciendo de tamaño, no observándose engrosamiento de las paredes dentinarias. Lo que si se observó en el interior del conducto una radiopacidad diferente (Fig. 6).

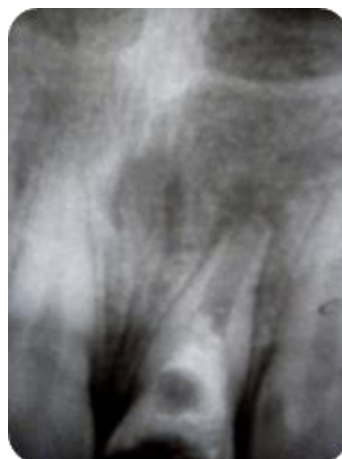


Fig. 6 Control radiográfico a los dos meses

A los 11 meses el paciente fue nuevamente recitado, se le realizaron pruebas de sensibilidad las cuales dieron respuesta negativa y radiográficamente se observó curación casi total de la lesión apical (Fig. 7).

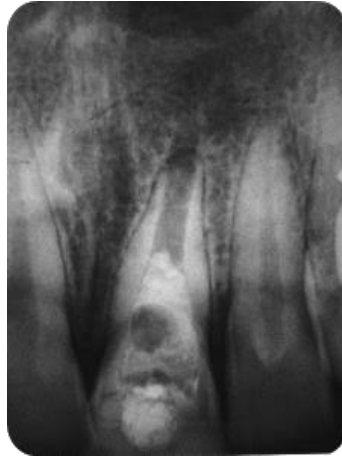

Fig. 7 Control radiográfico, once meses luego del tratamiento

DISCUSIÓN

El procedimiento de revascularización se considera una alternativa de tratamiento cuando el desarrollo de la raíz se interrumpe en su fase temprana de formación y la anatomía de la raíz es frágil. A pesar de los resultados prometedores, permanecen las dudas sobre la secuencia ideal de esta terapia (Kontakiotis *et al.*, 2015). Una de las cuestiones predominantes es si el procedimiento debe considerarse un tratamiento permanente. En general, la literatura se limita a la sugerencia de que estos dientes desarrollarán obliteración de la luz del conducto y deben tener seguimiento clínico-radiológico, ya que permanecen funcionales y libres de enfermedad durante muchos años (Wigler *et al.*, 2013). Sin embargo, esta afirmación está abierta a discusión debido a la falta de evidencia de estudios de alto nivel que confirmen el éxito a largo plazo de este tratamiento (Yamauchi *et al.*, 2011). Se debe considerar que la obliteración del conducto radicular siguiendo el procedimiento de revascularización, podría conducir a complicaciones futuras endodónticas y protésicas.

El uso de dicha técnica ha sido identificado como un método eficaz para estimular el desarrollo del cierre apical y el engrosamiento de la dentina radicular en elementos permanentes inmaduros con pulpas necróticas. A pesar de ello, existen pocos estudios histológicos y clínicos que confirmen dicho resultado dentro de los conductos radiculares.

Con respecto a la metodología empleada, hubo varias diferencias observadas entre la etapa de desinfección, donde la concentración de hipoclorito de sodio (NaOCl) utilizada en el lavaje oscilaba entre el 2,5 y el 6 %, lo cual interfiere directamente con las propiedades de las soluciones y posiblemente, en altas concentraciones, elimina las células sobrevivientes dentro del conducto radicular. Nagata *et al.* (2014) utilizaron hidróxido de calcio y gel de clorhexidina al 2 % para la desinfección, ambos citotóxicos cuando estaban en contacto directo con las células. A pesar de las variaciones de técnicas en el proceso de desinfección, todos los estudios informaron éxito clínico con resolución de periodontitis apical y fístulas y obtuvieron dientes totalmente asintomáticos.

La decoloración en los elementos dentarios ha sido reportada en diversos estudios, lo cual representa una desventaja en el procedimiento. La minociclina, uno de los antibióticos que componen la pasta triantibiótica es el responsable de la decoloración (Kim *et al.*, 2010), siendo un derivado semisintético de la tetraciclina, el cual tiene la capacidad de quelar los iones de calcio y de ser incorporado en los dientes, dando como resultado una decoloración (McKenna *et al.*, 1999). Para evitarlo, puede ser eliminada, utilizando una combinación de sólo dos antibióticos, o bien, la minociclina puede ser reemplazada por otro antibiótico (Iwaya *et al.*, 2001; Thibodeau, 2007).

Con el fin de reemplazar la minociclina y evitar los cambios de color, se utiliza cefaclor (Kahler *et al.*, 2014), dixociclina (Nagy *et al.*, 2014) y amoxicilina (Kahler *et al.*, 2014). Otros estudios también sugieren el uso de rokitamicina, fosfomicina y cefradina (Sato *et al.*, 1993). También ha sido propuesto el sellado de los túbulos dentinarios de la corona con compuestos de enlace para evitar la decoloración (Reynolds *et al.*, 2009).

Zhu *et al.* (2015) explicaron que la aparición de los tejidos parecidos a cemento y ligamento periodontal se debe a la falta de células madre suministradas al conducto. Nosrat *et al.* (2015) también informaron que las células madre producidas en el coagulo podrían no diferenciarse en odontoblastos, ya que pueden ser movilizados dentro del conducto radicular por diferentes fuentes, tanto de la papila apical como de la médula ósea. Por lo tanto se han sugerido diferentes estrategias de genética de tejidos, tales como el uso de factores de crecimiento (Tawfik *et al.*, 2013), plasma rico en plaquetas (Torabinejad *et al.*, 2015) y una combinación de células madre de la pulpa dental (Zhu *et al.*, 2013), intentando la regeneración del tejido pulpar verdadero. En este estudio se encontró que en solo 3 casos se evidenció un tejido similar a la pulpa caracterizado por la presencia de células similares a odontoblastos a lo largo de la preentina (Yoo *et al.*, 2014). Todos los estudios realizados en animales compartieron una característica común, ausencia de formación de tejido pulpar con presencia de odontoblastos y dentina. El tejido nuevo formado, era parecido al cemento, ligamento periodontal y hueso en la mayoría de los casos, ya sea con el uso de un andamio del coagulo sanguíneo o con otros tipos de andamios, e incluso en aquellos

que no utilizaban ningún andamio. Así, los procedimientos regenerativos promueven la restauración de la función y de la continuidad del tejido, pero con distorsión de la arquitectura normal (Ten *et al.*, 2003).

Debido a la falta de información en los estudios publicados sobre el número de dientes que fueron estudiados, resulta difícil determinar con precisión si existe alguna diferencia entre lograr el coágulo sanguíneo o colocar otros andamios de tejido duro intracanal.

Todos los estudios que utilizan MTA sobre el coágulo u otro andamio, mostraron calcificación intraconducto. De hecho, los informes de casos demostraron calcificación con tejido duro debajo del MTA (Nosrat *et al.*, 2015), y calcificación dispersa en el interior del canal (Martin *et al.*, 2013).

En los canales que se dejaron vacíos, no produciéndose sangrado ni ningún andamio, se obtuvieron resultados negativos. No obstante, es necesario el sangrado y posteriormente la formación del coágulo intraconducto, para la formación de tejido duro.

La eficacia de la adición de materiales al andamio para lograr la revascularización pulpar, necesita mayor investigación, aunque la evidencia temprana evidencia la deposición de tejido duro en el conducto y los resultados de la revisión del tratamiento están de acuerdo con el uso de concentrados de plaquetas autólogas para la regeneración pulpar y de dentina (Del Fabbro *et al.*, 2016). La propuesta de cualquier protocolo nuevo debería ser clínicamente significativa.

El éxito de dicho procedimiento regenerativo se relaciona con otros resultados como la resolución de la enfermedad y el desarrollo continuo radicular, con tasas de éxito relativamente altas (Bukhari *et al.*, 2016). Aunque los hallazgos histológicos demostraron que el resultado del tratamiento difirió de la dentina normal y del tejido pulpar, esto no debe impedir la práctica clínica.

Algunos autores han propuesto optimizar las propiedades del coágulo sanguíneo mediante la adición de células con plasma rico en plaquetas (PRP) (Jadhav *et al.*, 2013) o factor de crecimiento básico de fibroblastos (BFGF) (Nagy *et al.*, 2014). Por otro lado, un estudio informó condiciones en las que el coágulo de sangre no fue necesario para el desarrollo de radicular (Jung *et al.*, 2008).

Petrino *et al.*, (2010) la consideran una técnica desafiante, ya que varios autores han encontrado dificultades en su ejecución. Resulta difícil sellar un canal radicular con MTA sobre un coágulo de sangre, donde se mezcla con el material cuando se aplica cierta presión. Dos estudios han propuesto con éxito el uso de una matriz con Collaplug o Collacote (Nagata *et al.*, 2014) para superar este problema. La resina compuesta es de elección para la restauración del elemento en la mayoría de los estudios debido a su valor estético.

El período de seguimiento es clínico y radiográfico, en donde los resultados clínicos demostraron claramente el éxito de la técnica y sus ventajas en comparación con la técnica de apexificación con hidróxido de calcio y la inducción de una barrera apical con MTA. Dichos estudios mostraron resultados positivos para eliminar la infección. Recientes publicaciones de resultados radiográficos y clínicos satisfactorios, obtenidos después de la aplicación de tratamientos de revascularización en dientes permanentes inmaduros no vitales ha estimulado enormemente el interés en este método. Aunque la mayor parte de los datos se derivan de informes de casos o series de casos, un estudio retrospectivo ha demostrado que se produce un aumento significativamente mayor en el ancho y en longitud de la raíz después de la revascularización en comparación con el tratamiento de apexificación con MTA o con hidróxido de calcio, o con el tratamiento de conducto radicular no quirúrgico tradicional (Bose *et al.*, 2009). Dicho estudio proporciona un análisis de los resultados obtenidos en lo que se refiere tanto a la supervivencia del diente como así también al éxito clínico. En primer lugar, permite la evaluación subjetiva y objetiva de los resultados clínicos, más allá de los resultados radiográficos. En segundo lugar, la tasa de recuperación global (77%) es mayor que el reportado en muchos estudios clínicos. En tercer lugar, el porcentaje de los resultados radiográficos del aumento del ancho y de la longitud de la raíz para la revascularización (28,2% y 14,9%, respectivamente) y para la apexificación con MTA (0% y 6,0%, respectivamente) mostraron el efecto dramático de este nuevo enfoque de tratamiento. Por otra parte, estos datos son similares a los resultados obtenidos en el estudio realizado por Bose *et al.*, (2009) en lo que se refiere al aumento del ancho y de la longitud de la raíz radiográfica y la magnitud de los efectos, tanto para la revascularización (48% y

11%, respectivamente) como para la apexificación con MTA (0,2% y 0,2%, respectivamente). En conjunto, estos estudios proporcionan evaluaciones independientes de la eficacia de los métodos de revascularización. En cuarto lugar, se podría decir que este es el primer estudio que analiza cuantitativamente tanto la supervivencia de los dientes como también el éxito clínico después del tratamiento de revascularización.

Otros trabajos de investigación sólo tuvieron en cuenta las radiografías para realizar mediciones, ignorando los cambios causados por las diferentes incidencias del haz central de rayos X (Nagy *et al.*, 2014). Otras evaluaciones también presentaron radiografías sin ninguna normalización. Esto demuestra la necesidad de un protocolo para las evaluaciones radiográficas.

A pesar del éxito clínico de la técnica, existen muy pocos estudios histológicos en dientes humanos que describan el tejido formado en este tipo de reparación (Jung *et al.*, 2008). Se evaluaron dientes sometidos a revascularización y posteriormente extraídos por alguna otra razón, demostrando que se generaron tres tipos de tejidos luego del tratamiento, incluyendo un tejido similar al cemento a lo largo de las paredes dentinarias responsable del engrosamiento de la pared radicular, hueso como tejido y ligamento periodontal. También en un caso se evidenció tejido pulpar parcialmente vital y la presencia de células odontoblásticas que recubren las paredes dentinarias. El estudio concluyó que el tejido formado en el espacio del canal no fue pulpa y no funciona como dicho tejido, lo que significa que la revascularización no es la regeneración pulpar, sino que se asemeja al proceso de reparación de una herida (Nosrat *et al.*, 2011; Wang *et al.*, 2010).

Es importante resaltar que los autores adoptaron parámetros diferentes tanto para la implantación de la técnica de revascularización como para la evaluación de los resultados. La falta de estandarización en la metodología no permite que los resultados sean comparados por metanálisis. La diversidad de parámetros involucrados, así como la cantidad limitada de artículos que utilizan este enfoque, hace que cualquier comparación sea difícil y menos confiable (Nosrat *et al.*, 2011).

Todas estas circunstancias nos llevan a creer que es necesario establecer un protocolo estandarizado para la técnica de revascularización pulpar, así como

criterios estrictos para la evaluación clínica y radiográfica, tipo de reparación, tejido formado y el pronóstico del diente a largo plazo.

La evidencia científica debe ser interpretada con precaución ya que la evidencia científica informa sobre diferentes métodos y parámetros. A pesar de la capacidad de la técnica de revascularización de la pulpa para estimular el desarrollo del cierre apical y el engrosamiento de la dentina radicular, siguen sin conocerse varios aspectos, como los factores clave del tipo de reparación, tejido formado y pronóstico a largo plazo.

En relación al caso clínico expuesto, se utilizó pasta triantibiótica en la etapa de desinfección, reemplazando la minociclina por cefaclor, en concordancia con los estudios realizados por Kahler *et al.*, (2014) e Iwaya *et al.*, (2001).

Por otra parte, Kim *et al.*, (2010) basaron sus estudios en el uso de pasta con minociclina, obteniendo resultados de gran pigmentación post tratamiento, debido a esto, es que para la realización de este caso clínico no se eligió dicho antibiótico.

En la segunda sesión, luego de eliminar la pasta triantibiótica, y producir el sangrado dentro del conducto se colocó MTA, siendo esto respaldado por los estudios realizados por Nosrat *et al.*, (2015) y Martin *et al.*, (2013) quienes demostraron calcificación con tejido duro debajo del MTA y calcificaciones dispersas interiormente dentro del canal. Nagata *et al.*, (2014) propusieron el uso de una matriz de Collaplug o Collacote sobre el coágulo para colocar el MTA; en nuestro caso clínico no se encontró ninguna dificultad para colocar el MTA sobre el coágulo. Pasados once meses de seguimiento del paciente, este continuó asintomático y se observó la resolución de la periodontitis apical y una radiopacidad diferente dentro del conducto radicular en concordancia con lo reportado por Bukhari *et al.*, (2016).

Teniendo en cuenta los excelentes resultados obtenidos hasta el momento, se evidencia el éxito de la revascularización en nuestro caso clínico.

CONCLUSIÓN

Las estrategias de manejo para el tratamiento de dientes inmaduros permanentes con pulpas necróticas e infectadas y ápices abiertos están cambiando desde el procedimiento de apexificación con hidróxido de calcio o la técnica de barrera apical con MTA hacia procedimientos endodónticos regenerativos. La razón principal radica en procedimientos regenerativos que permiten el desarrollo continuo de las raíces. Cuando se observa una longitud y un ancho insuficientes de la raíz en un diente permanente inmaduro infectado, resulta ventajoso iniciar procedimientos endodónticos regenerativos en un intento de promover el desarrollo continuo de la raíz. Se debe advertir al paciente que es posible que no se produzca un desarrollo continuo de la raíz, en cuyo caso deberá realizarse un tratamiento alternativo de apexificación, preferiblemente utilizando MTA en lugar de hidróxido de calcio. Los procedimientos de apexificación pueden utilizarse como tratamiento de primera línea cuando la longitud o el ancho de la raíz se consideran aceptables. En tales casos, se prefiere la técnica de barrera apical con MTA. Hasta la fecha no se dispone de directrices estrictas para la selección de casos en procedimientos regenerativos, ya que no se han llevado a cabo ensayos clínicos aleatorios para apoyar resultados clínicos positivos o comparaciones directas con tratamientos de apexificación. Esto pone de relieve la necesidad de futuros ensayos clínicos para investigar los procedimientos de endodoncia regenerativa y permitir a los clínicos tomar decisiones basadas en la evidencia científica.

BIBLIOGRAFÍA

- Abbott PV. Apexification with calcium hydroxide: When should the dressing be changed? The case for regular dressing changes. *AustEndod J* 1998; 24:27–32.
- Adriana de Jesus, Fernanda. Pulp revascularization after root canal decontamination with calcium hydroxide and 2% chlorhexidine gel's *J Endod*, March 2013; 39: 417-20.
- American Association of Endodontics. Clinical considerations for a regenerative procedure. Available at: www.aae.org
- Andreasen JO, Farik B, Munksgaard EC. Long-term calcium hydroxide as a root canal dressing may increase risk of root fracture. *Dent Traumatol* 2002; 18:134–7.
- Andreasen JO, Bakland LK. Pulp regeneration after non infected and infected necrosis, what type of tissue do we want? A review *Dent Traumatol* 2012; 28:13–8.
- Al Ansary MA, Day PF, Duggal MS, Brunton PA. Interventions for treating traumatized necrotic immature permanent anterior teeth: Inducing a calcific barrier and roots treng thening. *Dent Traumatol* 2009; 5:367–79.
- Althumairy RI, Teixeira FB, Diogenes A. Effect of dentin conditioning with intracanal medicaments on survival of stem cells of apical papilla. *J Endod* 2014; 40:521–5.
- Altaii M, Kaidonis X, Koblar S, Cathro P, Richards L. Platelet rich plasma and dentine effect on sheep dental pulp cells regeneration/ revitalisation ability (in vitro). *Aust Dent J*. 2017; 62:39-46. Doi: 10.1111/ adj.12426.
- Akcay M, Arslan H, Yas a B, Kivrık F, Yas a E. Spectrophotometric analysis of crown discoloration induced by various antibiotic pastes used in revascularization. *J Endod* 2014; 40:845–8.
- Banchs F, Trope M. Revascularization of immature permanent teeth with apical periodontitis: new treatment protocol? *J Endod* 2004; 30:196–200.
- Basrani BR, Manek S, Sodhi RN, Fillery E, Manzur A. Interaction between sodium hypochlorite and chlorhexidine gluconate. *J Endod* 2007; 33:966–9.
- Bezgin T, Yılmaz AD, C elik BN, Seonmez H. Concentrated platelet-rich plasma used in root canal revascularization: 2 case reports. *Int Endod J* 2014; 47:41–9.

- Bezgin T, Yılmaz AD, C elik BN, Kolsuz ME, Sonmez H. Efficacy of platelet-rich plasma as a scaffold in regenerative endodontic treatment. *J Endod* 2015; 41:36–44.
- Bose R, Nummikoski P, Hargreaves K. A retrospective evaluation of radiographic outcomes in immature teeth with necrotic root canal systems treated with regenerative endodontic procedures. *J Endod* 2009; 35:1343–9.
- Bottino MC, Kamocki K, Yassen GH, Platt JA, Vail MM, Ehrlich Y et al. Bioactive nanofibrous scaffolds for regenerative endodontics. *J Dent Res* 2013; 92:963–9.
- Bukhari S, Kohli MR, Setzer F, Karabucak B. Outcome of revascularization procedure: a retrospective case series. *J Endod.* 2016; 42:1752-1759.
- Cehreli ZC, Sara S, Uysal S, Turgut MD. MTA apical plugs in treatment of traumatized immature teeth with large periapical lesions. *Dent Traumatol* 2011; 27:59–62.
- Cehreli ZC, Is bitiren B, Sara S, Erbas G. Regenerative endodontic treatment (revascularization) of immature necrotic molars medicated with calcium hydroxide: a case series. *J Endod* 2011; 37:1327–30.
- Chavez LEP, Bergenholtz G, Svensater G. The effects of antimicrobials on endodontic biofilm bacteria. *J Endod* 2010; 36:70–7.
- Chen MY, Chen KL, Chen CA, Tayebaty F, Rosenberg PA, Lin LM. Responses of immature permanent teeth with infected necrotic pulp tissue and apical periodontitis/abscess to revascularization procedures. *Int Endod J* 2012; 45:294–305.
- Cohenca N, Heilborn C, Johnson JD, Flores DS, Ito IY, da Silva LA. Apical negative pressure irrigation versus conventional irrigation plus triantibiotic intracanal dressing on root canal disinfection in dog teeth. *Oral Surg Oral Med Oral Pathol Oral Radiol Endod* 2010; 109:e42–6.
- Chueh LH, Huang GT. Immature teeth with periradicular periodontitis or abscess under going apexogenesis: A paradigm shift. *J Endod* 2006; 32:1205–13.
- Chueh LH, Ho YC, Kuo TC, Lai WH, Chen YH, Chiang CP. Regenerative endodontic treatment for necrotic immature permanent teeth. *J Endod* 2009; 35:160–4.
- Chuensombat S, Khemaleelakul S, Chattipakorn S, Srisuwan T. Cytotoxic effects and antibacterial efficacy of a 3-antibiotic combination: an in vitro study. *J Endod* 2013; 39: 813–9.

- Da Silva LA, Nelsonfilho P, da Silva RA, Flores DS, Heilborn C, Johnson JD et al. Revascularization and periapical repair after endodontic treatment using apical negative Revascularization/revitalization therapy 271 pressure irrigation versus conventional irrigation plus triantibiotic intracanal dressing in dogs' teeth with apical periodontitis. *Oral Surg Oral Med Oral Pathol Oral Radiol Endod* 2010; 109:779–87.
- Dabbagh B, Alvaro E, Vu DD, Rizkallah J, Schwartz S. Clinical complications in the revascularization of immature necrotic permanent teeth. *Pediatr Dent* 2012; 34:414–7.
- Del Fabbro M, Lolato A, Bucchi C, Tascheri S, Weinstein RL. Autologous platelet concentrates for pulp and dentin regeneration: a literature review of animal studies. *J Endod*. 2016; 42:250-257.
- Ding RY, Cheung GS, Chen J, Yin XZ, Wang QQ, Zhang CF. Pulp revascularization of immature teeth with apical periodontitis: a clinical study. *J Endod* 2009; 35:745–9.
- Dohan DM, Choukroun J, Diss A, Dohan SL, Dohan AJJ, Mouhyi J et al. Platelet-rich fibrin (PRF): a second generation platelet concentrate. Part I: technological concepts and evolution. *Oral Surg Oral Med Oral Pathol Oral Radiol Endod* 2006; 101:e37–44.
- Duarte PCT, Gomes-Filho JE, Ervolino E, Sundefeld MLMM, Tadahiro WM, Lodi CS et al. Histopathological condition of the remaining tissues after endodontic infection of rat immature teeth. *J Endod* 2014; 40:538–42.
- Frank AL. Therapy for the divergent pulp less tooth by continued apical formation. *JADA* 1966; 72:87–93
- Felman D, Parashos P. Coronal tooth discoloration and white mineral trioxide aggregate. *J Endod* 2013; 39:484–7.
- Fouad AF. The microbial challenge to pulp regeneration. *Adv Dent Res* 2011; 23:285–9.
- Fouad AF, Nosrat A. Pulp regeneration in previously infected root canal space. *Endod Topics* 2013; 28:24–37.
- Galler KM, D'Souza RN, Federlin M, Cavender AC, Hartgerink JD, Hecker S et al. Dentin conditioning codetermines cell fate in regenerative endodontics. *J Endod* 2011; 37:1536– 41.
- Geisler TM. Clinical considerations for regenerative endodontic procedures. *Dent Clin North Am* 2012; 56:603–26.

- Haapasalo M, Shen Y, Qian W, Gao Y. Irrigation in endodontics. *Dent Clin North Am* 2010; 54:291–312.
- Hargreaves KM, Diogenes A, Teixeira FB. Treatment options: biological basis of regenerative endodontic procedures. *Pediatr Dent* 2013; 35:129–40.
- Hargreaves KM, Geisler T, Henry M, Wang Y. Regeneration potential of the young permanent tooth: what does the future hold? *Pediatr Dent* 2008; 30:253–60.
- Huang GTJ. Apexification the beginning of it send. *Int Endod J* 2009; 42:855–66.
- Heulsmann M, Heckendorff M, Lennon A. Chelating agents in root canal treatment: mode of action and indications for their use. *Int Endod J* 2003; 36:810–30.
- Iwaya SI, Ikawa M, Kubota M. Revascularization of an immature permanent tooth with apical periodontitis and sinus tract. *Dent Traumatol* 2001; 17:185–7.
- Jadhav G, Shah N, Logani A. Revascularization with and without platelet-rich plasma in non vital, immature, anterior teeth: a pilot clinical study. *J Endod* 2012; 38:1581–7.
- Jadhav GR, Shah N, Logani A. Comparative outcome of revascularization in bilateral, non-vital, immature maxillary anterior teeth supplemented with or without platelet rich plasma: A case series. *J Conserv Dent* 2013; 16:568–72.
- Johns DA, Vidyanath S. Revitalization of tooth with necrotic pulp and open apex by using platelet-rich plasma: a case report. *J Endod* 2011; 37:743.
- Jung IY, Lee SJ, Hargreaves KM. Biologically based treatment of immature permanent teeth with pulpal necrosis: a case series. *J Endod* 2008; 34:876–87.
- K. Reynolds, JD Johnson & N. Cohenca. Pulp revascularization of necrotic bilateral bicuspid using a modified novel technique to eliminate potential coronal discoloration: a case report. *International Endodontic Journal*. January 2009 Vol 42, Issue 1; 84-92.
- Kakoli P, Nandakumar R, Romberg E, Arola D, Fouad AF. The effect of age on bacterial penetration of radicular dentin. *J Endod* 2009; 35:78–81.
- Kahler B, Mistry S, Moule A, Ringsmuth AK, Case P, Thomson A et al. Revascularization outcomes: a retrospective analysis of 16 consecutive cases. *J Endod* 2014; 40:333–8.
- Kenneth M Hargreaves, Stephen Cohen. *Text Book of Operative Dentistry* tenth edition, chap 16 Pathways of Pulp, pg 614.

- Kim JH, Kim Y, Shin SJ, Park JW, Jung IY. Tooth discoloration of immature permanent incisor associated with triple antibiotic therapy: a case report. *J Endod* 2010; 36: 1086–91.
- Kontakiotis EG, Filippatos CG, Tzanetakos, et al. Regenerative endodontic therapy: a data analysis of clinical protocols. *J Endod* 41: 146-154, 2015.
- Lenherr P, Allgayer N, Weiger R, Flippi A, Attin T, Krasti G. Tooth discoloration induced by endodontic materials: a laboratory study. *Int Endod J* 2012; 45:942–9.
- Lenzi R, Trope M. Revitalization procedures in two traumatized incisors with different biological outcomes. *J Endod* 2012; 38:411–4.
- Martin DE, De Almedia JFA, Henry MA, Khaing ZZ, Schmidt CE, Teixeira FB et al. Concentration-dependent effect of sodium hypochlorite on stem cells of apical papilla survival and differentiation. *J Endod* 2014; 40:51–5.
- Martin G, Ricucci D, Gibbs JL, Lin LM. Histological findings of revascularized/revitalized immature permanent molar with apical periodontitis using platelet-rich plasma. *J Endod* 2013; 39:138–44.
- Mente J, Hage N, Pfefferle T, Koch MJ, Dreyhayupt J, Staehle HJ, et al. Mineral Trioxide Aggregate apical plugs in teeth With open apical foramina: A retrospective analysis of treatment outcome. *J Endod* 2009; 35:1354–8.
- Mesaros SV, Trope M. Revascularization of traumatized teeth assessed by laser Doppler flowmetry: case report. *Endod Dent Traumatol* 1997; 13:24–30.
- Mohammadi Z, Shalavi S, Soltani MK. Mineral trioxide aggregate (MTA) like materials: an update review. *Comped Contin Educ Dent* 2014; 35:557–61.
- Murray PE, Garcia-Godoy F, Hargreaves KM. Regenerative endodontics: a review of current status and a call for action. *J Endod* 2007; 33:377–90.
- Nagata JY, Gomes BP, Rocha Lima TF, Murakami LS, de Faria DE, Campos GR, et al. Traumatized immature teeth treated with 2 protocols of pulp revascularization. *J Endod* 2014; 40:606–12.
- Nagy MM, Tawfik HE, Hashem AA, Abu-Seida AM. Regenerative potential of immature permanent teeth with necrotic pulps after different regenerative protocols. *J Endod* 2014; 40:192–8.
- Nygaard-Östby B. The role of blood clot in endodontic therapy. An experimental histologic study. *Acta Odont Scand.* 1961; 19:323-353.
- Nygaard-Östby B, Hjortdal O. Tissue formation in the root canal following pulp removal. *Acta Odont Scand.* 1971; 79:333-349.

- Nosrat A, Seifi A, Asgary S. Regenerative endodontic treatment (revascularization) for necrotic immature permanent molars: a review and report of two cases with a new biomaterial. *J Endod* 2011; 37:562–7.
- Nosrat A, Homayounfar N, Oloomi K. Drawbacks and unfavorable outcomes of regenerative endodontic treatments of necrotic immature teeth: a literature review and report of a case. *J Endod* 2012; 38:1428–34.
- Nosrat A, Li KL, Vir K, Hicks ML, Fouad AF. Is pulp regeneration necessary for root maturation? *J Endod* 2013; 39:1291–5.
- Nosrat A, Kolahdouzan A, Hosseini F, Mehrizi EA, Verma P, Torabinejad M. Histologic outcomes of uninfected human immature teeth treated with regenerative endodontics: 2 case reports. *J Endod*. 2015;41:1725-1729.
- Parirokh M, Torabinejad M. Mineral trioxide aggregate: a comprehensive literature review-Part I: chemical, physical and antibacterial properties. *J Endod* 2010; 36:16–27.
- Parirokh M, Torabinejad M. Mineral trioxide aggregate: a comprehensive literature review-Part III: clinical applications, drawbacks and mechanism of action. *J Endod* 2010; 36:400–13.
- Petrino JA, Boda KK, Shambarger S, Bowles WR, McClanahan SB. Challenges in regenerative endodontics: a case series. *J Endod* 2010; 36:536–41.
- Phumpatrakom P, Srisuwan T. Regenerative capacity of human dental pulp and apical papilla cells after treatment with a 3-antibiotic mixture. *J Endod* 2014; 40:399–405.
- Rafter M. Apexification: a review. *DentTraumatol* 2005; 21:1–8.
- Reynolds K, Johnson JD, Cohenca N. Pulp revascularization of necrotic bilateral cuspids using a modified novel technique to eliminate potential coronal discoloration: a case report. *Int Endod J* 2009; 42:84–92.
- Ring K, Murray P, Namerow K, Kuttler S, Garcia-Godoy F. The comparison of the effect of endodontic irrigation on cell adherence to root canal dentin. *J Endod* 2008; 34:1474–9.
- Roland Wigler, Arie Y Kaufman. Revascularization: A treatment for permanent teeth with necrotic pulp and incomplete root development *J Endod*. March 2013; 39: 319-26.
- Ruparel NB, Teixeira FB, Ferraz CC, Diogenes A. Direct effect of intracanal medicaments on survival of stem cells of the apical papilla. *J Endod* 2012; 38:1372–5.

- Sato T, Hoshino E, Uematsu H, Noda T. In vitro antimicrobial susceptibility to combinations of drugs on bacteria from carious and endodontic lesions of human deciduous teeth. *Oral Microbiol Immun* 1993; 8:172–6.
- Sato I, Ando-Kurihara N, Kota K, Iwaku M, Hoshino E. Sterilization of infected root-canal dentine by topical application of a mixture of ciprofloxacin, metronidazole and minocycline in situ. *Int Endod J* 1996; 29:118–24.
- Sarris S, Tahmessebi JF, Duggal MS, Cross IA. A clinical evaluation of mineral trioxide aggregate for root-end closure of non-vital immature permanent incisors in children a pilot study. *Dent Traumatol* 2008; 24:79–85.
- Schopper C, Ziya-Ghazvini F, Goriwoda W, Moser D, Wanschitz F, Spassova E et al. HA/TCP compounding of a porous CaP biomaterial improves bone formation and scaffold degradation—a long-term histological study. *J Appl Biomater*. 2005; 74:458-467.
- Shah N, Logani A, Bhaskar U, Aggarwal V. Efficacy of revascularization to induce apexification/apexogenesis in infected, non vital, immature teeth: a pilot clinical study. *J Endod* 2008; 34:919–25.
- Sheehy EC, Roberts GJ. Use of calcium hydroxide for apical barrier formation and healing in non-vital immature permanent teeth: A review. *Br Dent J* 1997; 183:241–6.
- Shuping GB, Orstavik D, Sigurdsson A, Trope M. Reduction of intracanal bacteria using nickel-titanium rotary instrumentation and various medications. *J Endod* 2000; 26:751–5.
- Seonmez IS, Akbay Oba A, Erkmen Almaz M. Revascularization/regeneration performed in immature molars: case reports. *J Clin Pediatr Dent* 2013; 37: 231–4
- Tawfik H, Abu-Seida AM, Hashem AA, Nagy MM. Regenerative potential following revascularization of immature permanent teeth with necrotic pulps. *Int Endod J*. 2013; 46:910-922.
- Taylor MS, Daniels AU, Andriano KP, Heller J. Six bioabsorbable polymers: in vitro acute toxicity of accumulated degradation products. *J Appl Biomater*. 1994; 5:151-157.
- Ten Cate R, Bartold PM, Squier CA, Naci A. Repair and regeneration of oral tissues. In: Nanci A, eds. *Ten Cate's Oral Histology*, 6th edn. St Louis, MO: Mosby; 2003:397-416.
- Thibodeau B, Trope M. Pulp revascularization of a necrotic infected immature permanent tooth: case report and review of the literature. *Pediatr Dent* 2007;29:47–50.

- Thibodeau B, Teixeira F, Yamauchi M, Caplan DJ, Trope M. Pulp revascularization of immature dog teeth with apical periodontitis. *J Endod* 2007; 33:680–9.
- Trevino EG, Patwardhan AN, Henry MA, Perry G, DybdalHargreaves KM, Diogenes A. Effect of irrigants on survival of human stem cells of the apical papilla in a platelet-rich plasma scaffold in human root tips. *J Endod* 2011; 37:1109– 15.
- Trope M. Treatment of the immature tooth with a non vital pulp and periapical periodontitis. *DentClin North Am* 2010; 54:313–24.
- Torabinejad M, Milan M, Shabahang S, Wright KR, Faras H. Histologic examination of teeth with necrotic pulps and periapical lesions treated with 2 scaffolds: an animal investigation. *J Endod*. 2015; 41:846-852.
- Torabinejad M, Turman M. Revitalization of tooth with necrotic pulp and open apex by using platelet-rich plasma: a case report. *J Endod* 2011; 37:265–8.
- Torabinejad M, Chivian N. Clinical applications of mineral trioxide aggregate. *J Endod* 1999; 25:197–205.
- Te ozeum TF, Demiralp B. Platelet-rich plasma: a promising innovation in dentistry. *J Can Dent Assoc* 2003;69: 664a–h.
- Valles M, Mercade M, Dura-Sidrav F, Bourdelande JL, Roiq M. Influence light and oxygen on the color stability of five calcium-silicate based materials. *J Endod* 2013; 39:525–8
- Waltimo T, Trope M, Haapasalo M, Orstavik D. Clinical efficacy of treatment procedures in endodontic infection control and one year follow-up of periapical healing. *J Endod* 2005; 31:863–6.
- Wigler R, Kaufman AY, Steinbock N, Hazan-Molina H, Torneck CD. Revascularization: a treatment for permanent teeth with necrotic pulp and incompleterootdevelopment. *J Endod* 2013; 39:319–26.
- Windley W, Teixeira F, Levin L, Sigurdsson A, Trope M. Disinfection of immature teeth with a triple antibiotic paste. *J Endod* 2005 ; 31:439–43.
- Yadlapati M, Souza LC, Garlet GP, Letra A, Silva RM. Deleterious effect of triple antibiotic paste on human periodontal ligament fibroblasts. *Int Endod J* 2014; 47:769–75.
- Yamauchi N, Yamauchi S, Nagaoka H, Duggan D, Zhong S, Lee SM et al. Tissue engineering strategies for immature teeth with apical periodontitis. *J Endod* 2011; 37:390–7.

- Yoo YJ, Lee W, Cho YA, Park JC, Shon WJ, Baek SH. Effect of conditioned medium from preameloblasts on regenerative cellular differentiation of the immature teeth with necrotic pulp and apical periodontitis. *J Endod.* 2014; 40:1355-1361.
- Zhang W, Yelick PC. Vital pulp therapy current progress of dental pulp regeneration and revascularization. *Int J Dent.* 2010; 2010: 856087. doi: 10.1155/2010/856087.
- Zhu W, Zhu X, Huang GTJ, Cheung GSP, Dissanayaka WL, Zhang C. Regeneration of dental pulp tissue in immature teeth with apical periodontitis using platelet- rich plasma and dental pulp cells. *Int Endod J.* 2013; 46:962-970.

