



**UNCUYO**  
UNIVERSIDAD  
NACIONAL DE CUYO

**FO**  
FACULTAD DE  
ODONTOLOGÍA



**UNIVERSIDAD NACIONAL DE CUYO  
FACULTAD DE ODONTOLOGÍA  
CARRERA DE ESPECIALIZACIÓN EN ENDODONCIA**

**TRABAJO FINAL PARA OPTAR AL TÍTULO DE  
ESPECIALISTA EN ENDODONCIA**

**“TRATAMIENTO TEMPORIZADO DE  
AVULSIONES DENTARIAS EN NIÑOS”**

**ALUMNO: Od. Antonella A. Debandi  
DIRECTOR: Prof. Esp. Alicia Rodriguez**

**Mendoza, Noviembre de 2017**

## **AGRADECIMIENTOS**

Quiero agradecer en primer lugar a mi familia, por su apoyo constante frente a todos mis proyectos.

Gracias a Alicia quien fue mi directora de tesis, a Mariana, Graciela, Julio y Alberto, excelentes personas y profesionales, que con su dedicación y generosidad para transmitir sus conocimientos y experiencias me permitieron lograr mis objetivos y crecer profesionalmente.

También quiero agradecer a mis compañeros, con quienes he compartido grandes momentos.

## **INDICE**

Resumen.....	pág. 4
Introducción.....	pág. 5
Caso clínico.....	pág. 22
Discusión.....	pág. 31
Conclusión.....	pág. 39
Bibliografía.....	pág.40

## **RESUMEN**

La avulsión dentaria es una de las lesiones traumáticas dentarias más graves, cuyo pronóstico depende de muchos factores relacionados con las características propias del paciente, el desarrollo del traumatismo bucal y las circunstancias en que ocurre el mismo, además de la terapéutica llevada a cabo.

El manejo oportuno de estas lesiones permite reducir el riesgo de desarrollar complicaciones a largo plazo, las cuales pueden llevar a la pérdida dentaria. El análisis de múltiples estudios revela que la supervivencia de los elementos dentarios depende en gran medida del accionar en el lugar del accidente.

El objetivo de este trabajo fue identificar las características de la avulsión dentaria y el daño producido en los tejidos y desarrollar las diferentes alternativas de tratamiento.

Se describe el caso clínico de un paciente de 13 años, donde se realizó el tratamiento de un incisivo avulsionado mal conservado, desde la consulta inicial de urgencia hasta los controles periódicos del mismo, con un seguimiento clínico y radiográfico de 7 meses.

El conocimiento de los patrones de curación y respuesta de los tejidos luego de la avulsión y la reimplantación dentaria nos permiten realizar un protocolo de tratamiento endodóntico y de los tejidos de soporte, que minimice la aparición de futuras complicaciones y permita la supervivencia del elemento hasta que el paciente niño complete su crecimiento y desarrollo.

## INTRODUCCION

El trauma dental es un impacto o lesión de los dientes y otros tejidos duros y blandos dentro y alrededor de la cavidad oral. Suele ser repentino, circunstancial, inesperado y accidental, y a menudo requiere atención de emergencia. No es una enfermedad sino una consecuencia de varios factores de riesgo inevitables en la vida. Aunque estas lesiones son más comunes en ciertos grupos, ningún individuo se encuentra exento del riesgo a través de sus actividades de la vida diaria (Lam R *et al.*, 2008; Bastone E *et al.*, 2000; Glendor U *et al.*, 2007).

Aunque la región oral comprende una área tan pequeña como el 1% de la superficie corporal total, representa el 5% de todas las lesiones corporales (Eilert-Petersson E *et al.*, 1997). La incidencia de lesiones dentales en niños es, en la mayoría de los estudios, del orden del 1% al 3% de la población (Andreasen JO *et al.*, 2007). Las lesiones orales son más frecuentes durante los primeros 10 años de vida, disminuyendo gradualmente con la edad y son muy raros después de los 30 años, mientras que las lesiones corporales son más frecuentes en adolescentes y adultos jóvenes y son comunes a lo largo de la vida (Eilert-Petersson E *et al.*, 1997; Glendor U *et al.*, 2007). La mayor incidencia de lesiones dentales por cada 1000 individuos se produce hasta los 12 años de edad, en edades más altas la incidencia es menor (Glendor U *et al.*, 1996). La frecuencia de traumatismos es mayor en los niños que en las niñas (Rocha MJC *et al.*, 2001; Traebert J *et al.*, 2003).

Los factores etiológicos están muy relacionados con la edad del paciente. En preescolares, las caídas son la causa más común de lesiones orales, mientras que en los niños en edad escolar, las lesiones son causadas principalmente por deportes o golpes por otra persona. En adolescentes y adultos jóvenes, los robos y los accidentes de tránsito son los factores etiológicos más comunes (Glendor U, 2009; Guedes OA *et al.*, 2010), en este grupo las lesiones orales suelen estar relacionadas con el alcohol (Perheentupa U *et al.*, 2001; Santos SE *et al.*, 2010) y ocurren más frecuentemente durante las horas de ocio y los fines de semana (Eilert-Petersson E *et al.*, 1997; Santos SE *et al.*, 2010).

Las lesiones dentarias son clasificadas de acuerdo a una gran variedad de factores, tales como etiología, anatomía, patología o consideraciones terapéuticas (Andreasen

JO; Andreasen FM, 1993; Glendor U *et al.*, 2007). La clasificación actual se basa en un sistema adoptado por la Organización Mundial de la Salud (OMS) en su Aplicación de la Clasificación Internacional de Enfermedades en Odontología y Estomatología, ellas incluyen lesiones a los tejidos duros dentarios y la pulpa como lo son la infracción, fractura de esmalte, fractura de esmalte y dentina y aquella que incluye además la pulpa. También se clasifican en lesiones a los tejidos duros dentarios, la pulpa, ligamento periodontal y proceso alveolar, de las cuales podemos encontrar fractura corono radicular, fractura radicular y fracturas de la pared o del proceso alveolar. Con respecto a las lesiones que involucran a los tejidos de soporte la clasificación incluye concusión, subluxación, luxación extrusiva, lateral o intrusiva y la avulsión. Los traumatismos bucales además pueden involucrar a los tejidos blandos, encía, mucosa oral o piel generando lesiones de abrasión, contusión, laceración o avulsión de tejidos (Aplicación de la Clasificación Internacional de Enfermedades en Odontología IDCDA, 1995).

Con respecto a la avulsión de los dientes permanentes se define como desplazamiento completo o exarticulación del mismo desde su alveolo (Andreasen JO, Andreasen FM, 1994) y corte del suministro sanguíneo pulpar con exposición de las células del ligamento periodontal al medio externo (Andersson L, 2007). Se observa en el 0,5-3% de todas las lesiones dentales (Glendor U *et al.*, 1996; Andreasen JO *et al.*, 2007). Ocurre con mayor frecuencia entre las edades de 7 a 14 años. La mayoría de estas lesiones se observan en los incisivos centrales maxilares y por lo general antes de que el crecimiento facial del paciente esté completo, por lo tanto, el objetivo final y el éxito del tratamiento no necesariamente requieren que el diente esté sano y funcionando para toda la vida del paciente, sino mantener el elemento y el hueso circundante por algunos años (Bastone EB *et al.*, 2000). Principalmente las avulsiones se desarrollan en el hogar, escuela o un lugar deportivo (Stockwell AJ, 1988; Onetto JE *et al.*, 1994). Numerosos estudios muestran que esta afección es una de las lesiones dentales más graves y el pronóstico depende en gran medida de las acciones en el lugar del accidente y prontamente después de producido el mismo (Andreasen JO *et al.*, 2007; Andreasen JO, 1975).

Es importante el tratamiento de emergencia en el lugar del accidente, reimplantar si es posible o colocarlo rápidamente en un medio apropiado. El daño que ocurrió al

aparato de fijación durante la lesión inicial es inevitable pero generalmente mínimo y todos los esfuerzos se basan en evitar alteraciones morfológicas del ligamento periodontal mientras el diente está fuera de la boca. Parece que una célula que es morfológicamente intacta provocará una respuesta curativa con nuevas células de ligamento de reemplazo, mientras que una que ha perdido su estructura morfológica provoca una respuesta inflamatoria destructiva. Las secuelas pulpares no son una preocupación en la visita de emergencia y se tratan en una fase posterior del tratamiento. El factor más importante para garantizar un buen resultado es que el diente sea reimplantado en el menor tiempo posible (Andreasen JO, Andreasen FM, 1994; Andreasen JO, Kristersson L, 1981).

Se debe tener en cuenta la prevención del secado, que causa la pérdida del metabolismo fisiológico normal y altera la morfología de las células del ligamento periodontal (Soder PO *et al.*, 1977; Andreasen JO, Kristersson L, 1981). La curación completa sólo puede garantizarse si el diente está reimplantado en los primeros 5 minutos (Andreasen JO *et al.*, 2005). Sin embargo, desde el punto de vista práctico, debería hacerse todo lo posible para reimplantar el diente dentro de los primeros 15 a 20 minutos (Barrett EJ, Kenny DJ, 1997). Por lo general se requiere personal de emergencia en el lugar del accidente o personas con algún conocimiento del protocolo de tratamiento. Idealmente en el hogar, enfermeras escolares o entrenadores deportivos se deben instruir en el manejo de emergencias de los dientes avulsionados. El objetivo es reimplantar un diente limpio con una superficie de raíz intacta lo más suave y a traumáticamente posible, después de lo cual el paciente debe ser llevado a la consulta odontológica (Weinstein FM *et al.*, 1981).

Si existe duda de que el diente puede ser reimplantado adecuadamente, debe ser rápidamente almacenado en un medio adecuado hasta que el paciente pueda llegar al consultorio dental para la reimplantación. Se sugieren medios de almacenamiento en orden de preferencia y disponibilidad; leche, saliva del vestíbulo de la boca o en un contenedor en el que el paciente saliva, solución fisiológica salina o agua (Hiltz J, Trope M, 1991). El agua es el medio de almacenamiento menos deseable porque el ambiente hipotónico provoca rápida lisis celular e inflamación aumentada (Blomlof L, 1981). Los medios de cultivo celular tales como solución balanceada de Hank's (HBSS) han demostrado una capacidad superior para mantener la viabilidad de las

fibras del ligamento periodontal durante períodos prolongados (Trope M, Friedman S, 1992). Sin embargo, actualmente se consideran poco prácticos, ya que generalmente no se encuentran en los sitios donde es probable que ocurra una lesión (Pohl Y *et al.*, 2005).

En el momento que el paciente se presenta en el consultorio, es esencial reconocer que la lesión dental puede ser secundaria a una lesión más grave y en estos casos la remisión inmediata al médico es la prioridad (Stokes AN *et al.*, 1992). Si el diente fue reimplantado en el sitio de la lesión, se evalúa la posición, se ajusta si es necesario y se confecciona la historia clínica. Si el diente del paciente está fuera de la boca, debe evaluarse el almacenamiento y, si es necesario, el diente debe conservarse en un medio más apropiado mientras se llevan a cabo la historia médica y el examen clínico. La zona se enjuaga suavemente con solución salina y se examinan el alveolo y tablas óseas por presencia, ausencia o colapso de las mismas. La palpación de las áreas apicales y la presión sobre los dientes circundantes se utiliza para determinar si una fractura alveolar está presente además de la avulsión. El movimiento de un segmento de hueso, o de múltiples dientes es sugestivo de una fractura alveolar. El hueso y sus alrededores, incluyendo los tejidos blandos, deben ser radiografiados (Andreasen JO, Andreasen FM, 1994).

La elección del tratamiento se relaciona con el estadio de formación de la raíz, si presenta ápice abierto o cerrado y la condición de las células del ligamento periodontal. El estado de las células depende del medio de almacenamiento y el tiempo fuera de boca, especialmente el tiempo de secado. Después de un tiempo seco de 60 minutos o más las células del ligamento periodontal (LP) no son viables (Kinirons MJ *et al.*, 2000).

La Asociación Internacional de Traumatología Dental (IADT) en 2013 determinó que desde el punto de vista clínico se puede clasificar al diente avulsionado en uno de los siguientes tres grupos antes de iniciar el tratamiento; en el primer grupo las células LP son muy viables, es decir, el diente ha sido reimplantado inmediatamente o después de un tiempo muy corto en el lugar del accidente. En el segundo caso las células LP pueden ser viables pero comprometidas, el diente se ha mantenido en un medio de almacenamiento, por ejemplo medio de cultivo, HBSS, solución salina, leche o saliva y el tiempo de secado total ha sido menor a 60 minutos. Y en un tercer



caso las células del LP no son viables, ejemplo de esto es cuando la historia del trauma nos dice que el tiempo extraoral seco ha sido de más de 60 minutos, independientemente de si el diente fue correctamente almacenado o el medio de almacenamiento no era fisiológico (Kinirons MJ *et al.*, 2000; Hiltz J, Trope M, 1991).

Se desarrolla en el trabajo el tratamiento de elementos con ápice maduro y que tuvieron un incorrecto almacenamiento hasta el momento de la consulta odontológica que ocurrió en un lapso de tiempo mayor a los 60 minutos. El objetivo en la reimplantación retardada es, además de restaurar el diente por razones estéticas, funcionales y razones psicológicas, mantener el hueso alveolar. Sin embargo, el resultado final esperado es anquilosis, reabsorción de la raíz y pérdida del diente finalmente (Andersson L, Malmgren B, 1999).

La técnica para la reimplantación retardada consiste en anestésiar, retirar cuidadosamente con gasa los tejidos blandos no viables e irrigar el alveolo con solución salina y si hay una fractura de la pared del mismo, repositonarlo con un instrumento adecuado. El tratamiento del conducto radicular al diente puede realizarse antes de la reimplantación o 7-10 días más tarde. Para enlentecer el reemplazo óseo del diente se aconseja el tratamiento de la superficie de la raíz con solución de fluoruro sódico al 2% durante 20 minutos. Reimplantar el diente. Suturar las laceraciones gingivales si están presentes y verificar la posición normal del diente reimplantado clínica y radiográficamente. Estabilizar el diente durante 4 semanas usando una férula flexible. Administración de antibióticos sistémicos. Revisar la protección contra el tétanos. Dar instrucciones al paciente y continuar luego con los procedimientos de seguimiento (Stewart CJ *et al.*, 2008; Panzarini SR *et al.*, 2008; Andreasen JO *et al.*, 2006; Kahlcr B, Hcithcrsay GS, 2008).

Con respecto al momento de la extirpación de la pulpa de un diente avulsionado y reimplantado depende de la madurez del diente y, si es inmaduro, el tiempo extraoral. A menos que el diente esté inmaduro, generalmente se recomienda extirpación pulpar dentro de 7 a 14 días (Andreasen JO, Andreasen FM, 1994; Gregg TA, Boyd DH, 1998; Flores MT *et al.*, 2001; Trope M, 2002; Ram D, Cohenca N, 2004; Flores MT *et al.*, 2007; Pavek DI, Radtke PK, 2000; Guías de la Asociación Americana de Endodoncia para el manejo de traumatismos dentarios, 2007); 7 a 10

días (Andreasen JO, Andreasen FM, 1994; Flores MT *et al.*, 2001; Flores MT *et al.*, 2007; Trope M, 2000); o 10 días después de la reimplantación (Gregg TA, Boyd DH, 1998).

La aplicación de Hidróxido de calcio (OH)<sub>2</sub>Ca se recomienda generalmente como medicamento intracanal (Flores MT *et al.*, 2001), que puede estar precedida por un antibacteriano intracanal durante 1 a 2 semanas (Gregg TA, Boyd DH, 1998). El tratamiento endodóntico extraoral está contraindicado, ya que el tiempo del diente fuera de la boca es perjudicial para las células del ligamento periodontal (Gregg TA, Boyd DH, 1998), aunque esto se ha recomendado para los dientes con tiempos de secado extraoral prolongados (Andreasen JO, Andreasen FM, 1994; Flores MT *et al.*, 2007; Giannetti L, Murri A, 2006).

La frecuencia de la revascularización de un incisivo inmaduro se ha reportado como 18% de un total de 72 dientes (Kling M *et al.*, 1986) y 34% de un total de 94 dientes (Andreasen JO *et al.*, 1995); esto está influenciado por el tiempo extraoral. Mantener la vitalidad de la pulpa en dientes es improbable si el tiempo extraoral excede los 45 minutos (Andreasen JO *et al.*, 1995). Las guías clínicas recomiendan evitar la extirpación pulpar, a menos que se observen signos evidentes de no revascularización presente (Flores MT *et al.*, 2001; Flores MT *et al.*, 2007), o el período extraoral es breve (Gregg TA, Boyd DH, 1998). Electivo es la extirpación pulpar para dientes inmaduros con un tiempo extraoral superior a 60 minutos (Trope M, 2002; Flores MT *et al.*, 2007). La extirpación puede retrasarse en los dientes inmaduros si existe la posibilidad de que la vitalidad de la pulpa se haya mantenido; el crecimiento de las raíces puede continuar, pero retrasar la extirpación requiere una cuidadosa vigilancia (Gregg TA, Boyd DH, 1998; Flores MT *et al.*, 2001). El tiempo óptimo para la extirpación pulpar después de replantación no se ha establecido a partir de estudios clínicos humanos.

El tiempo de extirpación pulpar puede influir en el desarrollo de reabsorción (Coccia CT, 1980; Blomlof L *et al.*, 1983; Hammarstrom L *et al.*, 1986; Kinirons MJ *et al.*, 1999), que puede ser prevenida por extirpación pulpar temprana (Gregg TA, Boyd DH, 1998). La reabsorción inflamatoria en dientes de mono replantados aumentó notablemente cuando se retrasó la extirpación pulpar de 2 a 4 semanas, lo que indujo a la recomendación de que la endodoncia debe iniciarse 2 semanas después de la

reimplantación (Andreasen JO, 1980). El tratamiento endodóntico adecuado se ha demostrado que previene o elimina reabsorción en dientes de mono reimplantados (Blomlöf L *et al.*, 1983; Hammarström L *et al.*, 1986; Dumsha T, Hovland EJ, 1995; Lindskog S *et al.*, 1986; Lengheden A *et al.*, 1991). La remoción de la pulpa inmediatamente antes de la reimplantación puede reducir la reabsorción inflamatoria (Coccia CT, 1980), pero puede generar un mayor desarrollo de reabsorción por reemplazo (Andreasen JO, 1981). Los hallazgos clínicos indican que el tiempo de extirpación pulpar no tiene efecto en el éxito de reimplantación, en el desarrollo o tasa de reabsorción de la raíz (Andersson L *et al.*, 1989; Mackie IC, Worthington HV, 1992; Kinirons MJ *et al.*, 2000; Cvek M *et al.*, 1974). A pesar de que, sin influir en la velocidad de reabsorción, cuando la extirpación pulpar fue retrasada más de 3 semanas hay mayor frecuencia de reabsorción inflamatoria (Kinirons MJ *et al.*, 1999; Andersson L *et al.*, 1989). Para los dientes reimplantados dentro de los 15 min, la terapia endodóntica tardía tendió a aumentar la tasa de reabsorción, aunque la diferencia no fue estadísticamente significativa (Andersson L, Bodin I, 1990). Estos hallazgos sugieren que la extirpación pulpar debe realizarse dentro de las primeras 3 semanas para prevenir el desarrollo de reabsorción inflamatoria.

El  $(\text{OH})_2\text{Ca}$  es un medicamento intracanal adecuado debido a sus propiedades antibacterianas y su capacidad para disolver el tejido necrótico (Lengheden A *et al.*, 1991; Cohen S, 2003). A pH elevado, el  $(\text{OH})_2\text{Ca}$  puede neutralizar productos ácidos de los osteoclastos, inhibiendo la disolución mineral de la raíz del diente (Tronstad L *et al.*, 1981) y promover la pérdida de células de reabsorción en sitios de inflamación (Hammarström LE *et al.*, 1986). La colocación intracanal de  $(\text{OH})_2\text{Ca}$  aumenta los niveles de pH en los túbulos dentinarios en zonas de reabsorción (Tronstad L *et al.*, 1981). Modelos de experimentación animal y estudios clínicos humanos han demostrado que la colocación de  $(\text{OH})_2\text{Ca}$  previene o controla la reabsorción inflamatoria (Hammarström LE *et al.*, 1986; Andreasen JO, 1971; Lengheden A *et al.*, 1991; Cvek M, 1992), y en dientes inmaduros con ápices abiertos, el  $(\text{OH})_2\text{Ca}$  ayuda a la formación de barrera apical (Cvek M *et al.*, 1974; Cvek M, 1974; Mackie IC *et al.*, 1988; Mackie IC *et al.*, 1993). Recientemente, se ha utilizado trióxido mineral para obturar incisivos avulsionados inmaduros con ápices abiertos (Karp J *et al.*, 2006).

Aunque las opiniones varían en cuanto a la duración y permanencia de un apósito de  $(OH)_2Ca$  antes de la obturación de gutapercha, se recomienda de 6 a 12 meses en general o hasta que toda la lámina dura se observe radiográficamente (Gregg TA, Boyd DH, 1998; Flores MT *et al.*, 2001).

Las guías clínicas actuales sugieren que la colocación de  $(OH)_2Ca$  se ha retrasado durante al menos 1 semana después de la reimplantación (Gregg TA, Boyd DH, 1998), debido a una posible anquilosis y reabsorción de reemplazo en los dientes tratados inmediatamente con  $(OH)_2Ca$ . Sin embargo, se espera la reabsorción cuando hubo tiempo seco extraoral prolongado, por lo que el desarrollo de anquilosis y la reabsorción del reemplazo pueden no ser efecto del  $(OH)_2Ca$  (Lengheden A *et al.*, 1991).

Andreasen ha recomendado el inicio de la terapia endodóntica 7 a 10 días después de la reimplantación (Andreasen JO, Andreasen FM, 1994).

Una de las mayores preocupaciones en la reimplantación de dientes avulsionados es la comprensión de los mecanismos que rigen el proceso de curación porque si estos mecanismos son controlados, el organismo podría tener mejores condiciones para promover la reparación de los tejidos lesionados (Carvalho ACP, Okamoto T, 1987). Sin embargo, hay una gran dificultad porque el tejido dentario se compone de una amplia variedad de tipos celulares con diferentes roles, características y comportamientos (Andreasen JO *et al.*, 1995).

La probabilidad de daño superficial de la raíz aumenta si el diente avulsionado no se reimplanta inmediatamente o no es almacenado en un medio apropiado; e invariablemente conduce a necrosis del tejido pulpar, del cemento y del ligamento periodontal (Ashkenazi M *et al.*, 1999; Andreasen JO, 1981; Andreasen JO *et al.*, 1995). La presencia de necrosis en remanentes del ligamento periodontal estimula la ocurrencia de la reabsorción radicular externa, que es la principal causa de pérdida de dientes reimplantados (Pohl Y *et al.*, 2005).

Se ha demostrado que la extracción de los agentes químicos o mecánicos o el tratamiento de la superficie radicular, es decir del cemento y ligamento periodontal necrótico, conducen a la aparición de más áreas de anquilosis en lugar de reabsorción de reemplazo (Lindskog S *et al.*, 1985; Percinoto C *et al.*, 1988; Sonoda CK *et al.*, 2000).

Uno de los pasos del tratamiento superficial de las raíces es la extracción del ligamento periodontal necrótico. Esto puede ser realizado mecánicamente raspando con curetas (Van Hassel HJ *et al.*, 1980; Mahajan SK, Sidhu SS, 1981), una hoja de bisturí (Duggal MS *et al.*, 1994; Okamoto T *et al.*, 1986), tazas de goma con piedra pómez y agua (Kenny DJ *et al.*, 2000), fresa de diamante y disco de papel de lija (Selvig KA *et al.*, 1990; Ripamonti U, Petit JC, 1989) o químicamente con hipoclorito de sodio, el cual a diversas concentraciones tiene la capacidad de disolver el tejido conectivo, además de su efecto bactericida, los mejores resultados han sido con concentraciones más bajas del mismo (Kanno CM *et al.*, 2001).

Muchos autores han recomendado el uso de soluciones de fluoruro en diferentes formas y concentraciones para tratar la superficie de la raíz en los casos de retraso en la reimplantación de los dientes, suponiendo que la superficie de la dentina desmineralizada sería más propensa a la incorporación de fluoruro y podría ser más resistente a la reabsorción. El uso de flúor fosfato sódico al 2% ha mostrado una disminución de la reabsorción radicular inflamatoria y el predominio de áreas de anquilosis y reabsorción de reemplazo (Mahajan SK, Sidhu SS, 1981). El flúor probablemente actúa directamente sobre el hueso, cemento y dentina, mediante la conversión de hidroxiapatita en fluorapatita, o mediante una acción inhibitoria específica sobre las células clásticas, o incluso una asociación de ambas hipótesis (Bjorvatn K, Massler M, 1971). Otra propiedad del fluoruro es su capacidad para inhibir el crecimiento microbiano y el metabolismo, disminuyendo el pH de las células (Ekstrand J *et al.*, 1988). Algunos autores utilizaron fluoruro de sodio y no encontraron ninguna diferencia en la reparación en comparación con el fluoruro de sodio acidulado (Barbakow FH *et al.*, 1980).

El uso de una solución saturada de hidróxido de calcio para el tratamiento de la superficie de la raíz produce reabsorción de reemplazo y anquilosis (Saad-Neto M *et al.*, 1986).

Los resultados de estudios previos demostraron que el tratamiento de la superficie de la raíz con el antibiótico rifacin M (75 mg) previno la reabsorción inflamatoria de 10 a 60 días después del trasplante, pero no pudo eliminar la aparición de reabsorción de reemplazo y anquilosis dentoalveolar (Saad-Neto M *et al.*, 1991). Aunque no tuvo ningún efecto sobre los microorganismos presentes en el tejido necrótico de la pulpa,

la tetraciclina redujo la ocurrencia de anquilosis y reabsorción inflamatoria (Selvig KA *et al.*, 1992; Bjorvatn K *et al.*, 1989; Cvek M *et al.*, 1990). La minociclina, un antibiótico derivado de la tetraciclina, no es recomendable debido a su incapacidad de prevenir o atenuar la reabsorción radicular externa (Bryson EC *et al.*, 2003).

Por otro lado un factor importante en el tratamiento es la ferulización de los dientes avulsionados, la cual los estabiliza, permitiendo la cicatrización pulpar y periodontal (Oikarinen K, 1990). La Asociación Americana de Endodoncia en 2003 define a la férula como un dispositivo utilizado para apoyar, proteger o inmovilizar los dientes que han sido luxados, reimplantados, fracturados o sometidos a ciertos procedimientos endodónticos.

Históricamente, la férula de dientes se utilizó en fractura de mandíbula con inmovilización rígida a largo plazo (Kehoe JC, 1986). Sin embargo, el uso de férula rígida fue cuestionado cuando la evidencia experimental demostró el riesgo de necrosis pulpar (Kristerson L, Andreasen JO, 1983) y reabsorción radicular externa (Kristerson L, Andreasen JO, 1983; Nasjleti CE *et al.*, 1982; Andreasen JO, 1975). La experimentación animal ha demostrado que la estimulación masticatoria normal puede prevenir parcialmente el desarrollo de la anquilosis en los dientes después de la extracción y reimplantación, lo que sugiere que las férulas deben permitir un grado de movimiento (Andersson L *et al.*, 1985). Las férulas semi-rígidas o flexibles permiten el movimiento de los dientes como estímulos funcionales y ayudan a la cicatrización (Ram D, Cohenca N, 2004; Flores MT *et al.*, 2001; Gregg TA, Boyd DH, 1998; Andreasen JO, 1975).

Una evaluación reciente basada en la evidencia de la literatura indicó que el tipo de férula no es generalmente una variable en relación con los resultados de curación (Kahler B, Heithersay GS, 2008). El efecto de la duración de la férula sobre la cicatrización periodontal no ha sido aclarado en estudios clínicos hasta la fecha. A largo plazo la férula puede causar anquilosis y reabsorción de reemplazo (Andreasen JO, 1975). En un informe basado en 400 dientes humanos reimplantados, el tipo de férula no fue un factor significativo para el desarrollo de la reabsorción y el resultado periodontal más comunicado después de reimplantación es la anquilosis (Andreasen JO *et al.*, 1995).

La Asociación Internacional de Traumatología Dental (IADT) recomienda hasta 2 semanas de ferulización en dientes avulsionados (Flores MT *et al.*, 2001; Flores MT *et al.*, 2007), la Academia Americana de Odontología Pediátrica (AAPD) 7 días (AAPD, 2005), la Academia Americana de Endodoncia (AAE) 7 - 14 días (Pavek DI, Radtke PK, 2000; AAE 2007), el Colegio Real de Odontología Cirujanos de Inglaterra (RCDSE) 7-10 días (Gregg TA, Boyd DH, 1998). Directrices recientes recomiendan en avulsión dentaria férulas por 2 semanas cuando el tiempo de secado extraoral es inferior a 60 minutos, y durante 4 semanas cuando excede los 60 minutos (Flores MT *et al.*, 2007). La férula debe ser reemplazada si la movilidad persiste después de 10 días (Gregg TA, Boyd DH, 1998).

Andreasen en 1972 determinó que las férulas deben cumplir requisitos como permitir la re inserción del ligamento periodontal y prevenir el riesgo de traumas adicionales, de fácil aplicación y eliminación, estabilizar el diente dañado en su correcta posición, permitir la movilidad fisiológica de los dientes, no irritar los tejidos blandos, permitir pruebas de sensibilidad y acceso para endodoncia, permitir una higiene bucal adecuada, no interferir con los movimientos oclusales, estética en lo posible y proporcionar comodidad al paciente.

Las férulas flexibles recomendadas pueden ser fabricadas de diversas formas y con diferentes materiales un ejemplo de ellas son las férulas de resina compuesta y de alambre, las cuales son las más comúnmente utilizadas en la práctica clínica y son consideradas flexibles cuando el alambre tiene un diámetro no mayor de 0,3 - 0,4 mm. Una alternativa es la férula de resina compuesta y línea de pesca o tanza, alambre de ortodoncia, férulas de fibra, las cuales utilizan una malla de fibra de polietileno o Kevlar y se unen con una resina no cargada tal como Optibond TM FL (Kerr, EE.UU.) y / o con material de resina compuesta como Fiber-Splint o RibbondTM (Ribbond Inc., Seattle, EE.UU.). La férula de trauma de titanio desarrollada por von Arx18 es una tablilla flexible de titanio de 0,2 mm de espesor y 2,8 mm de ancho (Medartis AG, Basilea, Suiza), tiene una estructura de malla romboide que está asegurada al diente con resina compuesta fluida. Una desventaja de este tipo de férula es su costo relativamente alto (Oikarinen K, 1988).

Es importante tener en cuenta si se administrarán o no antibióticos sistémicos. Las directrices actuales recomiendan la terapia antibiótica sistémica para pacientes con

avulsión de un diente permanente, que se vuelve a implantar (Gregg TA, Boyd DH, 1998; Pavek DI, Radtke PK, 2000; Flores MT *et al.*, 2001; Flores MT *et al.*, 2007; Academia Americana de Odontología Pediátrica, 2005; Asociación Americana de Endodoncia, 2007). Doxiciclina administrada en la dosis apropiada, basada en el peso del paciente y la edad, dos veces al día durante 7 días, o, en pacientes susceptibles de tinción con tetraciclina, penicilina V en dosis adecuada tomada cuatro veces al día por 7 días (Flores MT *et al.*, 2001; Flores MT *et al.*, 2007; Asociación Americana de Endodoncia, 2007).

El propósito de dar antibióticos sistémicos es prevenir o abolir la infección bacteriana. Así, el momento de iniciar terapia antibiótica sistémica es importante. Un ápice abierto de un diente reimplantado puede permitir que el antibiótico alcance las bacterias en la pulpa. En particular, la administración de antibióticos puede afectar la aparición de reabsorción inflamatoria (Gregg TA, Boyd DH, 1998; Hammarström L *et al.*, 1986; Sae-Lim V, Yuen KW, 1997; Sae-Lim V *et al.*, 1998), se especula que se produce reduciendo la reacción inflamatoria asociada a bacterias en el ligamento periodontal y la prevención de la entrada en el foramen apical (Hammarström L *et al.*, 1986; Sae-Lim V, Yuen KW, 1997; Hammarström L *et al.*, 1989). Las bacterias pueden contaminar la superficie de la raíz por contacto con la sustancia durante la lesión, en el medio de almacenamiento o en la manipulación. El alveolo puede estar contaminado por exposición salival, bacteriana de los tejidos periodontales, o durante la reimplantación (Abbott PV *et al.*, 1990). La administración de antibióticos no parece afectar la resorción inflamatoria existente o influir en el desarrollo de la anquilosis y reabsorción por reemplazo (Hammarström L *et al.*, 1986).

Una revisión reciente de Cochrane no encontró evidencia científica para recomendar o desalentar el uso de antibióticos sistémicos profiláctico para prevenir complicaciones y fallas de los implantes dentales (Esposito M *et al.*, 2003). También existe un debate sobre qué régimen de antibióticos utilizar. La doxiciclina sistémica ha sido reportada como ventajosa (Trope M, 2002; Ram D, Cohenca N, 2004), además de su acción antibacteriana, la tetraciclina puede disminuir la resorción de la raíz al afectar la motilidad de los osteoclastos y reducir la eficacia de las colagenasas (Sae-Lim V *et al.*, 1998). Sin embargo, el uso de tetraciclina está contraindicado en



niños de 8 años de edad ya que conduce a la tinción intrínseca amarilla de la dentición en desarrollo (Ulvestad H *et al.*, 1978).

Con respecto a los resultados esperados luego de la reimplantación de dientes avulsionados, la anquilosis es uno de ellos y corresponde a la fusión patológica del cemento o dentina de la raíz al hueso alveolar (Andersson L *et al.*, 1984). Es probable que se produzca en un diente avulsionado reimplantado o en dientes con una intrusión mayor de 6 mm o de la mitad de la longitud de la corona (Andreasen JO *et al.*, 1995). El riesgo de anquilosis es más alto en este subconjunto de lesiones por luxación debido a la naturaleza y gravedad del daño al ligamento periodontal de la raíz. La anquilosis y la reabsorción son responsables de la baja supervivencia a 5 años de los dientes después de estas lesiones (Barrett EJ, Kenny DJ, 1997; Humphrey JM *et al.*, 2003).

La detección de la anquilosis depende de los signos clínicos e interpretación radiográfica. El diagnóstico clínico de la anquilosis se basa en evaluación cualitativa del sonido producido en la percusión y de la movilidad. La Anquilosis de los dientes en el preadolescente puede alterar el crecimiento y desarrollo local del alveolo. El momento en que estos efectos son clínicamente significativos depende de la edad del paciente y la etapa de crecimiento y desarrollo. La Infraoclusión progresiva y distorsión de la encía y el hueso subyacente producen déficit tanto funcional como estético (Malmgren B, Malmgren O, 2002).

En niños y adolescentes la anquilosis es frecuente asociada con la infraposición. La decoronación puede ser necesaria más adelante cuando la infraposición sea mayor a 1 mm. (Malmgren B *et al.*, 2006).

En pacientes sanos, el ligamento periodontal y los fibroblastos bloquean la osteogénesis dentro del periodonto liberando reguladores de acción local, tales como citoquinas y factores de crecimiento, manteniendo así la separación entre la raíz y el hueso alveolar (McCulloch CA, 1995). La necrosis de los elementos celulares del ligamento periodontal por desecación, trituración o daño mecánico, como se produce en las lesiones de luxación severa, alteran este mecanismo homeostático normal. La anquilosis se establece no sólo a través de la inflamación mediada y alteraciones mecánicas en el ligamento periodontal, sino también porque los elementos celulares funcionales insuficientes sobreviven a la supresión de la actividad osteogénica. Esta

interrupción permite el crecimiento del hueso a través del ligamento periodontal y así el desarrollo de anquilosis (Lekic P, McCulloch CA, 1996).

La avulsión dentaria puede conducir a la necrosis de células de la raíz debido a la desecación o almacenamiento inadecuado. La superficie de la raíz recibe daño mecánico por la fuerza de avulsión, impacto o mal manejo. Los estudios en animales han demostrado que la anquilosis es probable que ocurra si el daño del ligamento periodontal es extenso (Loe H, Waerhaug J, 1961; Line SE *et al.*, 1974). Como parte del proceso de reparación, las células progenitoras endostales adyacentes migran al defecto bajo la influencia de los mecanismos de señalización celular dentro del ligamento periodontal. Aunque estas células son capaces de diferenciarse en todos los tipos de células del ligamento periodontal, es decir, fibroblastos, cementoblastos y osteoblastos, el fenotipo que repoblará la herida está ampliamente determinado por interacción o ausencia de reguladores de acción local (Lekic P, McCulloch CA, 1996).

Los estudios histológicos en animales han determinado que al menos el 20% de la superficie de la raíz debe estar unida al hueso antes de que pueda ser detectada una falta de movilidad y diferencias en el sonido de percusión (Andersson L *et al.*, 1984). La anquilosis inicialmente se genera en las superficies labiales y linguales, lo que explica por qué es difícil de detectar radiográficamente en sus primeras etapas (Andreasen, JO, 1980).

Los estudios observacionales de dientes humanos reimplantados también contribuyeron a la comprensión de la anquilosis. El factor más importante que afecta el pronóstico del diente reimplantado es el periodo extraalveolar, es decir, la reimplantación inmediata minimiza resultados negativos del ligamento periodontal. La reabsorción Inflamatoria sostenida por infección bacteriana de necrosis del tejido pulpar en el diente reimplantado puede ser efectivamente detenida por pulpectomía seguida de aplicación de hidróxido de calcio (Andreasen JO *et al.*, 1995). Sin embargo, a pesar de la capacidad para tratar la reabsorción inflamatoria de forma predecible, su detención promueve la reabsorción del reemplazo. Con la pérdida de la homeostasis del ligamento periodontal y posterior anquilosis, se produce reabsorción de reemplazo. La raíz se reemplaza gradualmente por el hueso como parte del volumen de la masa esquelética del cuerpo. En el niño pequeño, el efecto

combinado de una mayor tasa metabólica que promueve reabsorción de reemplazo y la falta de masa radicular del diente inmaduro produce pérdida de dientes en poco tiempo (Malmgren B, Malmgren O, 2002). La Anquilosis diagnosticada antes de la edad de 10 años o antes del crecimiento puberal conlleva un alto riesgo de infraoclusión. Esto se acompaña de una distorsión de la gingiva y el hueso alveolar de soporte debido a la detención del crecimiento del proceso alveolar (Malmgren B, Malmgren O, 2002; Ebeleseder KA *et al.*, 1998). El paciente adulto que sostiene una lesión similar experimenta una tasa mucho más lenta de reabsorción de reemplazo con mínima infraoclusión y puede retener al diente durante décadas (Kawanami M *et al.*, 1999).

Con respecto a los medios de diagnóstico de anquilosis, es una práctica aceptada utilizar la evaluación de la movilidad y el sonido de percusión para detectarla tempranamente. La movilidad puede evaluarse observando la extensión del diente en una dirección labial-lingual. El índice de Miller es más comúnmente usado para medir la movilidad del diente, pero su dependencia de la interpretación y la experiencia del examinador limitan su fiabilidad. En el siglo pasado se desarrollaron una gran variedad de métodos cuantitativos para evaluar la movilidad de los dientes. De estos métodos, el macroperiodontómetro de Mühlemann se utilizó a menudo para la investigación clínica (Yankell S, 1988). Aunque se considera altamente confiable, es demasiado complejo y consume mucho tiempo para su utilización. Posteriormente se desarrollaron instrumentos para cuantificar la estabilidad de los implantes y para diagnosticar la anquilosis. El Periotest (Siemens / Medizintechnik, Bensheim, Alemania) y el Osstell (Integration Diagnostics AB, Göteborg, Suecia) están disponibles comercialmente, pero sólo Periotest ha recibido investigación clínica. A pesar de los problemas con lecturas erróneas, mal funcionamiento de la unidad y confiabilidad test-retest (Andresen M *et al.*, 2003), el Periotest fue presuntamente aplicado como único criterio de diagnóstico para la extracción de incisivos permanentes en una investigación clínica (Filippi A *et al.*, 2002). Recientemente, se ha verificado que el Periotest puede confirmar un diagnóstico de anquilosis en comparación con incisivos intactos, pero un valor bajo de Periotest por sí solo no puede ser considerado diagnóstico de anquilosis (Campbell KM *et al.*, 2005).

Un diente anquilosado produce un sonido característico a la percusión (Andersson L *et al.*, 1984; Oikarinen K *et al.*, 1992), en comparación con dientes no afectados.

Recientemente, el análisis digital de la onda sonora ha confirmado que, en un incisivo anquilosado, una proporción significativamente mayor de la energía sonora producida por la percusión radica en bandas de frecuencia más altas, corroborando la prueba de diagnóstico más simple subjetiva para evaluación del sonido de la percusión del diente con el mango del espejo dental (Campbell KM *et al.*, 2005).

Se considera que el examen radiográfico es de valor limitado en la detección temprana de la anquilosis debido a la naturaleza bidimensional de la imagen. La ubicación inicial de la anquilosis se encuentra a menudo en las superficies labial y lingual de la raíz, lo que complica la detección radiográfica (Andersson L, 1988; Stenvik A *et al.*, 1990).

La decisión de extraer la corona como parte del tratamiento de incisivos en infraoclusión en adolescentes y jóvenes, a menudo se basa en la estética o el deseo de completar el tratamiento con ortodoncia. La decoronación que deja la raíz anquilosada in situ a ser consumida por reabsorción de reemplazo, ha sido propuesta para minimizar la reabsorción del reborde alveolar y reducir la necesidad de injerto óseo antes del tratamiento protésico. Sin embargo, el impacto de la decoronación sobre la necesidad de un eventual injerto alveolar o calidad del hueso que puede recibir un implante no ha sido demostrado (Schwartz-Arad D *et al.*, 2004).

La elección del tratamiento depende de la gravedad de la reabsorción de reemplazo, la preferencia y experiencia del clínico y de las expectativas paciente. La rehabilitación oral implica una inversión continua de tiempo, dinero y recursos y se presentan una serie de opciones de tratamiento sin resultados predecibles a largo plazo (Nguyen P-MT *et al.*, 2004).

Por otro lado, la reabsorción radicular externa (RRE) es una complicación grave después de la reimplantación, y las formas inflamatorias y de reemplazo son significativas causas de la pérdida de dientes.

En las etapas avanzadas de la inflamación y el reemplazo que se produce en las formas progresivas de RRE, las paredes debilitadas de las raíces se vuelven no funcionales, lo que conduce a la exfoliación del diente o fractura cervical (Andreasen JO *et al.*, 2007). La RRE de reemplazo (RRER) está relacionada con la ausencia de

ligamento periodontal (LP) en la superficie de la raíz, lo que da lugar a la fusión del diente con el hueso alveolar. El LP dañado es repoblado por las células adyacentes de la médula ósea, seguido por la sustitución gradual de la estructura dental por hueso, una condición progresiva que puede conducir a la pérdida del diente porque no hay un tratamiento efectivo (Andreasen JO *et al.*, 2007; Andreasen J, 1980; Hammarström L *et al.*, 1989; Andreasen JO *et al.*, 1966). La RRE Inflamatoria (RREI) se caracteriza por áreas de erosión en cemento y dentina, con numerosas lagunas de Howship, odontoclastos y regiones de infiltración inflamatoria en el tejido periodontal adyacente (Andreasen JO *et al.*, 2007; Andreasen JO *et al.*, 1966; Andreasen JO, 1980; Gønday M *et al.*, 1995). El inicio de RREI es resultado de daño mecánico al LP, a la superficie de la raíz en el momento de la lesión y presencia de pulpa necrótica e infectada. Inmediatamente después de la reimplantación, se inician eventos para reparar las áreas dañadas. Este proceso expone túbulos dentinarios y permite el paso de bacterias y sus productos tóxicos desde el canal radicular al LP, intensificando la reabsorción que avanza hacia el canal radicular (Andreasen JO, 1981; Hammarström L, Lindskog S, 1992).

Hay evidencia clínica de que los pacientes más jóvenes y las etapas tempranas del desarrollo de las raíces están en mayor riesgo de RRE (Andreasen JO, 1966; Andreasen JO *et al.*, 1995; Petrovic B *et al.*, 2010) y su progresión más rápida (Andersson L *et al.*, 1989). Además, varios factores relacionados con el cuidado y tratamiento inmediato del diente avulsionado pueden afectar el resultado de reimplantación. La presencia de contaminación visible (Kinirons MJ *et al.*, 2000; Donaldson M, Kinirons MJ, 2001) y la fractura adicional de la corona está asociada con RRE después de reimplantación (Donaldson M, Kinirons MJ, 2001). En cuanto a los factores relacionados con el tratamiento, el retraso de la extirpación de la pulpa después de la reimplantación (Chappuis V, Von Arx T, 2005; Weder P *et al.*, 2011; Coccia CT, 1980; Hinckfuss SE, Messer LB, 2009), administración de antibióticos sistémicos (Hinckfuss SE, Messer LB, 2009), y el tipo y tiempo de la férula están asociados con RRE (Kinirons MJ *et al.*, 2000; Hinckfuss SE, Messer LB, 2009).

El objetivo de este trabajo fue identificar las características de la avulsión dentaria y el daño producido en los tejidos y desarrollar las diferentes alternativas de tratamiento.

## CASO CLÍNICO

Se presentó a la consulta odontológica de urgencia un niño de 13 años, que al examen clínico inicial se observó que presentaba un traumatismo dentario correspondiente a avulsión del elemento 11 con fractura coronaria de esmalte y dentina, fractura coronaria de esmalte y dentina del elemento 12 y lesión en labio superior y encía vestibular (Fig.1). Se realizó la historia clínica y médica sin evidencia de patología sistémica de relevancia.

Se constató que el traumatismo ocurrió en la escuela y el elemento 11 fue almacenado durante 3 horas en medio seco luego de producido el accidente (Fig.2).

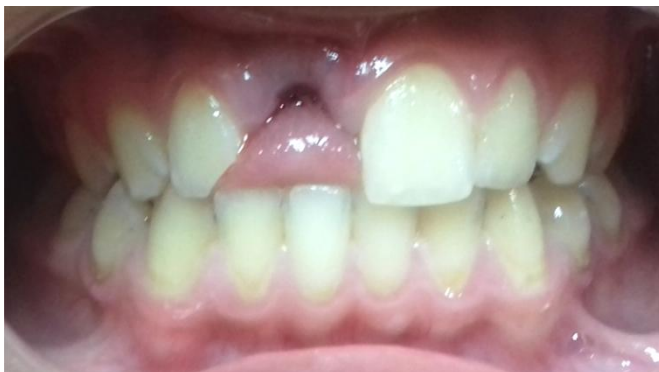

Fig. 1- Examen bucal inicial donde se observa avulsión de elemento 11 y fractura coronaria del elemento 12.

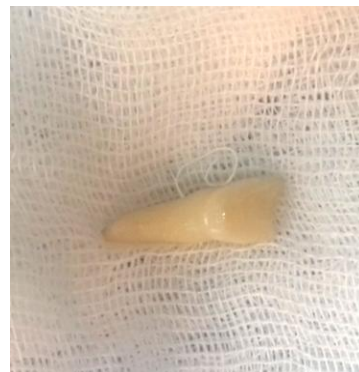

Fig. 2- Elemento 11 almacenado en gasa.

Se realizó radiografía periapical de la zona anterosuperior (Fig.3), en la cual se observó el alveolo vacío correspondiente al elemento 11 y fractura coronaria del elemento 12, descartando otro tipo de lesiones en los elementos vecinos a la zona lesionada.

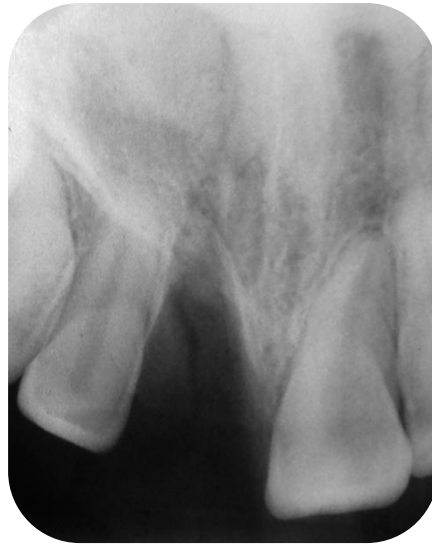

Fig. 3- Radiografía periapical. Se observa avulsión del elemento 11 y fractura coronaria del elemento 12.

Se realizaron pruebas de sensibilidad al frío (Endofrost ROEKO) y calor en elementos 12, 21 y 22, resultando las mismas positivas.

Se procedió a realizar anestesia (Carticaína Clorhidrato 4% Adrenalina, Anescart Forte) de la zona anterosuperior.

Se realizó raspaje de la raíz del elemento 11 con cureta y se colocó el mismo en solución de Fluoruro de Sodio (Klepp Flúor) 1, 23% pH 3,5 durante 5 minutos (Fig.4). Luego fue lavado con Solución fisiológica (Solución fisiológica Droguería Casanova) (Fig. 5).



Fig. 4- Colocación del elemento 11 en solución de Fluoruro de Sodio.



Fig. 5- Lavado del elemento 11 con Solución Fisiológica.

Se continuó con la limpieza del alveolo, se retiró con cureta para hueso el coagulo de sangre que ya había comenzado a formarse (Fig.6) y se realizaron lavajes con Solución fisiológica estéril (Solución fisiológica Droguería Casanova).

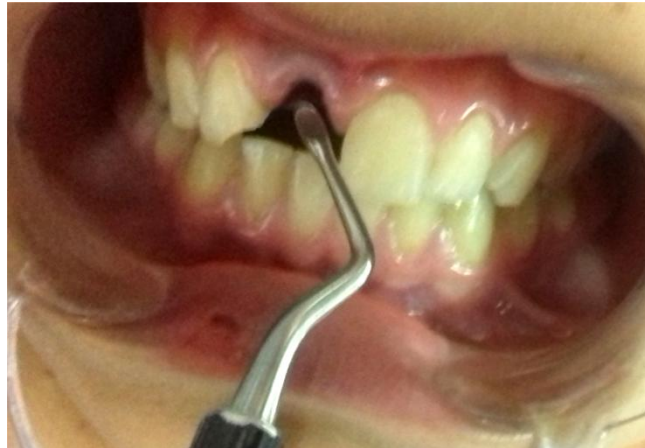

Fig. 6- Limpieza del alveolo con cureta ósea.

Una vez acondicionados los tejidos y el alveolo receptor se procedió a reimplantar el elemento 11 (Fig. 7) con movimientos suaves.

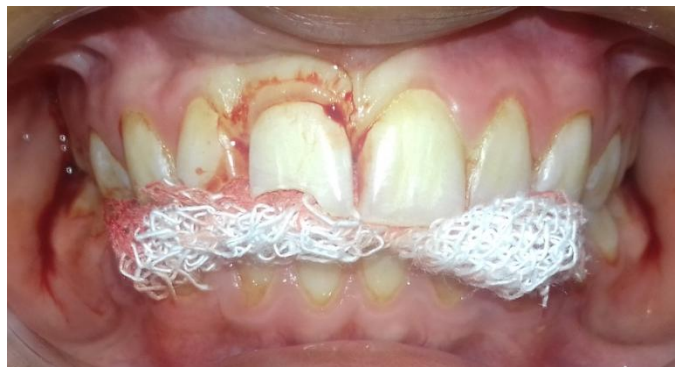

Fig. 7- Reimplante del elemento 11.

Se colocó férula lábil confeccionada con cadena elástica de ortodoncia (MORELLI Ortodontia) y composite (Filtek Z250, 3M ESPE), previamente se realizó grabado ácido del esmalte (Ácido Fosfórico 35%, Densell) (Fig.8) y técnica adhesiva (Single Bond 3M ESPE) (Fig. 9).



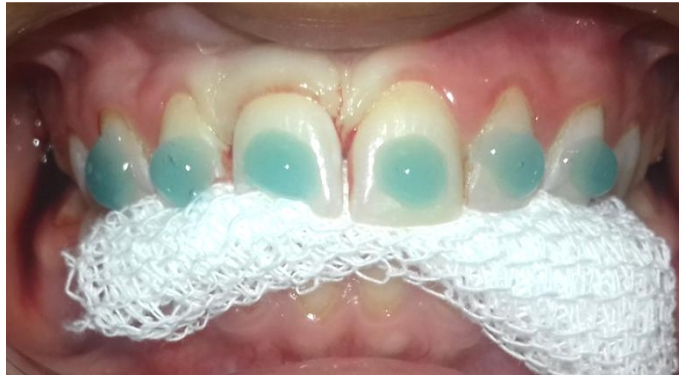

Fig. 8- Grabado ácido de los elementos a ferulizar.

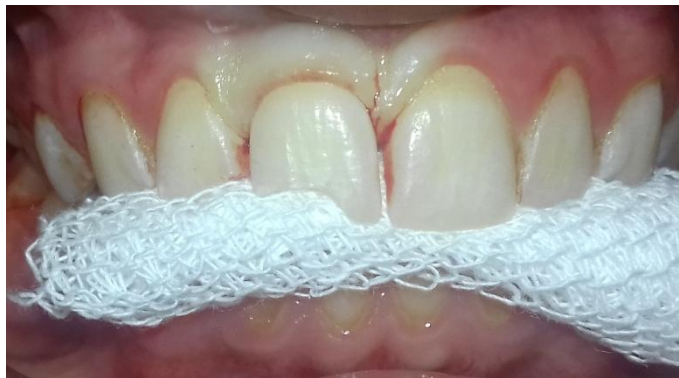

Fig. 9- Técnica adhesiva.

La férula se extendió desde el elemento 13 al 23. El diente avulsionado es el último en fijar para asegurar su correcta posición (Fig. 10).

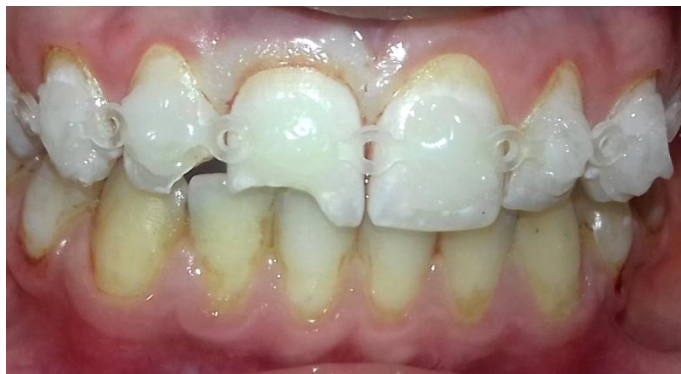

Fig. 10- Férula Lábil.

Se tomó radiografía periapical para confirmar la correcta reubicación de la pieza en su alveolo (Fig. 11).

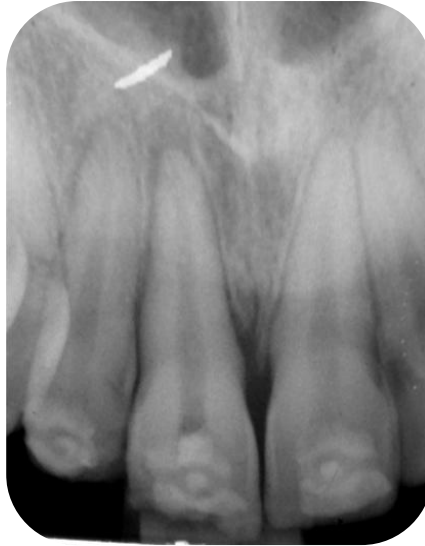

Fig. 11- Radiografía periapical del elemento 11 reimplantado.

Se realizó protección indirecta con Ionómero Vítreo (Ketac Molar, 3M ESPE) al elemento 11 y 12 con diagnóstico de fractura coronaria no complicada (Fig.12).

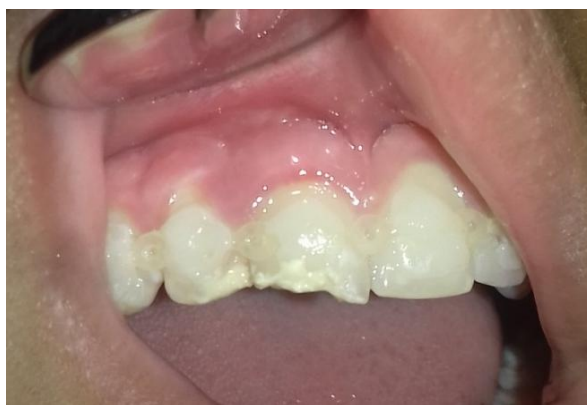

Fig. 12- Protección Indirecta con Ionómero vítreo en elementos 11 y 12.

Se indicó Terapia Antibiótica Sistémica de Amoxicilina 500 mg. (Amoxidal 500, Roemmers) cada 8 hs. por un periodo de 7 días e Ibuprofeno 200 mg. (Ibupiretas Junior, Pfizer) cada 8 hs. según dolor.

El paciente fue controlado a las 48 horas, presentaba una buena evolución sin evidencia de síntomas de dolor agudo y no se observó edema ni zonas de inflamación.

Se recitó al paciente a los 10 días, se tomó radiografía pre operatoria, en la cual no se observaron signos de infección ni zonas de reabsorción, se pudo visualizar ensanchamiento del LP en el elemento 11 (Fig.13). Se realizó anestesia (Carticaína Clorhidrato 4% Adrenalina, Anescart Forte) del elemento 11, aislamiento absoluto con goma dique, apertura con fresa redonda N° 3, preparación de acceso con piedra troncocónica, determinación de la longitud de trabajo utilizando localizador apical (Propex Pixi, Dentsply-Maillefer), radiografía conductometría para confirmar la longitud (Fig.14). Instrumentación manual con limas K de acero (Maillefer), irrigación con 20 ml de solución de hipoclorito de sodio concentración 5,25% (Tedequim, Industria Argentina), se secó el conducto con conos de papel (Dentsply) se adaptó cono maestro de gutapercha (META BIOMED) N° 50 taper 02, se realizó radiografía conometría (Fig.15). La obturación fue mediante técnica de condensación lateral con conos accesorios de gutapercha (META BIOMED) y cemento sellador de Grossman (Farmadental). Se selló con Ionómero Vítreo (Ketac Molar, 3M ESPE). Se tomó radiografía final (Fig.16).

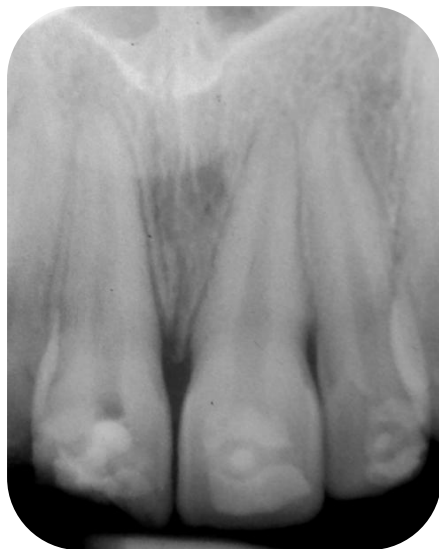

Fig. 13- Radiografía preoperatoria del elemento 11.

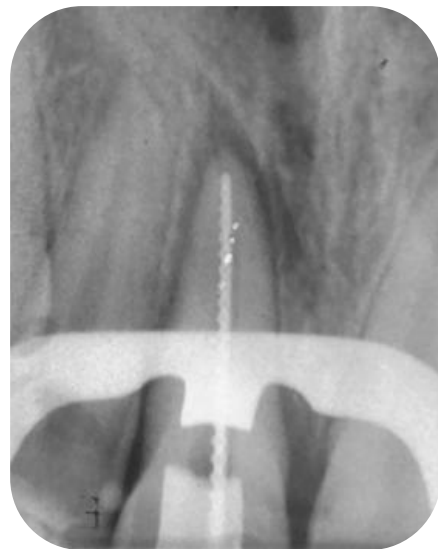

Fig. 14- Radiografía conductometría del elemento 11.

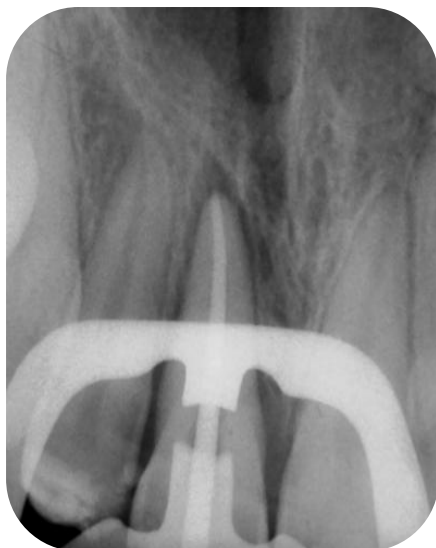


Fig. 15- Radiografía Conométría del elemento 11.

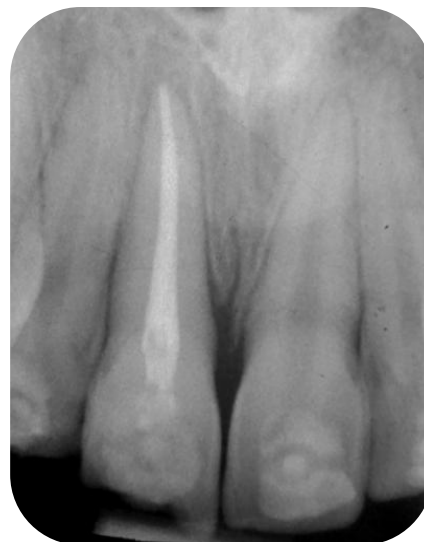

Fig. 16- Radiografía de obturación final del elemento 11.

A los 30 días de producido el traumatismo se recitó al paciente el cual no refirió sintomatología dolorosa y su evolución fue favorable, no presentó movilidad. Se tomaron pruebas de sensibilidad al frío y calor en elementos vecinos resultando las mismas positivas. Se retiró la férula, con piedra de diamante troncocónica y fresa multifilos, pulido con tazas de goma y discos (Fig.17). Se realizó restauración definitiva del elemento 11 y 12 con composite (Filtek Z250, 3M ESPE) (Fig.18) y posterior control radiográfico en la cual se evidenció buena evolución sin signos radiográficos de reabsorción radicular (Fig.19).

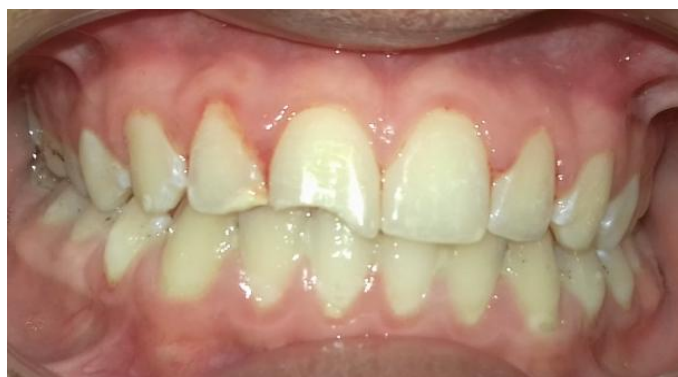

Fig. 17-Retiro de férula.

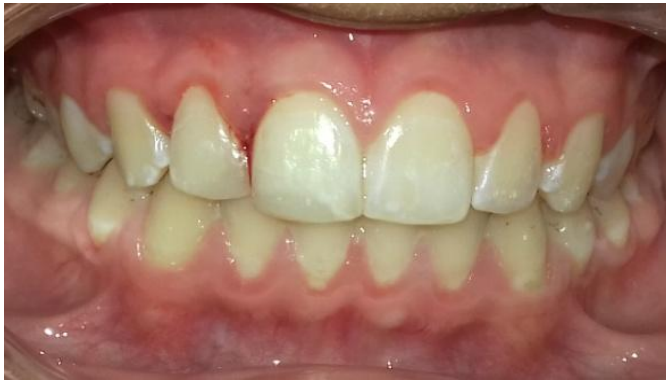

Fig. 18-Restauración definitiva de elementos 11 y 12.

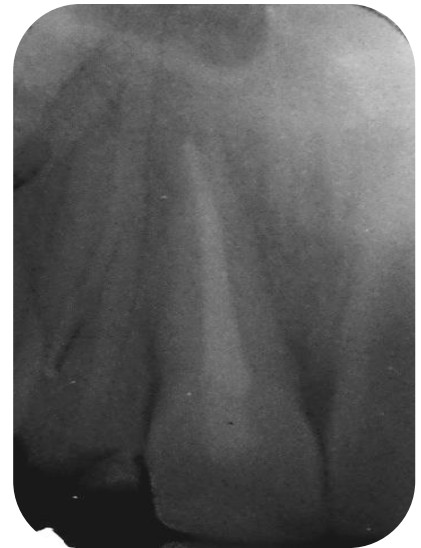

Fig. 19-Radiografía de control a los 30 días.

Se realizó control a los 2 meses de producido el traumatismo, no presentó signos clínicos de infección, asintomático a la palpación (Fig.20). La radiografía periapical mostró tejidos en normalidad, disminuyó el ensanchamiento del LP que se observaba anteriormente (Fig.21).

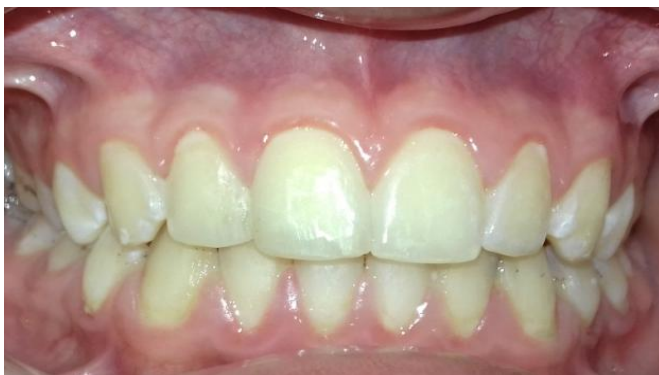

Fig. 20- Control clínico a los 2 meses.

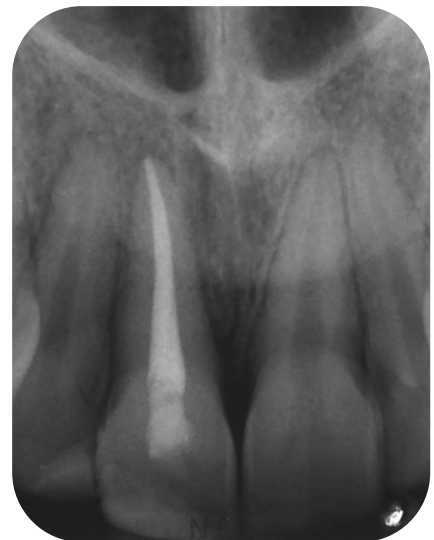

Fig. 21- Control Radiográfico a los 2 meses.

Se realizó nuevo control a los 7 meses de producido el traumatismo, se evidencia evolución clínica (Fig.22) y radiográfica (Fig.23) favorable.

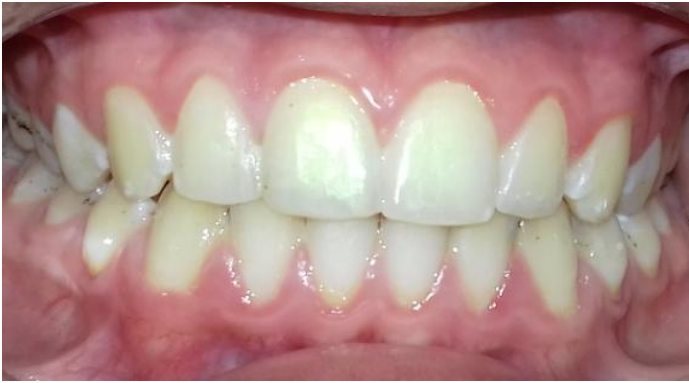

Fig. 22- Control clínico a los 7 meses.

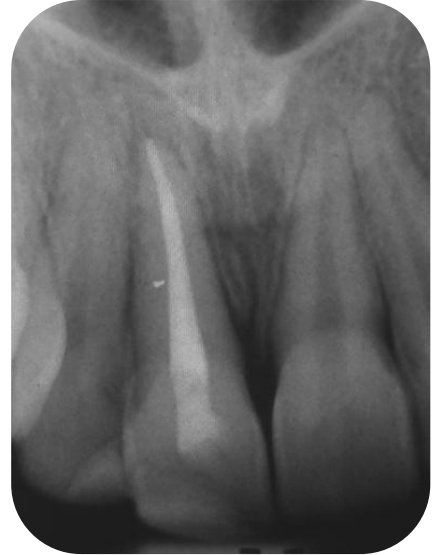

Fig. 23- Control Radiográfico a los 7 meses.

## DISCUSION

El manejo de las lesiones dentales traumáticas representa un desafío para la salud. Con respecto a la avulsión de los dientes permanentes numerosos estudios muestran que es una de las lesiones dentales más graves y el pronóstico depende en gran medida de las acciones en el lugar del accidente y prontamente después de la avulsión. El resultado del reimplante dental de dientes avulsionados muestra una amplia variación. En algunos casos, los dientes seguirán siendo funcionales durante décadas, mientras que otros se pierden a las pocas semanas de la reimplantación (Andreasen JO *et al.*, 1995; Kinirons MJ *et al.*, 2000; Gonda F *et al.*, 1990).

Un papel muy importante desempeña la edad del paciente con respecto a las múltiples respuestas esperadas luego del reimplante de dientes avulsionados. Bastos JV *et al* en su estudio en 2014 demostraron que la edad del paciente en el momento del trauma fue fundamental en el riesgo de desarrollar RRE y su gravedad. Aunque esta asociación se ha informado previamente (Andreasen JO *et al.*, 1995; Petrovic B *et al.*, 2010), el hecho de que sólo se incluyeron en su estudio dientes con ápices cerrados en la presente muestra implica que la edad puede afectar la reabsorción de la raíz mediante mecanismos distintos del efecto conocido de la etapa de desarrollo de las raíces. Los datos revelaron una menor prevalencia de RREI en pacientes mayores de 16 años en el momento del trauma. Los estudios de Andersson *et al* (Andersson L *et al.*, 1989), determinaron tasas más bajas de RRER en pacientes adultos y mayores de 16 años, y los estudios de Barrett y Kenny (Barrett EJ, Kenny DJ, 1997), observaron una tendencia hacia la mejora de la supervivencia de los incisivos reimplantados en niños mayores de 11 años en el momento de la reimplantación. Por lo tanto, se puede especular que el efecto protector de la edad observado en los pacientes mayores de 16 años también puede atribuirse a una menor rotación ósea, similar a su efecto en RRER, que fue discutido por Andersson *et al* (Andersson L *et al.*, 1990). La mayor extensión de RREI encontrada en pacientes más jóvenes podría explicarse por el hecho de que los dientes jóvenes todavía tienen grandes túbulos dentinarios, incluso con los ápices cerrados, esta característica permite que los irritantes se muevan libre y rápidamente del espacio del conducto radicular a la superficie externa de la raíz, lo que genera más extensa RREI

(Andreasen JO, 1981; Hammarström L, Lindskog S, 1992). También se debe tener en cuenta la Anquilosis como respuesta al tratamiento, la cual diagnosticada antes de la edad de 10 años o antes del crecimiento puberal conlleva un alto riesgo de infraoclusión. Esto se acompaña de una distorsión de la gingiva y el hueso alveolar de soporte debido a la detención del crecimiento del proceso alveolar (Malmgren B, Malmgren O, 2002; Ebeleseder KA *et al.*, 1998).

El caso clínico presentado en este trabajo corresponde a un paciente de 13 años en etapa de crecimiento y desarrollo. Hasta el momento con controles clínicos y radiográficos, luego de 7 meses de evolución, no se observó la aparición de las complicaciones que pueden surgir luego del reimplante temporizado como son la RREI, RRER o Anquilosis dentaria.

Muchos estudios han demostrado el efecto del período extraalveolar y las condiciones de almacenamiento en la aparición de RREI poco después de la reimplantación (Kinirons MJ *et al.*, 1999; Boyd DH *et al.*, 2000; Donaldson M, Kinirons MJ, 2001) y a largo plazo (Kinirons MJ *et al.*, 2000; Petrovic B *et al.*, 2010). El factor más importante para garantizar un buen resultado es que el diente sea reimplantado en el menor tiempo posible (Andreasen JO, Andreasen FM, 1994; Andreasen JO, Kristersson L, 1981). Un tiempo de secado de menos de 5 minutos es ideal, mientras que 15-20 minutos es considerado aceptable cuando la curación periodontal es esperada (Andreasen JO, 1981; Barrett EJ, Kenny DJ, 1997). Pero cuando la raíz ha estado seca durante 60 minutos o más, no se espera que las células del ligamento periodontal sobrevivan (Andreasen JO, 1981). El tiempo seco es el factor clínico crucial asociado con el desarrollo de reabsorción de la raíz posterior a la reimplantación (Andreasen JO, Andreasen FM, 1994). El elemento dentario avulsionados debe ser rápidamente almacenado en un medio adecuado hasta que el paciente pueda llegar al consultorio dental para la reimplantación. Se sugieren medios de almacenamiento en orden de preferencia y disponibilidad; leche, saliva del vestíbulo de la boca o en un contenedor en el que el paciente saliva, solución fisiológica salina o agua (Hiltz J, Trope M, 1991).

El manejo del elemento dentario previo a la consulta odontológica es variado y depende del accionar del paciente y su entorno. En el caso clínico desarrollado el elemento tratado fue incorrectamente almacenado en medio seco por medio de una



gasa y el periodo extraoral fue de aproximadamente 3 horas, es decir las condiciones iniciales no resultaron favorables.

Se debe tener en cuenta al momento de la reimplantación dental la preparación del alveolo, que consiste en la eliminación de obstrucciones tales como coágulos de sangre y fragmentos óseos para facilitar la reimplantación (Trope M, 2002; Andreasen JO, 1980). La preparación del alveolo se puede realizar con el uso de curetas y lavado con solución salina (Flores MT *et al.*, 2001).

Se consideró apropiado en este caso preparar el alveolo, ya que habían transcurrido 3 horas de producido el traumatismo y presentaba la formación de un coagulo de sangre en su interior, se decidió eliminar el coagulo y limpiar el alveolo con una cureta para hueso de bordes redondeados con movimientos suaves, sin lesionar los tejidos, luego se irrigó la zona con solución fisiológica por sus características de esterilidad intentando eliminar agentes nocivos que pudieran interferir en nuestro tratamiento.

En cuanto al tratamiento de la superficie radicular y remoción del ligamento periodontal necrótico de la raíz, los autores que emplearon hipoclorito de sodio justifican su uso porque esta técnica conserva la capa de cemento (Sonoda CK *et al.*, 2000; Kanno CM *et al.*, 2001), que es una barrera importante contra la reabsorción externa de la raíz (Lindskog S *et al.*, 1985). A pesar de ser excelente disolvente de materia orgánica y agente eficiente para la remoción de los restos del ligamento periodontal (Poi WR *et al.*, 2001), se considera que el hipoclorito de sodio es tóxico para el soporte de los tejidos periodontales (Sonoda CK *et al.*, 2000; Kanno CM *et al.*, 2001). Otros autores proponen utilizar una hoja de bisturí (Duggal MS *et al.*, 1994; Okamoto T *et al.*, 1986), tazas de goma con piedra pómez y agua (Kenny DJ *et al.*, 2000), o fresa de diamante y disco de papel de lija (Selvig KA *et al.*, 1990; Ripamonti U, Petit JC, 1989). Se ha evaluado con microscopia electrónica de barrido la remoción mecánica de los restos del ligamento periodontal por raspado o con cepillo de cerda Robinson con piedra pómez y los resultados de los análisis cuantitativos y cualitativos mostraron que ambas técnicas fueron eficaces y fue preservada la capa de cemento. El método mecánico entonces tiene las ventajas adicionales de no dañar los tejidos, siendo rápido y fácil de realizar (Esper HR *et al.*, 2007).

La Asociación Internacional de Traumatología Dental, en sus directrices para los dientes avulsionados con raíces completamente formadas que se vuelven a implantar después de un período extra alveolar de más de 60 minutos en medio seco, sugiere que, luego de la remoción mecánica de los restos del ligamento periodontal, los dientes deben sumergirse en una solución de flúor fosfato de sodio acidulado al 2,4% pH 5,5 durante 5 minutos (Flores MT *et al.*, 2001). Algunos autores utilizaron fluoruro de sodio y no encontraron ninguna diferencia en la reparación en comparación con el fluoruro de sodio acidulado (Barbakow FH *et al.*, 1980).

El uso de antibióticos de forma tópica como la tetraciclina redujo la ocurrencia de anquilosis y reabsorción inflamatoria, aunque no tuvo ningún efecto sobre los microorganismos presentes en el tejido necrótico de la pulpa (Selvig KA *et al.*, 1992; Bjorvatn K., *et al.*, 1989; Cvek M *et al.*, 1990). La minociclina no es recomendable debido a su incapacidad de prevenir o atenuar la reabsorción radicular externa (Bryson EC., *et al* 2003).

El tratamiento de la superficie radicular del caso clínico descrito se realizó mediante la eliminación del ligamento periodontal no viable por medios mecánicos utilizando una cureta, por las ventajas y la facilidad de desarrollar este método y luego se sumergió en solución de fluoruro de sodio acidulado ph 3,5 durante 5 minutos debido a las características del flúor al permitir su incorporación a la superficie de la raíz y favorecer la resistencia a la reabsorción radicular.

La contención de los dientes reimplantados es otra variable que podría afectar el pronóstico del diente. Estudios que explican el proceso biológico del efecto de la ferulización en resultados curativos han demostrado que la ferulización rígida de dientes extraídos y auto transplantados da como respuesta un aumento en la frecuencia de necrosis de la pulpa (Kristerson L, Andreasen JO, 1983) y reabsorción de reemplazo (Nasjleti CE *et al.*, 1982). Andreasen en 1975 sugirió que las fuerzas funcionales fueron beneficiosas y la frecuencia y grado de reabsorción de reemplazo fue significativamente más baja en los dientes no fijados comparados con los dientes con férula rígida. Este hallazgo fue confirmado en un estudio experimental posterior (Morley RS *et al.*, 1978). Se ha informado que la estimulación previene y elimina pequeñas áreas de reabsorción de reemplazo (Andreasen JO, 1975), probablemente debido a la rápida repoblación de zonas necróticas en el ligamento periodontal con

vasos sanguíneos y fibroblastos. (Andersson L *et al.*, 1985). Los periodos de fijación extendidos parecían aumentar la frecuencia y grado de reabsorción radicular y dentoalveolar. La anquilosis, era mucho más predominante en los dientes que fueron fijados durante 30 días que 7 días (Nasjleti CE *et al.*, 1982). Los estudios anteriores se citan con frecuencia en la literatura para justificar el uso de una férula funcional durante 7-10 días para el tratamiento de los dientes avulsionados. Sin embargo, la evidencia que respalda el protocolo para férulas funcionales se basa en suposiciones a partir de estudios en animales donde los dientes estaban rígidamente fijados y estudios clínicos en los que solo se había realizado un análisis univariado e indicaba una relación significativa.

La importancia de una férula funcional ha sido cuestionada por Berude *et al.*, en 1988 y demostraron que la elección de una férula rígida o funcional no alteró la respuesta de cicatrización periodontal de los dientes avulsionados reimplantados en monos. No se encontraron diferencias significativas en el patrón de cicatrización periodontal, anquilosis activa y reabsorción entre las férulas rígidas y flexibles. Estudios han demostrado que la vitalidad de las células del ligamento periodontal se encuentra fuertemente afectada por el tiempo extraoral y las condiciones de almacenamiento, que pueden tener un efecto mayor en la cicatrización que las variaciones en el período de fijación (Lekic PC *et al.*, 1998).

La Academia Americana de Odontología Pediátrica (AAPD) recomienda 7 días de ferulización en dientes avulsionados (AAPD, 2005), la Academia Americana de Endodoncia (AAE) 7 - 14 días (Pavek DI, Radtke PK, 2000; AAE 2007), el Colegio Real de Odontología Cirujanos de Inglaterra (RCDSE) 7-10 días (Gregg TA, Boyd DH, 1998). Directrices recientes recomiendan en avulsión dentaria férulas por 2 semanas cuando el tiempo de secado extraoral es inferior a 60 minutos, y durante 4 semanas cuando excede los 60 minutos (Flores MT *et al.*, 2007).

La guía de la IADT 2007 recomienda una férula flexible por 4 semanas para los dientes que han sido avulsionados y el tiempo de secado extraoral fue mayor de 60 minutos. La paradoja de la recomendación para esta última lesión fue ampliamente discutida, el tipo de férula y los períodos de fijación no fueron variables significativas en un análisis multivariado para resultados de curación pulpar y periodontal en un estudio de 400 dientes reimplantados (Andreasen JO *et al.*, 1995).

A pesar de que múltiples estudios demuestran que no existe relación significativa entre la Anquilosis y RRE con el tipo de férula y el tiempo de uso de la misma, se decidió utilizar en el caso clínico descrito una férula lábil por un período de 4 semanas, ya que se trataba de una avulsión con tiempo extraoral mayor a 60 minutos y se consideró que la misma permite estabilizar con mayor seguridad al elemento dentario que ha sufrido una lesión traumática grave, dejando en evidencia que durante los controles semanales realizados, en el período de 14 días transcurridos luego del traumatismo el elemento presentaba aún leve movilidad lo que fue resuelto con el uso de la férula por 28 días como recomiendan diversos autores. Resultó importante el uso de una férula lábil para permitir los movimientos fisiológicos del elemento traumatizado y los dientes vecinos.

El objetivo de la terapia con antibióticos es evitar la proliferación de las bacterias en el área del proceso de reparación en curso y contribuir a la prevención de la reabsorción inflamatoria. Idealmente, un antibiótico de amplio espectro debería ser administrado durante 7 días (Sae-Lim V *et al.*, 1998). Las pautas actuales recomiendan antibióticos para reducir la probabilidad de desarrollar reabsorción inflamatoria, particularmente en los casos de pulpectomía retardada (Andersson L *et al.*, 2012). Aunque se han demostrado las ventajas del uso de antibióticos experimentalmente (Hammarström L *et al.*, 1986; Sae-Lim V *et al.*, 1998), no se han encontrado datos clínicos de mejores resultados periodontales a largo plazo (Andreasen JO *et al.*, 1995; Barrett EJ, Kenny DJ, 1997), y los resultados de un reciente metanálisis han demostrado que los beneficios no fueron concluyentes (Hinckfuss SE, Messer LB, 2009). Asimismo, en el estudio de Bastos JV *et al.*, en 2014, la amoxicilina sistémica no tuvo ningún efecto sobre la prevalencia o la gravedad de RREI observada antes de la pulpectomía. Estos resultados son consistentes con el hecho de que la infección en el interior del conducto radicular, importante para el desencadenamiento RREI y su progresión, no es accesible a los antibióticos porque no hay vasos sanguíneos viables en la necrosis pulpar.

Se decidió administrar antibiótico sistémico a nuestro paciente, se indicó Amoxicilina 500 mg. por un período de 7 días, considerando que su efecto contribuye a disminuir o contrarestar la infección que se puede generar por

contaminación bacteriana durante el traumatismo o luego del mismo. Funcionando como coadyuvante del tratamiento.

Hay consenso en la literatura que los dientes reimplantados deben tratarse endodónticamente porque la necrosis de la pulpa y sus toxinas afectan al ligamento periodontal a través de los túbulos dentinales y juegan un papel decisivo para el proceso de reabsorción (Andreasen JO, 1981; Ehnevid H *et al.*, 1995). En este caso, el hidróxido de calcio es el material más recomendado para el relleno del canal de los dientes a reimplantar, debido a su conocida capacidad de controlar la progresión de la reabsorción inflamatoria (Trope M *et al.*, 1995; Flores MT *et al.*, 2001). Otros autores consideran que la terapia endodóntica y obturación con gutapercha o la colocación de apósitos de hidróxido de calcio en el momento de la reimplantación retrasa la curación periodontal y acelera la reabsorción de reemplazo en dientes maduros. La terapia endodóntica debe retrasarse hasta iniciar el período de curación de los tejidos blandos (Andreasen JO, 1994). Sin embargo, otros estudios han recomendado que en adultos las pulpas de los dientes deben extirparse tan pronto como sea posible (Bryson EC *et al.*, 2002) o después de la curación periodontal inicial que corresponde de 7 a 10 días (Finucane D, Kinirons MJ, 2003). Recientemente, Bryson *et al.*, (2002) han sugerido que las pulpas en dientes avulsionados y maduros se deben quitar inmediatamente después de reposicionar los dientes y que un apósito intracanal con un corticosteroide y antibiótico debe colocarse para evitar la iniciación de la reabsorción inflamatoria de la raíz.

Flores MT *et al.*, en las guías para el manejo de traumatismos dentarios de 2001, recomendaron que si el diente ha estado seco por más de 60 minutos y no se ha tenido en cuenta la preservación del LP, la endodoncia se puede realizar extraoralmente pero no existe ventaja para este paso adicional en la visita de emergencia. Para dientes con ápices cerrados, las pautas de avulsión recomiendan que la pulpa sea extirpada sin demora en un periodo de 7 a 14 días, para reducir el riesgo de reabsorción inflamatoria de la raíz (Trope M, 2002). Estudios anteriores demostraron que el momento de la pulpectomía no era crítico dentro de los 20 días (Kinirons MJ *et al.*, 1999). Un meta-análisis reciente también sugirió que el retraso de la extirpación de la pulpa más allá de 14 días aumentó significativamente el riesgo

de RREI, pero este efecto no se observó en el punto de corte de 10 días (Hinckfuss SE, Messer LB, 2009).

Se realizó la extirpación pulpar y tratamiento de endodoncia 10 días posteriores al reimplante en el caso clínico presentado. Se siguió esta terapéutica debido a que no se consideró un periodo crítico para desarrollar RREI como complicación luego del reimplante temporizado.

Con respecto a las complicaciones que pueden surgir luego del reimplante temporizado de elementos dentarios avulsionados. La literatura revela que la prevalencia de la reabsorción de la raíz varía desde 59% a 80% (Andreasen JO *et al.*, 1995; Kinirons MJ *et al.*, 2000; Gonda F *et al.*, 1990). Los resultados del estudio de Donaldson M, Kinirons MJ en 2001 fueron del 68% similar en comparación al anterior. Según Andreasen JO *et al.*, (1995) la anquilosis es la complicación más comunmente comunicada después de la reimplantación.

La anquilosis en el pre-adolescente puede alterar el crecimiento y desarrollo local del alveolo. La Infraoclusión progresiva y distorsión de la encía y el hueso subyacente producen déficit tanto funcional como estético (Malmgren B, Malmgren O, 2002). El paciente adulto que sostiene una lesión similar experimenta una tasa mucho más lenta de reabsorción de reemplazo con mínima infraoclusión y puede retener al diente durante décadas (Kawanami M *et al.*, 1999).

Hay evidencia clínica de que los pacientes más jóvenes y las etapas tempranas del desarrollo de las raíces están en mayor riesgo de RRE (Andreasen JO, 1966; Andreasen JO *et al.*, 1995; Petrovic B *et al.*, 2010). La anquilosis y la reabsorción son responsables de la baja supervivencia a 5 años de los dientes después de estas lesiones (Barrett EJ, Kenny DJ, 1997; Humphrey JM *et al.*, 2003).

Los resultados actuales revelaron que el riesgo de desarrollar RRE grave es inversamente proporcional a la edad del paciente en el momento del trauma. El período extraalveolar y el almacenamiento del elemento corresponden a los factores más importantes para desarrollar RRE y Anquilosis. Además, el tiempo entre la reimplantación y el inicio progresivo de la terapia endodóntica afectaron la prevalencia y gravedad de RRE. La variación con respecto al uso de ATB sistémico, período de duración y tipo de férula no resultaron significativos con respecto a generar o no resultados desfavorables en la curación.

## **CONCLUSIÓN**

El tratamiento de los elementos dentarios permanentes que sufren avulsión representa un desafío para el odontólogo. El abordaje oportuno y el desarrollo de un protocolo con base científica, permiten reducir el riesgo de que se generen complicaciones a largo plazo.

Se concluye de este trabajo que el pronóstico de un elemento avulsionado que no pudo ser reimplantado a la brevedad depende de múltiples factores relacionados muchos de ellos con el tratamiento, el cual buscará revertir el daño ocasionado a los tejidos dentarios en el momento que se produjo el traumatismo.

La bibliografía disponible demuestra que es importante tener cuenta que algunos dientes reimplantados tienen menores posibilidades de supervivencia a largo plazo e incluso pueden ser perdidos o extraídos en una etapa posterior.

## BIBLIOGRAFIA

Abbott PV, Hume WR, Pearman JW. Antibiotics and endodontics. *Aust Dent J* 1990;35:50–60.

American Academy of Pediatric Dentistry. Clinical guideline on management of acute dental trauma. *Pediatr Dent* 2005;27: 120–5.

American Association of Endodontists. An annotated glossary of terms used in endodontics, 7th edn. Chicago: American Association of Endodontists; 2003, 15.

American Association of Endodontists. Recommended Guidelines of the American Association of Endodontists for the treatment of traumatic dental injuries. 2004 <http://www.aae.org> (last accessed October 2007).

Andersson L, Andreasen JO, Day P, et al. International Association of Dental Traumatology guidelines for the management of traumatic dental injuries: 2—avulsion of permanent teeth. *Dent Traumatol* 2012;28:88–96.

Andersson L, Blomlof L, Lindskog S, Feiglin B, Hammarstrom L. Tooth ankylosis: clinical, radiographic and histological assessments. *Int J Oral Surg* 1984; 13(5):423–31.

Andersson L, Bodin I. Avulsed human teeth replanted within 15 minutes – a long-term clinical follow-up study. *Endod Dent Traumatol* 1990;6:37–42.

Andersson L, Bodin I, Sorenson S. Progression of root resorption following replantation of human teeth after extended extraoral storage. *Endod Dent Traumatol* 1989;5:38–47.

Andersson L. Dentoalveolar ankylosis and associated root resorption in replanted teeth: experimental and clinical studies in monkeys and man. *Swed Dent J Suppl* 1988; 56:1–75.

Andersson L, Lindskog S, Blomlof L, Hedstrom K-G, Hammarstrom L. Effect of masticatory stimulation on dentoalveolar ankylosis after experimental tooth replantation. *Endod Dent Traumatol* 1985;1:13–6.

Andersson L, Malmgren B. The problem of dentoalveolar ankylosis and subsequent replacement resorption in the growing patient. *Aust Endod J* 1999;2:57-61.

Andersson L.: Tooth avulsion and replantation. *Dent Traumatol* 2007;23:129.

Andreasen JO. Analysis of pathogenesis and topography of replacement root resorption (ankylosis) after replantation of mature permanent incisors in monkeys. *Swed Dent J* 1980; 4:231–40.



Andreasen JO. Analysis of topography of surface and inflammatory root resorption after replantation of mature permanent incisors in monkeys. *Swed Dent J* 1980;4: 135–44.

Andreasen JO, Andreasen FM, Andersson L. *Textbook and Color Atlas of Traumatic Injuries to the Teeth*, 4th ed. Oxford, United Kingdom: Blackwell Munksgaard; 2007.

Andreasen JO, Andreasen FM. Avulsions. In: Andreasen JO, Andreasen FM, Andersson L, editors. *Textbook and color atlas of traumatic injuries to the teeth*, 4th edn. Oxford, UK: Wiley- Blackwell; 2007. p. 444-88.

Andreasen JO, Andreasen FM. Classification, etiology and epidemiology of traumatic dental injuries. In: Andreasen JO, Andreasen FM (eds), *Textbook and Color Atlas of Traumatic Injuries to the Teeth* (3rd edn). Copenhagen: Munksgaard Publishers, 1993: pp. 151-177.

Andreasen JO, Andreasen FM. *Textbook and color atlas of traumatic injuries to the teeth*. 3rd Edn. Copenhagen: Munksgaard; 1994. p. 155, 383–425.

Andreasen JO, Andreasen FM. *Textbook and color atlas of traumatic injuries to the teeth*, 3rd edn. Copenhagen/St. Louis: Munksgaard/CV Mosby; 1994.

Andreasen JO. A time-related study of periodontal healing and root resorption activity after replantation of mature permanent incisors in monkeys. *Swed Dent J* 1980; 4:101–10.

Andreasen JO, Barrett EJ, Kenny DJ. Is anti-resorptive regenerative therapy working in case of replantation of avulsed tooth. *Dent Traumatol* 2005; 6:344–6.

Andreasen JO, Borum M, Jacobsen H, Andreasen F. Replantation of 400 avulsed permanent incisors: 1—diagnosis of healing complications. *Endod Dent Traumatol* 1995; 11:51–8.

Andreasen JO, Borum MK, Jacobsen HL, Andreasen FM. Replantation of 400 avulsed permanent incisors. 4. Factors related to periodontal ligament healing. *Endod Dent Traumatol* 1995b; 11:76–89.

Andreasen JO, Borum MK, Jacobsen HL, Andreasen FM. Replantation of 400 avulsed permanent incisors. 2. Factors related to pulpal healing. *Endod Dent Traumatol* 1995; 11: 59–68.

Andreasen JO, Borum MK, Jacobsen HL, Andreasen FM. Replantation of 400 avulsed permanent incisors. 3. Factors related to root growth. *Endod Dent Traumatol* 1995; 11:69–75.

Andreasen JO. Effect of extra-alveolar period and storage media upon periodontal and pulpal healing after replantation of mature permanent incisors in monkeys. *Int J Oral Surg* 1981; 10:43–53.

Andreasen JO, Hjørting-Hansen E. Replantation of teeth: I—radiographic and clinical study of 110 human teeth replanted after accidental loss. *Acta Odontol Scand* 1966; 24:263–86.

Andreasen JO, Hjørting-Hansen E. Replantation of teeth: II—histological study of 22 replanted anterior teeth in humans. *Acta Odontol Scand* 1966; 24:287–306.

Andreasen JO, Kristersson L. The effect of limited drying or removal of the periodontal ligament: periodontal healing after replantation of mature permanent incisors in monkeys. *Acta Odontol Scand* 1981; 39:1.

Andreasen JO. Periodontal healing after replantation of traumatically avulsed human teeth. Assessment by mobility testing and radiography. *Acta Odontol Scand* 1975; 33:325–35.

Andreasen JO. Relationship between cell damage in the periodontal ligament after replantation and subsequent development of root resorption: a time-related study in monkeys. *Acta Odontol Scand* 1981; 39:15–25.

Andreasen JO. Relationship between surface and inflammatory resorption and changes in the pulp after replantation of permanent incisors in monkeys. *J Endod* 1981; 7:294–301.

Andreasen JO, Storgaard Jensen S, Sae-Lim V. The role of antibiotics in preventing healing complications after traumatic dental injuries: a literature review. *Endod Topics* 2006;14:80–92.

Andreasen JO. The effect of pulp extirpation or root canal treatment on periodontal healing after replantation of permanent incisors in monkeys. *J Endod* 1981;7:245–52.

Andreasen JO. The effect of removal of the coagulum in the alveolus before replantation upon periodontal and pulpal healing of mature permanent incisors in monkeys. *Int J Oral Surg* 1980;9:458–61.

Andreasen JO. The effect of splinting upon periodontal healing after replantation of permanent incisors in monkeys. *Acta Odontol Scand* 1975a;33:313–23.

Andreasen JO. *Traumatic injuries of the teeth*. Copenhagen: Munksgaard, 1972:154.

Andreasen JO. Treatment of fractured and avulsed teeth. *J Dent Child* 1971;38:29–48.

Andreasen M, Mackie I, Worthington H. The Periotest in traumatology. Part II. The Periotest as a special test for assessing the periodontal status of teeth in children that have suffered trauma. *Dent Traumatol* 2003; 19(4):218–20.

Ashkenazi M, Sarnat H, Keila S. In vitro viability, mitogenicity and clonogenic capacity of periodontal ligament cells after storage in six different media. *Endod Dent Traumatol* 1999;15:149–56.

Barbakow FH, Cleaton-Jones PE, Austin JC, Vieira E. Effects of thyrocalcitonin, acidulated sodium fluoride, and neutral sodium fluoride on the mobility of experimentally replanted teeth. *J Endod* 1980;6:823–8.

Barrett EJ, Kenny DJ. Avulsed permanent teeth: a review of the literature and treatment guidelines. *Endod Dent Traumatol* 1997;13:153–63.

Barrett EJ, Kenny DJ. Survival of avulsed permanent maxillary incisors in children following delayed replantation. *Endod Dent Traumatol* 1997; 13(6):269–75.

Bastone E, Freer T, McNamara J. Epidemiology of dental trauma: a review of literature. *Aust Dent J* 2000;45:2–9.

Bjorvatn K, Massler M. Effect of fluorides on root resorption in replanted rat molars. *Acta Odontol Scand* 1971;29:17–29.

Bjorvatn K, Selvig KA, Klinge B. Effect of tetracycline and SnF<sub>2</sub> on root resorption in replanted incisors in dogs. *Scand J Dent Res* 1989;97:477–82.

Blomlof L, Lindskog S, Andersson L, Hedstrom KG, Hammarstrom L. Storage of experimentally avulsed teeth in milk prior to replantation. *J Dent Res* 1983;62:912–6.

Blomlof L. Milk and saliva as possible storage media for traumatically exarticulated teeth prior to replantation. *Swed Dent J Suppl* 1981;8:1.

Bryson EC, Levin L, Banchs F, Trope M. Effect of minocycline on healing of replanted dog teeth after extended dry times. *Dent Traumatol* 2003;19:90–5.

Bryson EC, Levin L, Banchs F, Abbott PV, Trope M. Effect of immediate intracanal placement of Ledermix Paste® on healing of replanted dog teeth after extended dry times. *Dent Traumatol* 2002;18:316–321.

Boyd DH, Kinirons MJ, Gregg TA. A prospective study of factors affecting survival of replanted permanent incisors in children. *Int J Paed Dent* 2000;10:200–5.

Campbell KM, Casas MJ, Kenny DJ, Chau T. Diagnosis of ankylosis in permanent incisors by expert ratings, Periotest and digital sound wave analysis. *Dent Traumatol* 2005; 21(4):206–12.

Carvalho ACP, Okamoto T. Oral surgery: experimental basis to clinical application. Sao Paulo: Panamericana; 1987. p. 101–32.

Chappuis V, von Arx T. Replantation of 45 avulsed permanent teeth: a 1-year followup study. *Dent Traumatol* 2005;21:289–96.

Coccia CT. A clinical investigation of root resorption rates in reimplanted young permanent incisors: a five-year study. *J Endod* 1980;6:413–20.

Cohen S, Bianco L, Berman LH. Early radiographic diagnosis of inflammatory root resorption. *Gen Dent* 2003;51:235–40.

Consolaro A. *Reabsorcoes dentarias nas especialidades cli´nicas*, 2nd edn. Maringa´ : Dental Press; 2005. 615 p.

Cvek M, Cleaton-Jones P, Austin J, Lownie J, Kling M, Fatti P. Effect of topical application of doxycycline on pulp revascularization and periodontal healing in reimplanted monkey incisors. *Endod Dent Traumatol* 1990;6:170–6.

Cvek M, Granath L-E, Hollender L. Treatment of non-vital permanent incisors with calcium hydroxide. III. Variation of occurrence of ankylosis of reimplanted teeth with duration of extra-alveolar period and storage environment. *Odont Revy* 1974;25:43–56.

Cvek M. Prognosis of luxated non-vital incisors treated with calcium hydroxide and filled with gutta percha. A retrospective clinical study. *Endod Dent Traumatol* 1992;8:45–55.

Cvek M. Treatment of non-vital permanent incisors with calcium hydroxide. *Odont Revy* 1974;25:239–46.

Donaldson M, Kinirons MJ. Factors affecting the time and onset of resorption in avulsed and replanted incisor in children. *Dent Traumatol* 2001;17:205–9.

Duggal MS, Toumba KJ, Russell JL, Paterson SA. Replantation of avulsed permanent teeth with avital periodontal ligaments: case report. *Endod Dent Traumatol* 1994;10:282–5.

Dumsha T, Hovland EJ. Evaluation of long-term calcium hydroxide treatment in avulsed teeth – an in vivo study. *Int Endod J* 1995;28:7–11.

Ebeleseder KA, Friehs S, Ruda C, Pertl C, Glockner K, Hulla H. A study of replanted permanent teeth in different age groups. *Endod Dent Traumatol* 1998; 14(6):274–8.

Ehnevid H, Jansson L, Lindskog S, Weintraub A, Bolmlof L. Endodontic pathogens: propagation of infection through patent dentinal tubules in traumatized monkey teeth. *Endod Dent Traumatol* 1995;11:229–34

Eilert-Petersson E, Andersson L, Sørensen S. Traumatic oral vs. non-oral injuries. An epidemiological study during one year in a Swedish county. *Swed Dent J* 1997;21:55–68.

Ekstrand J, Fejerskov O, Silverstone LM. *Fluoride in dentistry*, 1st edn. Copenhagen: Munksgaard; 1988. 294 p.

Esper HR, Panzarini SR, Poi WR, Sonoda CK, Casatti C. Mechanical removal of necrotic periodontal ligament by either Robinson bristle brush with pumice or scalpel blade. *Histomorphometric analysis and SEM. Dent Traumatol* 2007;23: 333–9.

Esposito M, Coulthard P, Oliver R, Thomsen P, Worthington HV. Antibiotics to prevent complications following dental implant treatment. *Cochrane Database Syst Rev* 2003;(3): CD004152.

Filippi A, Pohl Y, von Arx T. Treatment of replacement resorption with Emdogain a prospective clinical study. *Dent Traumatol* 2002; 18(3):138–43.

Finucane D, Kinirons MJ. External inflammatory and replacement resorption of luxated, and avulsed replanted permanent incisors: a review and case presentation. *Dent Traumatol* 2003;19:170-174.

Flores MT, Andersson L, Andreasen JO, Bakland LK, Malmgren B, Barnett F et al. Guidelines for the management of traumatic dental injuries. II. Avulsion of permanent teeth. *Dent Traumatol* 2007;23:130–6.

Flores MT, Andreasen JO, Bakland LK. Guidelines for the evaluation and management of traumatic dental injuries. *Dent Traumatol* 2001;17:193–6.

G€unday M, Sazak H, T€urkmen C. A scanning electron microscopic study of external root resorption in replanted dog teeth. *J Endod* 1995;21:269–71.

Giannetti L, Murri A. Clinical evidence and literature to compare two different therapeutic protocols in tooth avulsion. *Eur J Pediatr Dent* 2006;7:122–30.

Glendor U. Aetiology and risk factors related to traumatic dental injuries—a review of the literature. *Dent Traumatol* 2009;25:19–31.

Glendor U, Andersson L, Andreasen JO. Economic Aspects of Traumatic Dental Injuries. In: Andreasen JO, Andreasen FM, Andersson L, eds. *Textbook and Atlas of Traumatic Injuries to the Teeth*. 4th edn. Wiley-Blackwell, 2007:217–223.

Glendor U, Andersson L. Public health aspects of oral diseases and disorders: dental trauma. In: Pine C, Harris R, eds. *Community Oral Health*. London: Quintessence Publishing; 2007:203–11.

Glendor U, Hailing A, Andersson L, Eilert-Peterson E. Incidence of traumatic tooth injuries in children and adolescents in the county of Vastmanland, Sweden. *Swed Dent J* 1996;20:15-28.

Glendor U, Marcenes W, Andreasen JO. Classification, epidemiology and etiology. In: Andreasen JO, Andreasen FM, Andersson L (eds), *Textbook and Color Atlas of Traumatic Injuries to the Teeth* (4th edn). Oxford: Blackwell, 2007. Pp. 217-254.

Gonda F, Nagase M, Ghen R-B, Yakata H, Nakajima T. Replantation: analysis of 29 teeth. *Oral Surg Oral Med Oral Pathol* 1990;70:650–5.

- Gregg TA, Boyd DH. UK National Clinical Guidelines in Paediatric Dentistry. Treatment of avulsed permanent teeth in children. *Int J Paed Dent* 1998;8:75–81.
- Guedes OA, de Alencar AHG, P\_echora JD, et al. A retrospective study of traumatic dental injuries in a Brazilian Dental Urgency Service. *Braz Dent J* 2010;21:153–7.
- Hammarstro¨m L, Blomlo¨f L, Lindskog S. Dynamics of dentoalveolar ankylosis and associated root resorption. *Endod Dent Traumatol* 1989;5:163–75.
- Hammarstro¨m L, Blomlof L, Feiglin B, Andersson L, Lindskog S. Replantation of teeth and antibiotic treatment. *Endod Dent Traumatol* 1986;2:51–7.
- Hammarstro¨m LE, Blomlo¨f LB, Feiglin B, Lindskog SF. Effect of calcium hydroxide treatment on periodontal repair and root resorption. *Endod Dent Traumatol* 1986;2:184–9.
- Harmmarstrom L. Enamel matrix, cementum development and regeneration. *J Clin Periodontol* 1997;24:658–68.
- Hammarstr€om L, Lindskog S. Factors regulating and modifying root resorption. *Proc Finn Dent Soc* 1992;88(Suppl 1):115–23.
- Hiltz J, Trope M. Vitality of human lip fibroblasts in milk, Hanks Balanced Salt Solution and Viaspan storage media. *Endod Dent Traumatol* 1991;7:69.
- Hinckfuss SE, Messer LB. An evidence-based assessment of the clinical guidelines for replanted avulsed teeth: part II—prescription of systemic antibiotics. *Dent Traumatol* 2009;25:158–64.
- Hinckfuss SE, Messer LB. An evidence-based assessment of the clinical guidelines for replanted avulsed teeth: part I—timing of pulp extirpation. *Dent Traumatol* 2009;25:32–42.
- Hinckfuss SE, Messer LB. Splinting duration and periodontal outcomes for replanted avulsed teeth: a systematic review. *Dent Traumatol* 2009;25:150–7.
- Humphrey JM, Kenny DJ, Barrett EJ. Clinical outcomes for permanent incisor luxations in a pediatric population. I. Intrusions. *Dent Traumatol* 2003; 19(5):266–73
- IDCDA. Application of the International Classification of Disease to Dentistry and Sintomatology IDCDA (3rd edn) Geneva; WHO, 1995.
- Kahler B, Heithersay GS. An evidence-based appraisal of splinting luxated, avulsed and root-fractured teeth. *Dent Traumatol* 2008;24:2–10.
- Kanno CM, Saad Neto M, Oliveira JA, Escobar CAB, Saito CTMH. The effects of one per cent sodium hypochlorite solution upon the periodontal ligament of the rat incisors. *Arq Odontol* 2001;37:35–43.

Karp J, Bryk J, Menke E, McTigue D. The complete endodontic obturation of an avulsed immature permanent incisor with mineral trioxide aggregate: a case report. *Pediatr Dent* 2006;28:273–8.

Kawanami M, Andreason JO, Borum MK, Schou S, Hjorting-Hansen E, Kato H. Infraposition of ankylosed permanent maxillary incisors after replantation related to age and sex. *Endod Dent Traumatol* 1999; 15(2):50–6.

Kehoe JC. Splinting and replantation after traumatic avulsion. *J Am Dent Assoc* 1986;112:224–30.

Kenny DJ, Barrett EJ, Johnson DH, Sigal MJ, Tenenbaum HC. Clinical management of avulsed permanent incisors using Emdogain: initial report of an investigation. *J Can Dent Assoc* 2000;66:21–9.

Kinirons MJ, Boyd DH, Gregg TA. Inflammatory and replacement resorption in reimplanted permanent incisor teeth: a study of the profiles of 84 teeth. *Endod Dent Traumatol* 1999;15:269–72.

Kinirons MJ, Gregg TA, Welbury RR, Cole BOI. Variations in the presenting and treatment features in reimplanted permanent incisors in children and their effect on the prevalence of root resorption. *Br Dent J* 2000;189:263–6.

Kling M, Cvek M, Mejare I. Rate and predictability of pulp revascularisation in therapeutically reimplanted permanent incisors. *Endod Dent Traumatol* 1986;2:83–9.

Kristerson L, Andreason JO. The effect of splinting upon periodontal and pulpal healing after autotransplantation of mature and immature permanent incisors in monkeys. *Int J Oral Surg* 1983;12:239–49.

Lam R, Abbott PV, Lloyd C, Lloyd C, Kruger E, Tennant M. Dental trauma in an Australian rural centre. *Dent Traumatol* 2008;24:663–670.

Lekic PC, Kenny DJ, Barrett EJ. The influence of storage conditions on the clonogenic capacity of periodontal ligament cells: implications for tooth replantation. *Int Endod J* 1998;31: 137–40.

Lekic P, McCulloch CA. Periodontal ligament cell populations: the central role of fibroblasts in creating a unique tissue. *Anat Rec* 1996; 245(2):327–41.

Lengheden A, Blomlof L, Lindskog S. Effect of delayed calcium hydroxide treatment on periodontal healing in contaminated replanted teeth. *Scand J Dent Res* 1991;99:147–53.

Lengheden A, Blomlof L, Lindskog S. Effect of immediate calcium hydroxide treatment and permanent root-filling on periodontal healing in contaminated teeth. *Scand J Dent Res* 1991;99:139–46.

- Lindskog S, Berg J-O, Pierce A. The effect of ultrasonic root canal preparation on inflammatory root resorption. *Endod Dent Traumatol* 1986;2:247–51.
- Lindskog S, Blomlof L, Hammarström L. Evidence for a role of odontogenic epithelium in a maintaining the periodontal space. *J Clin Periodontol* 1988;15:371–3.
- Lindskog S, Pierce AM, Blomlof L, Hammarstrom L. The role of the necrotic periodontal membrane in cementum resorption and ankylosis. *Endod Dent Traumatol* 1985;1:96–101.
- Line SE, Polson AM, Zander HA. Relationship between periodontal injury, selective cell repopulation and ankylosis. *J Periodontol* 1974; 45(10):725–30.
- Loe H, Waerhaug J. Experimental replantation of teeth in dogs and monkeys. *Arch Oral Biol* 1961; 3:176–84.
- Mackie IC, Bentley EM, Worthington HV. The closure of open apices in non-vital immature incisor teeth. *Br Dent J* 1988;165:169–73.
- Mackie IC, Worthington HV. An investigation of replantation of traumatically avulsed permanent incisor teeth. *Br Dent J* 1992;172:17–20.
- Mackie IC, Worthington HV, Hill FJ. A follow-up study of incisor teeth which had been treated by apical closure and root filling. *Br Dent J* 1993;175:99–101.
- Mahajan SK, Sidhu SS. Effect of fluoride on root resorption of autogenous dental replants. Clinical study. *Aust Dent J* 1981;26:42–5.
- Malmgren B, Malmgren O, Andreasen JO. Alveolar bone development after decoronation of ankylosed teeth. *Endod Topics* 2006;14:35–40.
- Malmgren B, Malmgren O. Rate of infraposition of reimplanted ankylosed incisors related to age and growth in children and adolescents. *Dent Traumatol* 2002; 18(1):28–36.
- McCulloch CA. Origins and functions of cells essential for periodontal repair: the role of fibroblasts in tissue homeostasis. *Oral Dis* 1995; 1(4):271–8.
- Morley RS, Malloy RB, Hurst RVV, James R. Analysis of functional splinting upon autologously replanted teeth. *J Dent Res* 1978; 57IADR abstract no.593.
- Nasjleti CE, Castelli WA, Caffesse RG. The effects of different splinting times on replantation of teeth in monkeys. *Oral Surg Oral Path Oral Med* 1982;53:557–66.
- Nguyen P-MT, Kenny DJ, Barrett EJ. Socio-economic burden of permanent incisor replantation on children and parents. *Dent Traumatol* 2004; 20(3):123–33.
- Oikarinen K. Comparison of the flexibility of various splinting methods for tooth fixation. *Int J Oral Maxillofac Surg* 1988;17:249–252.



Oikarinen K, Kauppinen P, Herrala E. Mobility and percussion sound of healthy upper incisors and canines. *Endod Dent Traumatol* 1992; 8(1):21–5.

Oikarinen K. Tooth splinting: a review of the literature and consideration of the versatility of a wire composite splint. *Endod Dent Traumatol* 1990;6:237–50.

Okamoto T, Hanada E, Saad Neto M. Reimplantation of incisor teeth of rats: the importance of nonvital cementum periodontal ligament. *Rev Odontol UNESP* 1986;16:53–64.

Onetto JE, Flores MT, Garbarino ML. Dental trauma in children and adolescents in Valparaiso, Chile. *Endod Dent Traumatol* 1994;10:223–7.

Panzarini SR, Gulinelli JL, Poi WR, Sonoda CK, Pedrini D, Brandini DA. Treatment of root surface in delayed tooth replantation: a review of literature. *Dent Traumatol* 2008;24:277–82. Review.

Pavek DI, Radtke PK. Postreplantation management of avulsed teeth: An endodontic literature review. *General Dentistry* 2000;48:176–81.

Percinoto C, Russo MC, Lima JEO, Andrioni JN, Benfatti SV, Bertoz FA. Repair process in replanted teeth after chemical removal of periodontal root fibers. *Rev Odontol UNESP* 1988;17:73–81.

Perheentupa U, Laukkanen P, Veijola J, et al. Increased lifetime prevalence of dental trauma is associated with previous non-dental injuries, mental distress and high alcohol consumption. *Dent Traumatol* 2001;17:10–6.

Petrovic B, Markovi\_c D, Peric T, Blagojevic D. Factors related to treatment and outcomes of avulsed teeth. *Dent Traumatol* 2010;26:52–9.

Pohl Y, Filippi A, Kirschner H. Results after replantation of avulsed permanent teeth. II. Periodontal healing and the role of physiologic storage and antiresorptive-regenerative therapy. *Dent Traumatol* 2005;21:93–101.

Poi WR, Panzarini SR, Sonoda C K, Fernandes U, Mori GG. Influence of the volume of 1% sodium hypochlorite in the removal of necrotic periodontal ligament. *Rev Assoc Paul Cir Dent* 2001;55:286–90.

Ram D, Cohenca N. Therapeutic protocols for avulsed permanent teeth: review and clinical update. *Pediatr Dent* 2004;26:251–5.

Ripamonti U, Petit JC. Patterns of healing on replanted baboon incisors coated with an allogeneic fibrin–fibronectin protein concentrate. *J Periodontal Res* 1989;24:335–42.

Rocha MJC, Cardoso M. Traumatized permanent teeth in Brazilian children assisted at the Federal University of Santa Catarina, Brazil. *Dent Traumatol* 2001;17:245–9.

- Saad-Neto M, Carvalho ACP, Okamoto T, Callestini EA. Immediate dental replantation with root surface treatment with phosphoric and calcium hydroxide: histological study in rats. *Rev Assoc Paul Cir Dent* 1986;40:314–20.
- Saad-Neto M, Santos Pinto R, Boatto DC. Immediate replantation of teeth and antibiotic treatment: histological study in rats. *Rev Odontol UNESP* 1991;20:143–54.
- Saad-Neto M, Santos Pinto R, Holland R, Callestini EA. Effect of antibiotics and corticosteroid association on dental replantation: histological study in rats. *Rev Odontol UNESP* 1991;20:155–62.
- Sae-Lim V, Yuen KW. An evaluation of after-office-hour dental trauma in Singapore. *Endod Dent Traumatol* 1997;13:164–70.
- Sae-Lim V, Wang CY, Trope M. Effect of systemic tetracycline and amoxicillin on inflammatory root resorption of replanted dogs' teeth. *Endod Dent Traumatol* 1998;14:216–20.
- Santos SE, Marchiori EC, Soares AJ, et al. A 9-year retrospective study of dental trauma in Piracicaba and neighboring regions in the state of São Paulo, Brazil. *J Oral Maxillofac Surg* 2010;68:1826–32.
- Schwartz-Arad D, Levin L, Ashkenazi M. Treatment options of untreatable traumatized anterior maxillary teeth for future use of dental implantation. *Implant Dent* 2004; 13(2):120–8.
- Selvig KA, Bjorvatn K, Bogle GC, Wikesjo UM. Effect of stannous fluoride and tetracycline on periodontal repair after delayed tooth replantation in dogs. *Scand J Dent Res* 1992;100:200–3.
- Selvig KA, Bjorvatn K, Claffey N. Effect of stannous fluoride and tetracycline on repair after delayed replantation of rootplaned teeth in dogs. *Acta Odontol Scand* 1990;48:107–12.
- Soder PO, Otteskog P, Andreasen JO, Modeer T. Effect of drying on viability of periodontal membrane. *Scand J Dent Res* 1977;85:167–72.
- Sonoda CK, Poi WR, Okamoto T, Toyota E, Takeda RH. Mediate teeth reimplantation after root treatment with 1%, 2,5%, 5% and 10% sodium hypochlorite solution. *Rev Bras Odontol* 2000;57:293–6.
- Stenvik A, Beyer-Olsen EM, Abyholm F, Haanaes HR, Gerner NW. Validity of the radiographic assessment of ankylosis. Evaluation of long-term reactions in 10 monkey incisors. *Acta Odontol Scand* 1990; 48(4):265–9.
- Stewart CJ, Elledge RO, Kinirons MJ, Welbury RR. Factors affecting the timing of pulp extirpation in a sample of 66 replanted avulsed teeth in children and adolescents. *Dent Traumatol* 2008;24:625–7.

Stockwell AJ. Incidence of dental trauma in the Western Australian School Dental Service. *Community Dent Oral Epidemiol* 1988;16:294–8.

Stokes AN, Anderson HK, Cowan TM. Lay and professional knowledge of methods for emergency management of avulsed teeth. *Endod Dent Traumatol* 1992;8:160–2

Traebert J, Peres MA, Blank V, et al. Prevalence of traumatic dental injury and associated factors among 12-year-old school children in Florianopolis, Brazil. *Dent Traumatol* 2003;19:15–8.

Tronstad L, Andreasen JO, Hasselgren G, Kristenson L, Riis I. pH changes in dental tissues after root canal filling with calcium hydroxide. *J Endod* 1981;7:17–21.

Trope M. Clinical management of the avulsed tooth. Present strategies and future directions. *Dental Traumatol* 2002;18:1–11.

Trope M, Friedman S. Periodontal healing of replanted dog teeth stored in Viaspan, milk and Hanks Balanced Salt Solution. *Endod Dent Traumatol* 1992;8:183–8.

Trope M, Moshonov J, Nissan R, Buxt P, Yesilsoy C. Short vs. long-term calcium hydroxide treatment of established inflammatory root resorption in replanted dog teeth. *Endod Dent Traumatol* 1995;11:124–8.

Trope M. Root resorption of dental and traumatic origin. Classification based on etiology. *Pract Periodontics Aesthet Dent* 1998;10:515–22.

Trope M. Treatment of the avulsed tooth. *Pediatr Dent* 2000;22:145–7.

Ulvestad H, Lokken P, Mjorud F. Discoloration of permanent front teeth in 3,157 Norwegian children due to tetracyclines and other factors. *Scand J Dent Res* 1978;86:147–52.

Van Hassel HJ, Oswald RJ, Harrington GW. Replantation 2. The role of the periodontal ligament. *J Endod* 1980;6:506–8.

Vilela Bastos J, de Souza M, Andrade Goulart EM, Colosimo EA, Gomez RS, Dutra WO. Age and Timing of Pulp Extirpation as Major Factors Associated with Inflammatory Root Resorption in Replanted Permanent Teeth. *J Endod* 2014;40:366–371.

Von Arx T, Filippi A, Buser D. Splinting of traumatized teeth with a new device. TTS (Titanium Trauma Splint). *Dent Traumatol* 2001;17:180–4.

Wallace JA, Vergona K. Epithelial rests function in replantation: is splinting necessary in replantation? *Oral Surg Oral Med Oral Pathol* 1990;70:644–9.

Weder P, von Arx T, Chappuis V. Treatment outcome of 42 replanted permanent incisors with a median follow-up of 2.8 years. *Schweiz Monatsschr Zahnmed* 2011;121:312–20.

Weinstein FM, Worsaae N, Andreasen JO. The effect on the periodontal and pulpal tissues of various cleansing procedures prior to replantation of extracted teeth. An experimental study in monkeys. *Acta Odontol Scand* 1981;39:251–5.

Yankell S. Review of methods for measuring tooth mobility. *Compend Suppl* 1988; 9(12):S428–S432.