

Área interdisciplinaria

Prevalencia de defectos óseos en elementos dentarios con anquilosis o reabsorción por reemplazo extraídos tempranamente

AUTORA

OD. PEÑA, Graciela Roxana

Especialista en Endodoncia.

Especialista en Docencia Universitaria

Prof. Adjunta. Cátedra de Endodoncia.

DOMICILIO DE LA AUTORA: Paso de los andes 33.

MENDOZA C.P. (5500) lanu18@hotmail.com

RESUMEN

En la mayoría de los casos de dientes anquilosados la opción de tratamiento aceptado ha sido la remoción quirúrgica, la cual es frecuentemente acompañada por la rotura traumática del hueso alveolar, particularmente en los casos de la presencia de una delgada tabla vestibular del maxilar. Como en la mayoría de los casos de trauma dental y reimplantación dentaria con la subsiguiente anquilosis se involucran zonas anteriores del maxilar, tales extracciones traumáticas de los dientes anquilosados pueden llevar a deformaciones estéticas de la cresta ósea, las que podrían interferir en un óptimo tratamiento protético.

Palabras clave: Reabsorción por reemplazo - Anquilosis - Extracción temprana - Defectos óseos

ABSTRACT

The option of accepted treatment has been the surgical removal in the majority of the cases of ankylosed teeth which is frequently accompanied by the traumatic breaking of the alveolar bone, particularly in the cases of the presence of a thin vestibular board of the jawbone. As in the majority of the cases of dental trauma and dental re-implantation with the subsequent ankylosis the jawbone's anticus zones, such traumatic extractions of the ankylosed teeth implicate themselves they can produce esthetic deformations of the osseous crest, the ones that would be able to interfere in an optimal prosthetic treatment.

Key words: Reabsorption for replacement - Anchylosis - Premature extraction - Osseous defects.

INTRODUCCIÓN

La avulsión se define como una separación completa de un diente de su alvéolo, que sigue a una lesión traumática con resultados de un daño extenso de la pulpa y los tejidos periodontales (1).

El predominio de las lesiones dentales y orales informados en la literatura oscilan entre 4% y 33%, dependiendo del sexo y edad de los pacientes (2,3). La mayoría de las lesiones traumáticas ocurren sólo en la dentición (50%) o involucra dentición y tejidos blandos adyacentes (36%) (4).

Los dientes avulsionados comprenden de un 1% a un 16% de todas las lesiones traumáticas de la dentición permanente (5).

En cuanto a la distribución de la edad del trauma dental fue demostrada una

En cuanto a la distribución de la edad del trauma dental fue demostrada una

Prevalencia de defectos óseos en elementos dentarios con anquilosis o reabsorción por reemplazo extraídos tempranamente.

Peña, Graciela Roxana

incidencia de 28,8% durante la primera década de vida, 44,2% en la segunda, seguido por una disminución de la incidencia después de esta (6, 7, 8).

La reabsorción dental es una secuela habitual de lesiones o irritaciones del ligamento periodontal y/o de la pulpa dental, y se lo ha definido como "cualquier estado asociado a un proceso fisiológico ó patológico que cursa con una pérdida de dentina, cemento o hueso". La evolución de la reabsorción dental implica una elaborada interacción entre células inflamatorias, las células de reabsorción y las estructuras del tejido duro. Las células madre implicadas en la reabsorción son de tipo clástico, incluyendo osteoclastos y odontoclastos.

DESARROLLO

Los tipos de reabsorción dental externa se clasifican en cuatro categorías, según datos clínicos y manifestaciones histológicas en: externa de superficie, inflamatoria radicular externa, por sustitución o reemplazo (R.R.) y anquilosis. (9)

El trauma severo de un diente o el almacenamiento extraoral no fisiológico de un diente avulsionado puede llevar a un daño irreversible de células del PDL, particularmente cementoblastos (10,11). El tejido que se hiere inicialmente provoca una reacción inflamatoria que lleva a una activación de los osteoclastos con reabsorción de cemento y dentina de la raíz. En el caso de daño severo y en ausencia de curación espontánea por la migración de cementoblastos viables adyacentes, sucederá anquilosis y reabsorción por reemplazo (10, 12, 13). Cemento y dentina de la raíz son resorbidos por osteoclastos con el reemplazo subsiguiente por el depósito de hueso alveolar por osteoblastos. Este diente normalmente estará perdido entre 3 a 7 años después de la iniciación de la reabsorción de la raíz (14).

La anquilosis es la unión del diente y

del hueso, sin el tejido conectivo de separación, resultado de la reabsorción inflamatoria externa (9). Los espacios endostales del hueso alveolar contienen un reservorio de células progenitoras que son capaces, emigrando hacia el ligamento periodontal, de convertirse en osteoblastos o cementoblastos (15, 16). Estudios realizados sobre la eliminación mecánica de todo o una parte del ligamento periodontal, previo a la reimplantación del diente, han demostrado que este proceso conduce consecuentemente a la anquilosis dentoalveolar. En este caso, la cicatrización ocurre desde el lado alveolar de la cavidad y conduce a la unión entre el diente y el hueso alveolar (17, 18, 19).

En grandes lesiones (> 4mm 2), se crea una anquilosis permanente. El diente se vuelve una parte integral del sistema de remodelado del hueso, siendo la reabsorción por células, principalmente, osteoclastos. Como consecuencia, los osteoblastos reemplazan las áreas radicales reabsorbidas con hueso (3).

El progreso de la anquilosis se halla directamente relacionado con el daño inicial de la superficie radicular y la edad del paciente. Su progresión es muy rápida en individuos jóvenes (19).

En los niños, la reabsorción por reemplazo lleva a la pérdida de los dientes anquilosados normalmente dentro de 1 a 5 años. En los adultos ocurre más despacio, a menudo permitiendo que el diente funcione durante muchos años (20, 21).

En dientes reimplantados, las alteraciones físicas y bioquímicas del ligamento periodontal pueden influir en la expresión fenotípica de las células progenitoras y explicar el desarrollo de la anquilosis y la reabsorción por sustitución (17, 22).

La anquilosis no es una enfermedad. Ocurre como un "error" porque las células implicadas en la remodelación del hueso no pueden distinguir entre el

cemento de la raíz, dentina y hueso (20). De este modo, la raíz del diente se incorpora dentro del proceso normal de remodelación del alvéolo y es reemplazada gradualmente por hueso.

La anquilosis y reabsorción por reemplazo pueden ser diagnosticados por el Periotest® examinación (Gulden, Bensheim, Alemania-1993): la puntuación del Periotest, especialmente en una dirección vertical, son claramente reducidos en un estadio temprano de anquilosis y puede producir resultados negativos (23, 24). Las puntuaciones del Periotest horizontal son significativamente reducidas comparado con los dientes adyacentes, y son cercanos o por debajo de 0 (cero). Por otro lado, el sonido a la percusión se altera después de que aproximadamente 20% de la superficie de la raíz ha sido afectada. (25, 26), este sonido es típicamente agudo y metálico (25, 27).

Una vez anquilosado, el diente estará inmóvil; estudios mostraron que la pérdida de movilidad ocurre cuando más de un 10% de la superficie radicular está anquilosada (18, 28).

Los cambios radiográficos rara vez están presentes inicialmente y son difíciles de evaluar. Es difícil identificar en la radiografía la anquilosis por la superposición de estructuras y espacios medulares óseos (29). Sin embargo, es común una desaparición completa del espacio periodontal y un contorno desigual de la superficie de la raíz (19).

La anquilosis puede ser diagnosticada normalmente de 4 a 6 semanas después de la reimplantación. Otros signos clínicos que pueden estar presentes incluyen infraoclusión, desarrollo incompleto del proceso alveolar en pacientes jóvenes y falta de migración mesial normal.

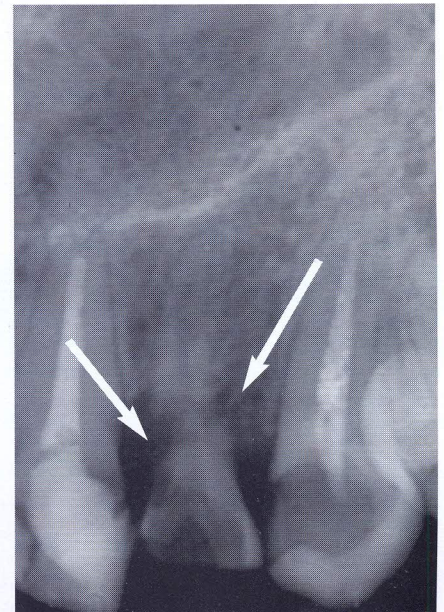
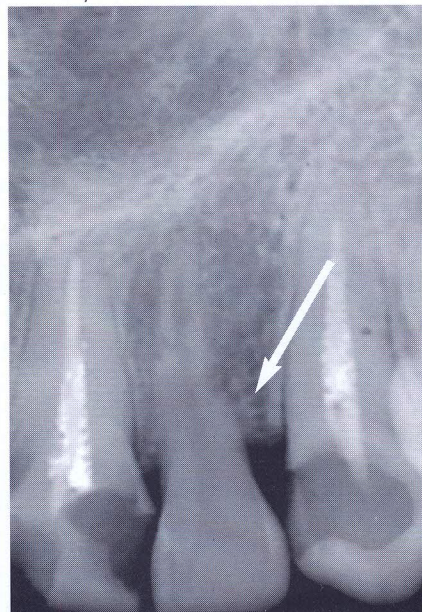Otras de las secuelas luego de una injuria de severa intensidad es la reabsorción por sustitución, la cual difiere de la anquilosis por la presencia de una interfase de tejido conectivo inflamado y

Prevalencia de defectos óseos en elementos dentarios con anquilosis o reabsorción por reemplazo extraídos tempranamente.

Peña, Graciela Roxana

Figura 1A: Radiografía de ILS izquierda. Tomada el 03/2001. En se donde muestran pequeñas áreas de reabsorción por sustitución / anquilosis (flecha) luego de su reimplantación por avulsión. Tiempo extraoral en seco: 30 minutos.

Figura 1B: Radiografía tomada 1 año después del diagnóstico de la reabsorción. Nótese una mayor área afectada por la reabsorción por sustitución / anquilosis (flechas).



no hay una unión real entre el hueso y la raíz (28, 30). La interfase de tejido conectivo contiene células inflamatorias y células osteoclasticas, las cuales pueden evidenciarse reabsorbiendo diente y hueso.

La reabsorción inflamatoria y la reabsorción por reemplazo pueden diagnosticarse dentro de los 2 meses luego de la reimplantación de un diente avulsionado pero, frecuentemente, no se descubre hasta después de 6 meses. Si la reabsorción no se descubre dentro de los 2 años, el riesgo de que la reabsorción suceda es considerablemente reducido.

Dependiendo del diámetro del foramen del apical y longitud de la pulpa, la oportunidad de revascularización fue aproximadamente de 10-50% en dientes avulsionados y reimplantados (38).

Algunos estudios han encontrado que el tiempo extraalveolar extendido predispone a la reabsorción (31, 32, 33), mientras otros no. Todos estos estudios, sin embargo, han mostrado que esos dientes que se guardaron secos desarro-

llaron en un futuro reabsorción de la raíz. El total del tiempo extraalveolar tiene menos efecto sobre los resultados que se proporcionan con tal de que el diente haya sido guardado en un medio mojado (34).

Donaldson & Kinirons (32) encontraron que el riesgo de reabsorción temprana aumenta en dientes que tienen daño adicional o contaminación de la raíz, o es guardado en condiciones secas por más de 15 min. Ellos encontraron que ese tiempo en seco es el factor clínico más crucial asociado con el desarrollo de una reabsorción radicular posreimplantación. Un estudio anterior realizado por Kinirons y col. (35) indicó que el riesgo de reabsorción aumenta dramáticamente después de 5 minutos en seco, con la probabilidad de que la reabsorción aumente un 29% por cada 10 minutos adicionales en seco (figuras 1A y 1B).

Sin embargo, si el secado excesivo ocurre antes de la reimplantación, las células del PDL dañado podrán sufrir una inflamación severa, reaccionando

sobre un área difusa de la superficie radicular (22).

Siguiente a la avulsión y reimplantación, los dientes están en riesgo de infección e infección relacionada con la reabsorción (IRR). Son comunes los descoloramientos severos de las coronas dentarias y las fracturas radiculares cervicales (36).

La proporción de esta complicación fue muy alta en dientes con ápice inmaduro. Dependiendo del desarrollo de la raíz esto ocurrió en un 28 a 77% de los dientes tratados, y principalmente dentro del primer año después del tratamiento (36) (figura 2).

En los dientes maduros una aplicación temporal de hidróxido de calcio en el conducto radicular se recomienda para tratar la infección endodóntica. La duración de este tratamiento es discutida controversialmente (37). Una raíz obturada definitivamente que usa aceptadas técnicas endodónticas completa la terapia.

El uso de hidróxido de calcio en dien-

Prevalencia de defectos óseos en elementos dentarios con anquilosis o reabsorción por reemplazo extraídos tempranamente.

Peña, Graciela Roxana

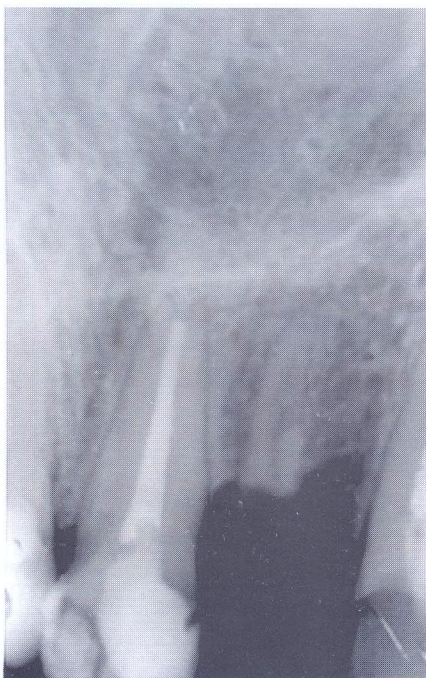

Figura 2. Radiografía tomada después de la fractura coronaria del ILS izquierda. (10/2002)

tes reimplantados produjo una incidencia más alta y progresión (39) de RR. Se informó una incidencia más alta de pérdidas dentarias y una más baja expectativa de supervivencia cuando el tratamiento endodóntico constaba de una fase temporal en comparación con los dientes en donde se realizó un tratamiento endodóntico completo.

Se considera que el uso de hidróxido de calcio debilita la resistencia contra las fracturas cervicales de la raíz (40).

Los antibióticos sistémicos dados en el momento de la reimplantación se recomiendan para prevenir la invasión bacteriana de la pulpa necrótica, evitando por esto la reabsorción inflamatoria. (41).

Los descoloramientos de la corona son un hallazgo común en dientes reimplantados, debido a la penetración de sangre dentro de los túbulos dentina-

rios. Se observó descoloramientos en 58,3% de los dientes avulsionados y reimplantados, y 34,9% mostró descoloramientos severos

La anquilosis y la reabsorción por reemplazo que siguen a las lesiones dentarias en niños en edad de crecimiento no sólo llevan a la pérdida predecible de los dientes afectados sino que también interfieren con el crecimiento localizado de los maxilares.

Frecuentemente, los dientes correspondientes parecen más cortos (en infraoclusión). Después de que el crecimiento del cuerpo se completa, una deficiencia del hueso vertical está a menudo presente, haciendo necesario un procedimiento de aumento prior a la terapia con implantes (42, 43).

La anquilosis y reabsorción por sustitución en pacientes jóvenes pueden complicar el desarrollo y crecimiento normal del hueso, dando como resultado problemas como la mala oclusión. Es necesaria una cuidadosa deliberación para decidir si la extracción es el tratamiento de elección para los incisivos anquilosados o con reabsorción por sustitución, porque esto puede reducir significativamente la altura alveolar del hueso, lo cual sería de difícil resolución (19).

En los niños, los dientes anquilosados suelen ser removidos, y reemplazados por un trasplante dentario con un ligamento periodontal viable por razones funcionales y estéticas. Esta medida asegura el continuo desarrollo del proceso alveolar. El uso de premolares para el trasplante ha tenido particularmente éxito (44, 45). Como un método alternativo, el trasplante de caninos primarios ha sido informado en niños con premolares no erupcionados (46). Sin embargo, no están disponibles datos a largo plazo para esta opción de tratamiento.

En la fase temprana de la anquilosis o cuando sólo pequeñas áreas de la raíz son afectadas por la reabsorción por

reemplazo, la reimplantación intencional que usa Emdogain (Biora. Malmö, Suecia) (47), complejo de proteínas que facilitan el crecimiento de cementoblastos hacia la superficie desnuda de la raíz reforzando la migración y diferenciación de células progenitoras que regeneran el aparato de inserción, mostraron resultados prometedores en estudios que se realizaron sobre animales y en humanos (48, 49). Sin embargo, ninguno de estos estudios mostró resultados a largo plazo (47).

En los niños y adolescentes, es decir con la mandíbula en crecimiento, la reabsorción de la raíz puede tener una proporción mucho más rápida que en los adultos, por eso afecta el crecimiento del hueso alveolar

Mientras el maxilar está desarrollando una dirección descendente y delantera, los dientes anquilosados pueden permanecer más o menos en infraoclusión, dependiendo de la edad, momento de la lesión y modelo de crecimiento individual.

En adultos, luego de la realización del completo crecimiento de los maxilares, un diente anquilosado puede reemplazarse por una restauración fija o por un implante. Cuando los dientes anquilosados no son removidos, el proceso alveolar remanente es preservado, con tal de que la raíz sea reemplazada con hueso y que no ocurra ninguna infección.

Luego de la pérdida de un diente, un gran defecto óseo puede estar presente particularmente en una dirección vertical, lo cual llevará a estéticas pobres y pérdida de función y después necesita un procedimiento de aumento (figuras 3A y 3B).

En la mayoría de los casos de dientes anquilosados la opción de tratamiento aceptado ha sido la remoción quirúrgica, la cual es frecuentemente acompañada por la rotura traumática del hueso alveolar, particularmente en los casos en donde se presente una delgada tabla

Prevalencia de defectos óseos en elementos dentarios con anquilosis o reabsorción por reemplazo extraídos tempranamente.

Peña, Graciela Roxana

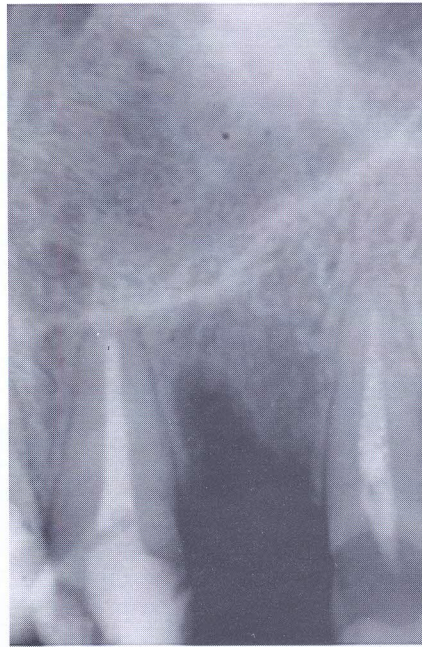

Figura 3A. Radiografía postoperatoria inmediata a la extracción de la raíz del ILS izquierda.

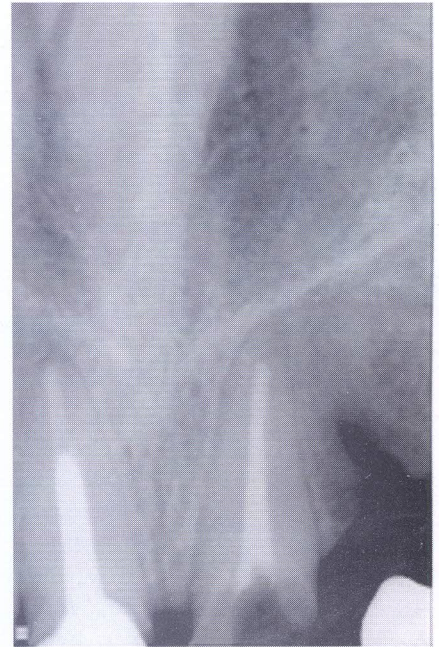


Figura 3B. Radiografía de control a distancia, (11/2005); fue tomada tres años después de finalizado el tratamiento, mostrando que el defecto óseo, aunque de menor tamaño, persiste.

vestibular del maxilar (figura 4). Como en la mayoría de los casos de trauma dental se involucra la zona anterior del maxilar con resolución a través de la reimplantación dentaria con la subsiguiente anquilosis, tales extracciones traumáticas de los dientes anquilosados pueden llevar a deformaciones estéticas de la cresta ósea, las que podrían interferir en un óptimo tratamiento protético (50, 51).

Sin embargo, en los niños y adolescentes los dientes anquilosados no deben ser eliminados, no sólo por razones funcionales y estéticas, sino también para evitar la interferencia con el desarrollo localizado del maxilar. En niños de 12 a 14 años se recomienda un procedimiento de decoronación, sobre todo cuando un trasplante dentario está ortodónticamente contraindicado (51).

En 1984, Malmgren y col. sugirieron

un tratamiento alternativo a la extracción de dientes anquilosados que intenta conservar el hueso alveolar y previene el infraposicionamiento del diente. Este procedimiento se define como decoronación e involucra el levantamiento de un colgajo mucoperióstico, remoción subcrestal de la corona del diente que deja la raíz en su alveolo para ser reemplazada por hueso. Resultados histológicos y radiográficos mostraron pocos cambios inflamatorios alrededor de raíces vitales o endodónticamente tratadas que se habían sumergido con el propósito de preservación del hueso alveolar (52, 53).

La completa eliminación de la corona es seguido por la remoción de la obturación del conducto radicular (si está presente), para prevenir una reacción de cuerpo extraño. El conducto radicular vacío se enjuaga completamente con

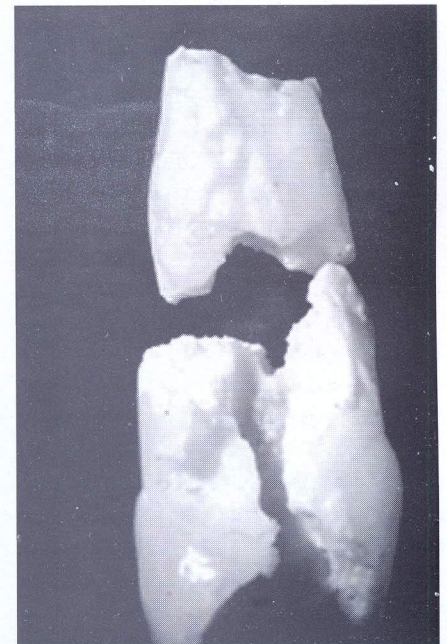


Figura 4. Fotografía en sentido proximal de las partes de la raíz extraída.

Prevalencia de defectos óseos en elementos dentarios con anquilosis o reabsorción por reemplazo extraídos tempranamente.

Peña, Graciela Roxana

solución salina y es intencionalmente llenado con sangre para promover una reabsorción de reemplazo adicional desde el lado interno, mientras la reabsorción de reemplazo externa continúa sin interrupción. El colgajo mucoperiostico es suturado por encima de la raíz decoronada, la cual se deja para ser gradual y totalmente reabsorbida (54, 55).

Malmgren et al. (54) concluyeron que si la anquilosis ocurre a la edad de 10 años o antes del brote de crecimiento, se corre un alto riesgo de desarrollar un infraapostomamiento severo. Por consiguiente, ellos sugirieron que en los casos de dentición mixta (edad 7-10 años) la decoronación debe realizarse dentro de los 2 años, considerando que en los casos de dentición mixta tardía (edad 10-12 años) debe realizarse según el caso individual.

Si la anquilosis ocurre durante el brote de crecimiento, produciendo una infraoclusión, la decoronación debe realizarse en cuanto se diagnostique el problema.

En la dentición permanente temprana (12 años) el diente debe supervisarse regularmente sin ninguna intervención, a menos que ocurra la una mala posición de dientes vecinos o la infraoclusión moderada y sea necesaria la decoronación. Según el Malmgren et al. (55), la decoronación se recomienda cuando la severidad del infraapostomamiento corresponde a un índice de 2 (1/8 pero <1/4 de la altura de la corona de los dientes vecinos) o más.

En un informe reciente, Oikarinen y col. (58) revisaron literatura actualizada sobre los procedimientos de aumento y materiales por reconstruir una apófisis alveolar anterior estrecha. Cuando se ha realizado la decoronación en un diente anquilosado que está bien alineado en el arco óseo, normalmente no se indica ningún aumento de la apófisis luego de remoción de la corona.

Sin embargo, Schwartz-Arad y col.

(59) notaron que la decoronación es partidaria para conservar la dimensión vertical, el aumento del hueso horizontal puede estar indicado antes de la colocación de un implante debido a la transposición del remanente de la raíz a una posición más apical.

No es hasta el crecimiento y desarrollo completo del esqueleto que la colocación de implantes dentales son considerados como tratamiento en apófisis edéntulas.

Esta área es en la mayoría la más expuesta a traumatismos y hábitos: un manejo apropiado es necesario para mejorar significativamente el pronóstico de muchas de las lesiones dentoalveolares, sobre todo en el paciente joven. Desgraciadamente, mucho de estos traumas siguen siendo no-tratados, mal tratados, o sobre tratados (60), llevando a un tratamiento más complicado y con el tiempo a la pérdida del diente.

Actualmente no hay tratamiento para la anquilosis y reabsorción por sustitución. En último término, la corona del diente se fracturará a nivel de la cresta gingival, resultando una sustitución completa de la raíz por hueso (20).

CONCLUSIÓN

La reabsorción por reemplazo (anquilosis dentoalveolar) es una complicación grave que sigue a una lesión de la membrana periodontal, fractura de la raíz, luxación lateral, intrusión, y avulsión, sobre todo en dientes con ápice maduro. La consecuencia de esta condición es la reabsorción progresiva de la raíz con reemplazo por hueso que detiene el crecimiento del proceso alveolar en el niño en crecimiento, dejando a menudo un plano oclusal no estético.

Por consiguiente, después del diagnóstico los dientes anquilosados deben tratarse rápidamente por decoronación (extracción de la corona dejando que la raíz anquilosada en el alvéolo sea susti-

tuida por el hueso; la reimplantación intencional (proporciona) que la anquilosis se descubra en una fase temprana o sólo afecte una área pequeña de la raíz (56, 57).

La anquilosis y la reabsorción por reemplazo de dientes reimplantados después del trauma en niños y adolescentes pueden producir disturbios localizados en el crecimiento mandibular y futura pérdida del diente (62). Sin embargo, una restauración permanente no puede ponerse antes de la realización del crecimiento mandibular. Una prótesis removible parcial provisoria suele ser una molestia para el paciente en términos de función, estética y aspectos psicológicos. La anquilosis en niños y adolescentes puede producir defectos extensos en el hueso, particularmente en una dirección vertical lo que requiere a menudo de un procedimiento de aumento.

El tratamiento alternativo de la extracción quirúrgica de un diente anquilosado lleva a menudo a una considerable pérdida de hueso, en donde se reduce el volumen óseo y la dimensión oro-facial. Esto puede hacer que posteriormente sea necesario un procedimiento de aumento.

La suficiente dimensión de la cortical y del plano cortical facial son esenciales para la implantación dental y la rehabilitación estética del área maxilar anterior traumatizada.

El procedimiento de decoronación es una técnica fiable en lo que se refiere a la preservación del ancho y alto del proceso alveolar. La completa reabsorción de los dientes anquilosados es predecible si el esmalte, es decir toda la corona, y la pulpa del conducto radicular han sido totalmente removidas. Un material ocasional que llene el conducto radicular también deberá ser removido completamente.

Los datos de la literatura indican que luego de la decoronación de un diente

Prevalencia de defectos óseos en elementos dentarios con anquilosis o reabsorción por reemplazo extraídos tempranamente.

Peña, Graciela Roxana

anquilosado, la raíz es gradualmente reabsorbida. En resumen, la decoronación es procedimiento simple y una técnica predecible antes de la inserción de un implante dental (56, 57).

El trauma en la región maxilar anterior es, en muchos casos, diferente y complicado, así como el desarrollo de una variedad de opciones de tratamiento que combinan experiencias clínicas y científicas. Es importante entender que cada paciente debe ser evaluado cuidadosamente antes de realizar el plan de tratamiento.

Un estudio realizado por Schwartz-Arad y Levin (2004) reafirmó la necesidad de un escrupuloso diagnóstico de los dientes y hueso alveolar después de una lesión traumática. El tratamiento es multidisciplinario, requiere de cirugía, ortodoncia, operatoria, y prótesis. Es necesario un plan de tratamiento indivi-

dual para cada paciente. No se aplican reglas generales.

Cronometrar el procedimiento de decoronación es crítico, particularmente cuando se desea el crecimiento vertical de la apófisis alveolar a un nivel correspondiente con el de los dientes adyacentes. El crecimiento esquelético maxilar y dentario es el resultado de marcados cambios en las tres dimensiones durante el desarrollo activo. Modelos de investigación mostraron que la oseointegración de los implantes no compensa la falta en el mecanismo de crecimiento de la dentición natural y, por consiguiente, la maduración esquelética y la edad cronológica del paciente deben tomarse en consideración para evitar estéticas inaceptables de prótesis soportadas por implantes.

En la actualidad, pautas terapéuticas para los dientes avulsionados permanecen imprevisibles. En los casos de dientes avulsionados con menos de 60 min. de período extraoral en seco, normalmente se espera la reabsorción y la anquilosis subsiguiente.

Nuestros esfuerzos deben enfatizarse, por consiguiente, hacia la prevención del trauma dental en la comunidad, los proveedores del cuidado de la salud, y el personal educativo.

También es importante promover el conocimiento y las pautas del tratamiento entre los profesionales. La aplicación correcta de estas pautas inmediatamente después de que la lesión traumática se produjo deben mejorar los resultados a corto y largo plazo. Más allá, la investigación todavía es necesaria para detener el proceso de reabsorción y para desarrollar un nuevo material biológico inductivo que regenerará en el futuro el PDL severamente dañado (63, 64).

BIBLIOGRAFÍA

1. **AMERICAN ASSOCIATION OF ENDODONTISTS.** *Glossary of endodontic terms*, 7th edn. Chicago, IL: American Association of Endodontists, 2003.
2. **ANDREASEN JO.** *Aetiology and pathogenesis of traumatic dental injuries. A clinical study of 1298 cases.* *Scand J Dent Res* 1970; 78:329-42.
3. **HUNTER ML., HUNTER B., KINGDON A., ADDY M., DUMMER PMH.** *Traumatic injuries to the maxillary incisor teeth in Swedish children.* *Endodon Dent Traumatol*; 1990; 6:260-4.
4. **GASSNER R., BOSCH R., TULI T., EMSHOFF R.** *Prevalence of dental trauma in 6000 patients with facial injuries: implications for prevention.* *Oral Surg Oral Med Oral Patbol Oral Radiol Endod* 1999; 87:2-33.
5. **FOUNTAIN SB., CAMP JH.** *Traumatic injuries.* In: Cohen S, Burns AC, editors. *Pathways of the pulp*, 6th edn. St Louis: Mosby, 1994.
6. **DA SILVA AC., PASSERI LA, MAZZONETTO R., DE MORAES M., MOREIRA RWF.** *Incidence of dental trauma associated with facial trauma in Brazil: a 1-year evaluation.* *Dent Traumatol* 2004; 20:6-11.
7. **LEVIN L., FRIEDLANDER L., GEIGER SB.** *Dental and oral trauma and mouthguard use during sport activities in Israel.* *Dent Traumatol* 2003; 19:237-40.
8. **BRIN I., BEN-BASSAT Y., HELING I, BREZNIAK N.** *Profile of an orthodontic patient at risk of dental trauma.* *Endodon Dent Traumatol* 2000; 16:111-5.
9. **NE R, WITHERSPOON, D., GUTMANN, J.** *Reabsorción Dental.* *Quintessence (ed. Esp.)*. 2000. 13:388-405.
10. **Andreasen JO.** *Analysis of pathogenesis and topography of replacement root resorption (ankylosis) after replantation of mature permanent incisors in monkeys.* *Swed Dent J* 1980; 4:231-40.
11. **SCHATZJP, HAUSHERR C., JOHOJP.** *A retrospective clinical and radiologic study of teeth re-implanted following traumatic avulsion.* *Endodon Dent Traumatol* 1995; 11:235-9.
12. **ANDREASEN JO, ANDREASEN FM.** *Avulsions.* In: Andreasen JO, Andreasen FM, editors. *Textbook and color atlas of traumatic injuries to the teeth.* Copenhagen: Munksgaard; 1994. p. 383-425.
13. **TROPE, M.** *Root resorption of dental and traumatic origin: classification based of etiology.* *Pract Periodont Aesthet Dent* 1998; 10:515-22.
14. **ANDERSSON L., BODIN I, SORENSEN S.** *Progression of root resorp-*

Prevalencia de defectos óseos en elementos dentarios con anquilosis o reabsorción por reemplazo extraídos tempranamente.

Peña, Graciela Roxana

BIBLIOGRAFÍA

tion following replantation of human teeth after extended extraoral storage. *Endod Dent Traumatol* 1989; 5:38-47.

15. RIFKIN BR, BAKER RL, SOMERMAN MJ, POINTON SE, COLEMAN SJ, AU WG. Osteoid resorption by mononuclear cells in Vitro. *Cell Tissue Res* 1980; 210: 493-500.

16. MCCULLOCH CA. Progenitor cell populations in the periodontal ligamento f mice. *Anat Rec.* 1985; 211: 258-262.

17. BARRET E., KENNY DJ. Avulsed permanent teeth: A review of the literatura and treatment Guidelines. *Endod Dent Traumatol* 1997; 13: 153-163.

18. LINDSKOG S., PIERCE AM., BLOMLÖF L., HAMMARSTRÖM L. The role of necrotic periodontal membrana in cementum resorption and akylosis. *Endod Dent Traumatol* 1985; 1: 96-101.

19. ANDREASEN JO, ANDREASEN FM. *Textbook and Color Atlas of Traumatic Injuries to the Teeth*. St. Louis: Mosby, 1994.

20. TRONSTAD L. Root reorption. Etiology, terminology and clinical manifestations. *Endod Dent Traumatol* 1988; 4: 241-252.

21. ANDERSON L., LINDSKOG S., FEIGLIN B., BLOMLÖF L., HAMMARSTRÖM L. Tooth Ankylosis. Clinical, radiographic and histological assessment, *Int J Oral Surg* 1984; 13: 423-431.

22. TROPE M. Clinical management of the avulsed tooth: present strategies and future directions. *Dental Traumatol* 2002;18:1-11.

23. CORNELIUS CP, EHRENFELD M, UMBACH T. Replantation sergebnissenach traumatischer Zahnluxation. *Dtsch Zahnärztl Z* 1987; 42:211-5.

24. EBELESEDER KA, GLOCKNER K. Folgen des dental en Traumas. *Endodontie* 1999; 2:113-24.

25. NE RF, WITHERSPOON DE, GUTMANN JL. Tooth resorption. *Quintessence Int* 1999; 30:9-25.

26. ANDERSSON L. Dentoalveolar ankylosis and associated root resorption in replanted teeth. Experimental and clinical studies in monkeys andman. *Swed DentJ* 1988; 56:1-75.

27. ANDREASEN JO, ANDREASEN FM. Avulsions. In: Andraesen JO, Andraesen FM, editors. *Textbook and color atlas of traumatic injuries to the teeth*. Copenhagen:Munksgaard;1994. p. 383-425.

28. LINDSKOG S., BLOMLÖF L., HAMMARSTRÖM L. Dynamics of dentoalveolar ankylosis and associated root resorption. *Endod Dent Traumatol* 1989; 5: 163-175

29. BORD S., HORNER A., HEMBRA RM., REYNOLDS JJ. COMPSTON JE. Production of collagenase by human osteoblasts and osteoclast in vitro. *Bone* 1996; 19: 33-40

30. LINDSKOG S., HAMMARSTRÖM L. Factors regulating and modifying dental root resorption. *Proc Finn Dent soc* 1992; 88 (supl 1): 115-123.

31. ANDREASEN JO., HJORTING-HANSEN E. Replantation of teeth. Part I. Radiographic and clinical study of 110 human teeth replanted alter accidental loss. *Acta Odontol Scand* 1966; 24:263-86.

32. DONALDSON M., KINIRONS MJ. Factors affecting the time of on set of resorption in avulsed and replanted incisor teeth in children. *Dent Traumatol* 2001; 17:205-9.

33. BARRET EJ., KENNY DJ. Avulsed permanent incisor teeth: a review of the literature and treatment guidelines. *Endod Dent Traumatol* 1997; 13:153-67.

34. MACKIE IC, WORTHINGTON HV. An investigation of replantation of traumatically avulsed permanent incisor teeth. *Br DentJ* 1992; 172:17-20.

35. KINIRONS MJ, GREGGTA, WELBURYRR, COLE BOI. Variations in the presenting and treatment features in reimplanted permanent incisors in children and their effect on the prevalence of root resorption. *Br DentJ* 2000; 189:263-6

36. POHL, A FILIPPI2, H KIRSCHNER. Results after replantation of avulsed permanent teeth. I. Endodontic considerations. *Dental Traumatology* 2005; 21: 80-92

37. BARRETT EJ, KENNY DJ. Avulsed permanent teeth: a review of the literature and treatment guidelines. *Endod Dent Traumatol* 1997; 13:153-63.

38. ANDREASEN JO, BORUM MK, JACOBSEN HL, ANDREASEN FM. Replantation of 400 avulsed permanent incisors. 2. Factors related to pulpal healing. *Endod Dent Traumatol* 1995; 11:59-68.

39. ANDREASEN JO, BORUM MK, ANDREASEN FM. Progression of root resorption after replantation of 400 avulsed human incisors. In: Davidovitch Z, editor. *The biological mechanisms of tooth eruption, resorption and replacement byimplants*. Boston (MA): Harvard Society for the Advancement of Orthodontics; 1994. p. 577-82.

40. ANDREASEN JO, FARIK B, MUNKSGAARD EC. Long-term calcium hydroxide as a root canal dressing may increase risk of root fracture. *Dent Traumatol* 2002;18:134-7.

41. EHRENFELD M., HICKEL R. Traumatologie der Za`hne und des Zahnhalteapparates. In: Schwenzler N, Ehrenfeld M, eds. Zahn-

Prevalencia de defectos óseos en elementos dentarios con anquilosis o reabsorción por reemplazo extraídos tempranamente.

Peña, Graciela Roxana

BIBLIOGRAFÍA

Mund-Kiefer-Heilkunde, Band 3, Zahnärztliche Chirurgie. Stuttgart: Thieme; 2000; p. 61-74.

42. **ANDERSSON L., BODIN I., SORENSEN S.** Progression of root resorption following replantation of human teeth after extended extraoral storage. *Endod Dent Traumatol* 1989; 5:38-47.
43. **ANDREASEN JO, ANDREASEN FM.** Avulsions. In: *Andreasen JO, Andreasen FM, editors. Textbook and color atlas of traumatic injuries to the teeth.* Copenhagen: Munksgaard; 1994. p. 383-425.
44. **ANDREASEN JO, PAULSEN HU, YU Z, SCHWARTZ O.** A long-term study of 370 autotransplanted premolars. Part III. Periodontal healing subsequent to transplantation. *Eur J Orthod* 1990; 12:25-37.
45. **ANDREASEN JO, KRISTERSON L., TSUKIBOSHI M, ANDREASEN FM.** Autotransplantation of teeth to the anterior region. In: *Andreasen JO, Andreasen FM, editors. Textbook and color atlas of traumatic injuries to the teeth.* Copenhagen: Munksgaard; 1994. p. 671-90.
46. **POHL Y., FILIPPI A., KIRSCHNER H.** Auto-alloplastic transplantation of premolars and primary canines after loss of upper permanent incisors. *Proceedings 10th International Conference on Dental Traumatology, Melbourne; 1999.*
47. **HEIJKOOP P.** Repositioning of ankylosed teeth in the developing dentition. *Proceedings 10th International Conference on Dental Traumatology, Melbourne; 1999.*
48. **FILIPPI A., POHL Y., VON ARX T.** Treatment of replacement resorption with Emdogain preliminary results after 10 months. *Dent Traumatol* 2001; 17:135-9.
49. **SCULEAN A., REICH E., CHIANTELLA GC, BRECX M.** Treatment of intrabony periodontal defects with an enamel matrix protein derivative (Emdogain): a report of 32 cases. *Int J Periodont Rest Dent* 1999; 19:157-63.
50. **MALMGREN O., MALMGREN B., GOLDSON L.** Orthodontic management of the traumatized dentition. In: *Andreasen JO, Andreasen FM, editors. Textbook and color atlas of traumatic injuries to the teeth.* Copenhagen: Munksgaard; 1994. p. 587-633.
51. **EBELESEDER KA, FRIEHS S., RUDA C., PERTL C, GLOCKNER K, HULLA H.** A study of replanted permanent teeth in different age groups. *Endod Dent Traumatol* 1998; 14:274-8
52. **MALMGREN B., CVEK M., LUNDBERG M., FRYKHOLM A.** Surgical treatment of ankylosed and infrapositioned reimplanted incisors in adolescents. *Scand J Dent Res* 1984; 92:391-9.
53. **SIMON JH, KIMURA JT.** Maintenance of alveolar bone by the intentional replantation of roots. *Oral Surg Oral Med Oral Pathol* 1974; 37:936-45.
54. **MALMGREN B.** Decoronation: how, why, and when? *J Calif Dent Assoc* 2000; 28:846-54.
55. **MALMGREN B., MALMGREN O.** Rate of infraposition of reimplanted ankylosed incisors related to age and growth in children and adolescents. *Dent Traumatol* 2002; 18:28-36.
56. **MALMGREN O., MALMGREN B., GOLDSON L.** Orthodontic management of the traumatized dentition. In: *Andreasen JO, Andreasen FM, editors. Textbook and color atlas of traumatic injuries to the teeth.* Copenhagen: Munksgaard; 1994. p. 587-633.
57. **MALMGREN B., CVEK M., LUNDBERG M., FRYKHOLM A.** Surgical treatment of ankylosed and infrapositioned reimplanted incisors in adolescents. *Scand J Dent Res* 1984; 92:391-9.
58. **OIKARINEN KS, SANDOR GKB, KAINULAINEN VT, SALOPEN-KEMPPI M.** Augmentation of the narrow traumatized anterior alveolar ridge to facilitate dental implant placement. *Dent Traumatol* 2003; 19:19-29.
59. **SCHWARTZ-ARAD D., LEVIN L., ASHKENAZI M.** Treatment options of untreatable traumatized anterior maxillary teeth for future use of dental implantation. *Implant Dent* 2004; 13:11-19.
60. **ANDERSSON L., BODIN I., SORENSEN S.** Progression of root resorption following replantation of human teeth after extended extraoral storage. *Endod Dent Traumatol* 1989; 5:38-47.
61. **FLORES MT, ANDREASEN JO, BAKLAND LK, FEIGLIN B, GUTMANN JL, OIKARINEN K, ET AL.** Guidelines for the evaluation and management of traumatic dental injuries. *Dent Traumatol* 2001; 17:145-8.
62. **BUSKIN R., CASTELLON P., HOCHSTEDLER JL.** Orthodontic extrusion and orthodontic extraction in preprosthetic treatment using implant therapy. *Pract Periodontics Aesthet Dent* 2000; 12:213-9.
63. **OESTERLE LJ, CRONIN RJ JR, RANLY DM.** Maxillary implants and the growing patient. *Int J Oral Maxillofac Implants* 1993; 8:37-87.
64. **THILANDER B., ODMAN J., GRONDAHL K., FRIBERG B.** Osseointegrated implants in adolescents. An alternative in replacing missing teeth? *Eur J Orthod* 1994; 16:84-95.