



Facultad de
Ciencias Médicas



UNCUYO
UNIVERSIDAD
NACIONAL DE CUYO

Escuela de Enfermería

Licenciatura en Enfermería

Curso: Taller de Producción de Trabajo Final.

Conocimientos sobre electrocardiografía en el personal de Enfermería del Servicio de UTI del Hospital El Carmen

Docentes Titular: Lic. Jorge MICHEL.

J.T.P.: Lic. Ana Inés FERNÁNDEZ.

Bioq. Marcos GIAI.

Lic. Estela FRANCO.

Autoras:

Yanina Abigail OLIVARES.

Paula Marina RODRÍGUEZ.

MENDOZA, febrero de 2022.

Advertencia

“El presente estudio de investigación es propiedad de la Escuela de Enfermería, Facultad de Ciencias Médicas, Universidad Nacional de Cuyo, y no puede ser publicado, copiado ni citado, en todo o en parte, sin el previo consentimiento de la citada Escuela o de las autoras”.

Acta de Aprobación

Incluirá una preforma a utilizar por el tribunal examinador.

Presidente.....

Vocal 1:

Vocal 2:

Trabajo Aprobado el: .../.../....

Agradecimientos

El presente trabajo fue realizado con mucho esfuerzo y dedicación, por lo que queríamos agradecer a nuestras familias y docentes que nos apoyaron y brindaron su ayuda a lo largo de este tiempo. Este nuevo logro es dedicado a ustedes, hemos terminado este proyecto que en un principio nos pareció difícil de terminar, pero que al final se pudo concluir.

Prefacio

Es de real importancia que el personal de enfermería de un servicio de alta complejidad como lo es la Unidad de Terapia Intensiva, tenga las aptitudes y los conocimientos tanto prácticos y teóricos sobre la electrocardiografía, debido a que los pacientes internados deben tener el mejor control y cuidado posible.

La investigación consiste en conocer sobre la realidad que se vive dentro del servicio de Unidad de Terapia Intensiva respecto al tema, con la finalidad de sacar una deducción a través de datos e información que puede brindar el personal de enfermería, para poder contribuir a mejorar el cuidado hacia los pacientes.

Índice General

Advertencia	II
Acta de Aprobación	III
Agradecimientos	IV
Prefacio	V
Resumen	IX
Capítulo I – Planteo del Problema	1
Introducción	2
Descripción del problema	3
Formulación del problema	4
Objetivos	5
Justificación	6
Marco Teórico	7
Apartado I.....	8
Apartado II.....	23
Capítulo II - Diseño metodológico	45
Tipo de estudio.....	46
Área de estudio	46
Universo y muestra	46
Unidad de análisis	46
Operacionalización de variables.....	47
Análisis y presentación de datos.....	50

Capítulo III – Resultado, discusión y propuesta	68
Resultados	69
Interpretación de resultados.....	70
Propuesta	71
Anexos y apéndice.....	72
Bibliografía	80

Índice de Tablas y Gráficos

Tabla N°1.....	51
Tabla N°2.....	52
Tabla N°3.....	53
Tabla N°4.....	54
Tabla N°5.....	55
Tabla N°6.....	56
Tabla N°7.....	57
Tabla N°8.....	58
Tabla N°9.....	59
Tabla N°10.....	60
Tabla N°11.....	61
Tabla N°12.....	62
Tabla N°13.....	63
Tabla N°14.....	64
Tabla N°15.....	65
Tabla N°16.....	66
Tabla N°17.....	67

Resumen

Tema: “Conocimientos sobre electrocardiografía en el personal de enfermería del servicio de UTI del Hospital El Carmen”.

Autoras: Olivares Yanina, Rodríguez Paula.

Lugar: Servicio de Unidad de Terapia Intensiva, Hospital El Carmen.

Introducción: La unidad de terapia intensiva es el servicio que se ocupa de tratar pacientes con pronóstico grave y con alto riesgo de presentar complicaciones. Estos pacientes requieren un control y monitoreo continuo. Esto conlleva a utilizar aparatos tecnológicos, realización de técnicas invasivas y un equipo especializado en el área. Se decidió enfocarse en un tema como la cardiología e investigar sobre el conocimiento de electrocardiografía que poseen estos enfermeros, para evaluar la eficiencia de los mismos, al saber identificar posibles complicaciones cardiológicas en la monitorización que puede presentar un paciente de UTI.

Objetivo: El objetivo principal de este estudio es poder evaluar los conocimientos sobre electrocardiografía del personal de enfermería del servicio de Unidad de Terapia Intensiva del Hospital De Carmen.

Método: Descriptivo, cuantitativo, transversal.

Resultados: De la investigación se pudieron obtener los siguientes resultados: El 30% del personal de Unidad de Terapia Intensiva lleva menos de 1 año de tiempo trabajando y el 32% del personal lleva menos de 1 año de tiempo trabajando en el hospital El Carmen, es decir, es personal nuevo en la institución. El personal de Unidad de Terapia Intensiva considera que su autoconocimiento de electrocardiografía es en un 30% muy bueno, 25% bueno, 32% regular y un 13% escaso. Del total del personal de UTI un 77% tiene conocimiento teórico sobre electrocardiografía y un 23% no lo tiene. Del total del personal de UTI un 90% tiene conocimiento práctico sobre electrocardiografía y un 10% no lo tiene. El 47% de los enfermeros del servicio de UTI ha realizado un curso previo sobre electrocardiograma, de este total, un 63% lo realizó de manera particular y un 37% lo pudo realizar ya que el curso fue brindado por la institución hospitalaria. El 53%

de los enfermeros del servicio de UTI no ha realizado un curso sobre electrocardiograma, de este total, un 95% esta interesado en realizar un curso de electrocardiograma y un 5% no esta interesado. El personal del servicio de Unidad de Terapia Intensiva refiere que en un 92% tiene conocimiento sobre un electrocardiograma normal y un 8% no sabe identificar un electrocardiograma normal. El 52% de los enfermeros de UTI refiere reconocer un electrocardiograma patológico, un 38% en ocasiones puede reconocerlo y un 8% no puede reconocer un electrocardiograma patológico al momento de realizarlo.

Conclusión: El personal de enfermería presenta un buen conocimiento práctico sobre electrocardiografía, pero un escaso conocimiento teórico del mismo, con dificultad de poder detectar alguna anormalidad en los trazados del electrocardiograma, a causa de la falta de capacitación y formación en la institución.

Recomendaciones: Capacitaciones dentro de la institución laboral sobre electrocardiografía para el personal de enfermería.

Palabras clave: Conocimientos, personal de enfermería, Electrocardiograma.

CAPÍTULO I:

PLANTEO DEL PROBLEMA

Introducción

La Unidad de Terapia Intensiva es el área en donde se controlan de forma ardua y rigurosa a los pacientes con patologías de riesgo vital. A través la observación y el registro constante de los parámetros vitales se valora el estado actual del paciente, su evolución y el resultado terapéutico en su hemodinámica. Todos los pacientes ingresados a UTI requieren una monitorización básica de formato invasivo o no invasivo, lógicamente dependiendo del grado de gravedad del paciente. El objetivo de la atención intensiva de enfermería en terapia es brindar atención de enfermería continua e ideal a pacientes en situaciones de estado grave e inestable, estando alerta a sus necesidades fisiológicas, psicológicas y sociales de la persona como un ser integral. Básicamente, la función de la enfermera en el servicio de terapia intensiva es la evaluación continua y objetiva del paciente para detectar y/o anticiparse a las posibles complicaciones que pueda presentar el paciente.

El presente trabajo tiene como finalidad conocer y establecer los factores que determinan el conocimiento de electrocardiografía en los enfermeros de terapia intensiva del Hospital El Carmen.

Descripción del Problema

La unidad de terapia intensiva es la encargada de tratar pacientes con patologías que ponen en riesgo y atentan la vida. Estos pacientes no solo necesitan tratamientos adecuados a su enfermedad, sino que también necesitan un control y monitoreo permanente y estricto, con un soporte constante. Esto implica utilizar aparatos tecnológicos, realización de técnicas invasivas y un equipo especializado en el área.

Se ha observado que los hospitales y el sistema de salud, en sí, han colapsado debido a la pandemia 2020-2021 que se ha originado debido al virus COVID-19. La Unidad de Terapia Intensiva es la que más ha sido afectada debido a las complicaciones que ha originado el virus Covid-19, estableciendo una mayor cantidad de pacientes con patologías respiratorias graves y la consecuencia de implementar más camas intensivas en los hospitales. Por lo tanto, el Sistema de Salud se ha visto obligado a contratar más personal sanitario para cubrir las áreas que se han visto afectadas, originando un mayor ingreso de personal recién recibido sin ninguna experiencia en las áreas críticas. A causa de todo esto, se ha detectado que los nuevos enfermeros no poseen los suficientes conocimientos para desenvolverse con pacientes de cuidados intensivos.

Se decidió centrarse en un tema como la cardiología e investigar sobre el conocimiento de electrocardiografía que poseen estos enfermeros, para evaluar la eficiencia de los mismos, al saber identificar posibles complicaciones cardiológicas en la monitorización que puede presentar un paciente de UTI.

Formulación del Problema

¿Qué conocimientos poseen el personal de enfermería sobre electrocardiografía, centrado en el Área de Unidad de Terapia Intensiva del Hospital El Carmen durante el 2do. semestre del año 2021?

Objetivos de Investigación

-Objetivo General:

- Determinar el grado de conocimiento sobre electrocardiografía que poseen los enfermeros del área Terapia Intensiva.

-Objetivos Específicos:

- Establecer los conocimientos a nivel teórico que poseen los enfermeros de terapia intensiva sobre electrocardiografía.
- Identificar las técnicas que realizan en electrocardiograma los profesionales de enfermería
- Caracterizar al personal de enfermería del Servicio de UTI.

Justificación

Este estudio que se expondrá a continuación surge de la detección de una problemática que se refleja en la Unidad de Terapia Intensiva. Durante la pandemia de COVID-19 hemos observado que el Servicio de Terapia Intensiva se ha visto forzado a reordenar su personal, lo que implica que su personal habitual ha sido redistribuido a otros servicios menos complejos, ocasionando un ingreso de nuevos enfermeros (la mayoría recién egresados que están estableciendo sus primeros pasos en esta profesión, y enfermeros de otros servicios en el cual se brinda un menor cuidado crítico).

Esta investigación será útil para poder demostrar el conocimiento de los enfermeros del servicio de Unidad de Terapia Intensiva del Hospital El Carmen, en el cual se identificará los puntos débiles en los cuales se podrá implementar una solución para generar un equipo más competente y, lógicamente, lograr brindar unos mayores cuidados eficientes y eficaces a las personas.

MARCO TEÓRICO

Apartado I

Anatomía y Función del Corazón

EL CORAZÓN

(1) “El corazón humano es una bomba muscular, hueca, del tamaño de un puño cerrado...”

(2) “Este vital órgano bombea a las diferentes partes del cuerpo todo el volumen de la sangre (5 litros aproximadamente) 70 veces por minuto y se contrae más de 100,000 veces al día para satisfacer las necesidades de suministro de los 100 billones de células.”

En una definición más concreta, el corazón es un órgano que funciona como una bomba que ejerce presión para impulsar sangre a todo el sistema del cuerpo humano. Se encuentra ubicado en el tórax, sobre el diafragma, detrás del esternón y delante del esófago; y a ambos lados de este órgano están los pulmones.

La apariencia del corazón, hablando desde la parte externa de este, se parece a una figura cónica aplastada de adelante a atrás, con una orientación oblicua, inclinado hacia adelante y a la izquierda.

(3) La pared de cada cavidad cardiaca está compuesta por tres capas, desde parte interna a externa, se encuentra:

- El endocardio que es una membrana delgada compuesta por endotelio y tejido conectivo subendotelial, que cubre la superficie interna del corazón.
- El miocardio es una engrosada capa formada por cardiomiocitos que son células del músculo cardiaco que pueden contraerse permitiendo así la eyección de sangre.
- El epicardio es una fina capa externa compuesta por una capa visceral del pericardio seroso en el cual circulan los grandes vasos sanguíneos.

(1) (2) Corazón humano. Recuperado el 1 de febrero de 2022 de <https://www.actuamed.com.mx/informacion-pacientes/corazon-humano>

(3) Moore, Keith L. Dailey, Arthur F., Agur, Anne M. R. Moore. (2013) Anatomía con orientación clínica. 7ª edición. Editorial: Ovid Technologies.

El vértice del corazón:

- Está formado por la parte lateral inferior del ventrículo izquierdo.
- Está ubicado detrás del quinto espacio intercostal a la izquierda en un adulto, a 9 cm del plano mediano.
- El vértice es el punto donde la válvula mitral cierra con más ruido (impacto de la punta); el vértice está por debajo de la posición donde se puede auscultar el latido.

La base del corazón:

- Forma la parte posterior del corazón.
- Formado principalmente por la aurícula izquierda.
- Se enfrenta a la parte posterior del cuerpo vertebral T6-T9 y atraviesa el pericardio y el seno, el ángulo oblicuo del pericardio, el esófago y la aorta.
- Se extiende hasta la bifurcación del tronco pulmonar y desciende hasta el surco coronario.
- Recibe las venas pulmonares en el lado izquierdo y derecho de la parte de la aurícula izquierda, así como la vena cava superior e inferior al nivel de los lados superiores e inferiores de la aurícula derecha.

Los cuatro lados del corazón son:

1. La cara anterior, parte esternocostal: está compuesta por el ventrículo derecho.
2. La cara diafragmática, parte inferior: compuesta principalmente por el ventrículo izquierdo y una parte del ventrículo derecho, se relaciona con el centro tendinoso del diafragma.
3. La cara pulmonar derecha: está compuesta por la aurícula derecha.
4. La cara pulmonar izquierda: está compuesta por el ventrículo izquierdo.

⁽⁴⁾ El corazón tiene una apariencia trapezoidal en su vista frontal y vista posterior. Los cuatros bordes del corazón son:

1. Borde derecho (convexo), formado por la aurícula derecha y que se traslada entre la vena cava superior y la vena cava inferior.
2. Borde inferior (casi horizontal), constituido principalmente por el ventrículo derecho y una parte del ventrículo izquierdo.
3. Borde izquierdo (oblicuo, casi vertical), conformado por el ventrículo izquierdo y una parte del izquierdo.
4. Borde superior, formado en una vista anterior por las aurículas derecha e izquierda; la aorta ascendente y el tronco pulmonar comienzan del borde superior y la VCS entra por su lado derecho. Este borde forma el límite del seno transversal del pericardio.

El lado derecho del corazón recibe sangre con menos oxígeno (venosa), que proviene a través de la vena cava superior y vena cava inferior, la cual es bombeada a través del tronco y las arterias pulmonares hacia los pulmones para la oxigenación. En cambio, el lado izquierdo recibe sangre oxigenada (arterial) que viene de los pulmones, por las venas pulmonares, y se bombea hacia la aorta para la circulación en todo el organismo.

El corazón posee cuatro cavidades denominadas:

- Aurículas (atrios) derecha e izquierda: cavidades que cumplen la función de transportar sangre hacia los ventrículos.
- Ventriculos derecho e izquierdo: cavidades que eyectan sangre para la circulación sistémica.

⁽⁴⁾ Moore, Keith L. Dailey, Arthur F., Agur, Anne M. R. Moore. (2013) Anatomía con orientación clínica. 7ª edición. Editorial: Ovid Technologies.

Las funciones simultáneas de bombeo de las aurículas y ventrículos constituyen el ciclo cardiaco.

⁽⁵⁾ El ciclo cardiaco empieza con una fase de dilatación y llenado ventricular (diástole) y finaliza con una fase de contracción y vaciado ventricular (sístole).

Los vasos encargados de llevar sangre al corazón son la vena cava superior e inferior y las venas pulmonares. Los vasos encargados de extraerlo son la arteria pulmonar y la aorta. Las venas cavas, que recolectan sangre venosa de todo el cuerpo, fluyen hacia la aurícula derecha y las venas pulmonares, que transportan sangre oxigenada desde los pulmones y terminando en la aurícula izquierda. En la superficie del corazón hay grasa, a través de la cuales se trasladan las arterias y venas que irrigan el corazón, es decir, las arterias coronarias que son las encargadas de transportar la sangre al músculo cardíaco, y las venas coronarias que trabajan para sacar la sangre.

⁽⁶⁾ El tronco pulmonar, de unos 5 cm de largo y 3 cm de ancho, es la posterior continuación arterial del ventrículo derecho y se fragmenta en las arterias pulmonares derecha e izquierda. El tronco y las arterias pulmonares trasladan sangre poco oxigenada hacia los pulmones para su futura oxigenación.

Según la edad, el tamaño y el propio peso de una persona puede variar el peso del corazón. Así, se considera que el corazón pesa el 0,45% del peso corporal en el hombre, y el 0,40% del peso corporal en la mujer, de tal manera que en un adulto de estatura media el peso del corazón oscila entre 250g a 350g en los hombres y entre 200g a 300g en las mujeres. Cuando se trata de deportistas, el corazón tiene un aumento fisiológico de su peso.

⁽⁵⁾ Camus B. J. M., & Fischer, E. C. CAPÍTULO III APARATO CARDIOVASCULAR.

⁽⁶⁾ Moore, Keith L. Dailey, Arthur F., Agur, Anne M. R. Moore. (2013) Anatomía con orientación clínica. 7ª edición. Editorial: Ovid Technologies.

AURICULA DERECHA

La aurícula derecha es parte del borde derecho del corazón y recibe sangre de la vena cava superior, la vena cava inferior y el seno coronario. La orejuela derecha es una pequeña bolsa de musculo que se ve desde la aurícula derecha como un espacio extra que aumenta la función de este cuando se superpone con la aorta ascendente.

El interior de la aurícula derecha posee:

- Una parte posterior lisa, de pared delgada, eyectando sangre desoxigenada hacia la parte interna del corazón.
- Una capa muscular rugosa formada por músculos pectinados.
- Un orificio auriculoventricular derecho a través del cual el atrio derecho impulsa hacia el interior del ventrículo derecho la sangre desoxigenada que recibió.

⁽⁷⁾ Las porciones lisa y rugosa de la pared auricular son divididas por el surco terminal, e interiormente por la cresta terminal. La vena cava superior converge en la parte superior del atrio derecho a nivel del 3er cartílago costal derecho. La vena cava inferior vierte en la zona inferior la aurícula derecha, cerca del espacio del 5to cartílago costal.

El orificio del seno coronario, que abarca gran parte de las venas cardíacas, está entre la abertura del atrioventricular derecho y la abertura de la vena cava inferior. El tabique interatrial que separa los atrios tiene una depresión oval, la fosa oval, que es un vestigio del foramen oval.

⁽⁷⁾ Moore, Keith L. Dailey, Arthur F., Agur, Anne M. R. Moore. (2013) Anatomía con orientación clínica. 7ª edición. Editorial: Ovid Technologies.

VENTRÍCULO DERECHO

El ventrículo derecho constituye la mayor parte de la cara anterior del corazón, una parte menor de la cara diafragmática y generalmente el borde inferior del corazón. De forma superior, abarca el cono arterioso, que conduce al tronco pulmonar. El interior del ventrículo derecho tiene trabéculas carnosas que son elevaciones musculares irregulares. La que divide la pared muscular trabecular de la zona de entrada del cono arterioso es la cresta supraventricular. La zona de entrada del ventrículo derecho toma sangre de la aurícula derecha por el orificio atrioventricular derecho (tricuspídeo), que se localiza posterior al cuerpo del esternón al nivel de los espacios intercostales 4to y 5to. El orificio atrioventricular derecho está cercado por uno de los anillos fibrosos del esqueleto fibroso del corazón, este mantiene permanente el calibre del orificio e impide la dilatación que puede formarse por el paso forzado de sangre a diferentes presiones a través de él.

La valva tricúspide cierra el orificio atrioventricular derecho. El anillo fibroso une las bases de las cúspides valvulares.

⁽⁸⁾ En el ventrículo derecho hay tres músculos papilares:

1. El músculo papilar anterior: el más amplio de los tres, nace en la pared anterior del ventrículo derecho; sus cuerdas tendinosas se acoplan a las cúspides anterior y posterior de la valva tricúspide.
2. El músculo papilar posterior: más pequeño que el músculo anterior, comienza en la pared inferior del ventrículo derecho, unida a válvula tricúspide.
3. El músculo papilar septal: nace en el tabique interventricular y sus cuerdas tendinosas se acoplan a las cúspides de válvula tricúspide.

El tabique interventricular (TIV), formado por las porciones membranosa y muscular, es una división robusta oblicua entre los ventrículos derecho e

⁽⁸⁾ Moore, Keith L. Dailey, Arthur F., Agur, Anne M. R. Moore. (2013) Anatomía con orientación clínica. 7ª edición. Editorial: Ovid Technologies.

izquierdo, que forma parte de las paredes de ambos. Por la elevada presión de la sangre en el ventrículo izquierdo, la porción muscular del TIV, tiene el grosor del resto de la pared del ventrículo izquierdo (dos a tres veces más gruesa que la del derecho) y se curva hacia el interior de la cavidad del ventrículo derecho. la porción membranosa del TIV forma parte del esqueleto fibroso del corazón en la parte superior y posterior. En el lado derecho, la cúspide septal de la valva tricúspide se une a la parte media de esta parte membranosa del esqueleto fibroso. Esto quiere decir que inferior a la cúspide, la membrana es un TIV, pero superior es un tabique atrioventricular, que separa la aurícula derecha del ventrículo izquierdo.

La trabécula septomarginal es una banda alargada muscular curvada que atraviesa la cavidad ventricular derecha desde la parte inferior del tabique interventricular hacia el músculo papilar anterior. Esta es importante, ya que guía parte de la rama derecha del fascículo atrioventricular, una parte del sistema de conducción del corazón hasta el músculo papilar anterior. Este «atajo» por la cavidad del ventrículo parece agilizar el tiempo de conducción, lo que implementa la contracción coordinada del músculo papilar anterior.

AURICULA IZQUIERDA

La aurícula izquierda es la que acapara más la base del corazón. En las paredes de esta, están las venas pulmonares derecha e izquierda.

La aurícula internamente tiene:

- Una porción extensa de pared lisa y una parte pequeña que contiene músculos pectinados.
- 2 venas pulmonares superiores y 2 venas pulmonares inferiores.
- Una pared más gruesa que la de la aurícula derecha.
- Una abertura atrioventricular izquierda, por aquí verte la sangre con oxígeno.
- Un tabique interatrial.

VENTRÍCULO IZQUIERDO

El ventrículo izquierdo constituye el vértice del corazón, mayormente toda su cara y borde izquierdo, e inferiormente la cara diafragmática. El ventrículo derecho produce menos trabajo que el izquierdo ya que la presión arterial es mayor en la circulación sistémica que en la pulmonar.

El interior del ventrículo izquierdo tiene:

- Paredes más gruesas que las del ventrículo derecho.
- Paredes cubiertas con gruesas crestas musculares.
- Un seno de forma cónica más larga que la del ventrículo derecho.
- Unos músculos papilares anterior y posterior.
- Una zona de salida de pared lisa el vestíbulo de la aorta, que conduce hacia el orificio y la valva aórticos.
- Una valva mitral, con dos válvulas que cierra el orificio atrioventricular izquierdo.
- Un orificio aórtico situado en su porción posterosuperior derecha y rodeado por un anillo fibroso al que se unen a las válvulas de la valva aórtica.

VÁLVULAS

Las válvulas son las aberturas que mantiene la comunicación entre las aurículas y los ventrículos, que se denominan válvula tricúspide y válvula mitral; diferente de las que se encuentran entre los ventrículos, las arterias pulmonares y la aorta (válvulas semilunares). Todas cumplen la misma función, se abren y permiten que la sangre pase, luego se cierran y evitan que la sangre fluya de nuevo.

⁽⁹⁾ “Las válvulas auriculoventricular impiden el flujo retrogrado de sangre desde los ventrículos hacia las aurículas durante la sístole, y las válvulas semilunares impiden el flujo retrogrado desde las arterias aorta y pulmonar hacia los ventrículos durante la diástole...”

⁽⁹⁾ SUPERIOR, C. Y. E. (2011). Músculo cardíaco: el corazón como bomba y la función de las válvulas cardíacas.

Las válvulas tricúspide y mitral consisten en un anillo que las mantiene en la abertura ubicada entre las aurículas y los ventrículos. Desde el anillo emergen los velos, desde su borde surgen cuerdas tendinosas, extensiones delgadas, que se unen a los músculos ventriculares. Estas cuerdas son responsables de sostener los tejidos de la válvula para evitar que las valvas caigan al atrio cuando las válvulas están cerradas. La válvula tricúspide tiene tres valvas de diferentes tamaños, separadas por un área más estrecha llamada comisura. La válvula mitral tiene dos velos, anterior y posterior, con dos comisuras más pequeñas. Las válvulas pulmonar y aórtica son morfológicamente diferentes de las válvulas anteriores. También incluyen una región paraforamen ubicada, en este caso, entre los ventrículos y la arteria pulmonar o aorta, respectivamente. Estas válvulas también constan de tres valvas ubicadas una al lado de la otra, llamadas sigmoides, que tienen forma de saco con aberturas en la arteria pulmonar o la cavidad aórtica y los fondos se dirigen hacia los ventrículos. Esta disposición permite, durante la sístole, que la válvula se abra completamente, cerrando los sacos y adhiriéndose a la pared, permitiendo que la sangre de los ventrículos llegue a las arterias. Durante la diástole, cuando los sacos se llenan de sangre, algunas de las membranas se pegan, cerrando así la válvula abierta y evitando que la sangre fluya de regreso a los ventrículos. Un tejido membranoso delgado es lo que forma las válvulas y son revestidas por la membrana endocardio.

CORAZÓN DERECHO

El corazón derecho consta de una aurícula en la parte superior y un ventrículo en la parte inferior. La sangre venosa (desoxigenada) de todo el cuerpo llega a la aurícula derecha a través de la vena cava, por donde fluye. Ambos están ubicados en la pared trasera, cerca del tabique: arriba, en la zona superior, y abajo, en la zona inferior. El seno venoso es un tubo que recolecta sangre venosa del corazón y también desemboca en la aurícula derecha. El apéndice de la aurícula derecha se encuentra en forma triangular anterior. La aurícula está conectada al ventrículo derecho a través de una válvula, la válvula tricúspide. Esta válvula permite que la sangre fluya desde las aurículas hasta los ventrículos, pero no en la dirección opuesta. Cuando el corazón se contrae (sístole), la sangre sale

del corazón a través de la válvula pulmonar, entra en la arteria pulmonar y luego la transporta a los pulmones para recibir oxígeno. La válvula tricúspide y la válvula pulmonar están separadas por una cresta muscular. El ventrículo derecho tiene forma triangular y su superficie contiene músculos, llamados músculos papilares, que sobresalen de él y sirven como ancla para la válvula tricúspide.

CORAZÓN IZQUIERDO

En la parte superior del corazón izquierdo, así como en el derecho, está la aurícula izquierda, donde se encuentran cuatro venas pulmonares, que se encargan de transportar sangre oxigenada desde los pulmones hasta el corazón. A través de la válvula mitral, las aurículas establecen comunicación con los ventrículos, esto permite que la sangre fluya de la primera a la segunda válvula, en cambio no puede ser al revés. Cuando ocurre la sístole, la sangre viaja desde los ventrículos a la aorta a través de la válvula aórtica y circula por todo el cuerpo. Al ser el ventrículo izquierdo más largo que derecho, la parte superior del corazón se forma por este ventrículo. Se observan dos grupos específicos de músculos papilares: el anterior y el posterior, que actúan como fijador de la válvula mitral.

VASCULARIZACIÓN DEL CORAZÓN

El corazón tiene su propio suministro de sangre a través de las arterias y venas coronarias. Las arterias coronarias transportan sangre oxigenada al miocardio o musculo cardiaco, estas nacen en la aorta. Ligeramente por encima de la entrada a la válvula aórtica, aparecen dos aberturas, una a la derecha y otra a la izquierda. La arteria coronaria derecha se origina en el orificio derecho y el tronco izquierdo se origina en el izquierdo. La arteria coronaria derecha se extiende a lo largo del lado lateral de la superficie anterior, en la capa grasa del surco entre la aurícula derecha y el ventrículo derecho, pasa por el borde derecho y llega a la pared posterior. En la parte media, desciende entre los ventrículos hasta llegar al ápice del corazón. Esta última parte se llama arteria coronaria descendente posterior y proporciona irrigación a la parte posterior del tabique interventricular y la pared posterior del ventrículo izquierdo.

Tronco izquierdo: es corto y se divide inmediatamente en dos ramas: la arteria coronaria descendente anterior y la arteria circunfleja.

- Arteria coronaria descendente anterior: recorre la superficie anterior del corazón, en la capa de grasa entre los ventrículos, hasta llegar al ápice del corazón. De él emergen ramas para irrigar la pared anterior del ventrículo izquierdo (las arterias oblicuas) y la región anterior del tabique que divide los ventrículos.
- Arteria coronaria circunfleja: se encuentra en la capa grasa entre la aurícula izquierda y el ventrículo. De él surgen ramas para irrigar la pared anterior del ventrículo izquierdo, así como una rama grande, la arteria marginal, que corre a lo largo del borde izquierdo e irriga la pared lateral del ventrículo izquierdo. Esta distribución, conocida como dominancia derecha, es la más común y se encuentra en aproximadamente el 75% de las personas. Sin embargo, existen diferencias. Cuando la arteria coronaria derecha no entra en la región posterior del tabique interventricular, pero sí lo hace la arteria coronaria circunfleja, se denomina dominancia izquierda y se observa en aproximadamente el 10% de las personas. Otra posibilidad es que las arterias coronarias (derecha y circunfleja) viajen hasta la mitad de la pared posterior, una condición que ocurre en aproximadamente el 15% de las personas.

SISTEMA DE CONDUCCIÓN

El corazón se conforma con sistema que produce impulsos eléctricos, que hacen que las células se contraigan y formen el ritmo cardiaco. Está formado por los nódulos sinusal y auriculoventricular y su haz de His, que se divide en dos ramas: derecha e izquierda. Consisten en pequeñas acumulaciones de células especializadas capaces de iniciar impulsos eléctricos. El nódulo sinusal se encuentra en la aurícula derecha en la desembocadura de la vena cava superior. Es el marcapasos dominante, el generador de impulsos eléctricos que viajan a través de las aurículas hasta el nódulo auriculoventricular. La generación de

impulsos hace que las aurículas se contraigan. El nodo auriculoventricular también se encuentra en la aurícula derecha, en la pared posterior, cerca del anillo de la válvula tricúspide. Ralentiza los impulsos eléctricos para que los ventrículos se contraigan detrás de las aurículas. El extremo izquierdo forma el haz de His, en el tabique interventricular, que se divide en dos ramas: derecha e izquierda. La rama derecha entra en el ventrículo derecho y allí se ramifica. Las ramas de la izquierda se ramifican en el ventrículo izquierdo. Este transmite impulsos eléctricos a los ventrículos.

SISTEMAS DE ESTIMULACIÓN, CONDUCCIÓN Y REGULARIZACIÓN DEL CORAZÓN

En la secuencia habitual de eventos en el ciclo cardíaco, las aurículas y los ventrículos actúan como una sola bomba. El sistema de conducción produce y transmite impulsos que generan las contracciones del ciclo cardíaco. El sistema de conducción que inicia el pulso y coordina las contracciones de las cuatro cámaras del corazón, consta de tejido nodal, y por fibras de conducción entrega rápidamente a diferentes áreas del corazón. A continuación, los impulsos atraviesan los cardiomiocitos, de modo que las paredes de las cámaras se contraen simultáneamente.

⁽¹⁰⁾ El nódulo sinusal, es el marcapasos del corazón, se ubica cerca del extremo superior del surco terminal, a nivel anterolateral, profundo al epicardio en la unión de la vena cava superior y la aurícula derecha. El nodo sinusal inicia y regula las contracciones del corazón, latiendo unas 70 veces por minuto en la mayoría de las personas, la mayor parte del tiempo. La señal de contracción del nodo sinusal se propaga internamente, desde ambas aurículas por los músculos. El nódulo sinusal es inervado por la arteria del mismo nombre y a menudo se presenta como una rama auricular de la arteria coronaria derecha (en el 60% de los sujetos), aunque a menudo es el resultado de arteria coronaria izquierda (en el 40%). El nodo sinusal es estimulado por la división simpática del sistema nervioso

⁽¹⁰⁾ Moore, Keith L. Dailey, Arthur F., Agur, Anne M. R. Moore. (2013) Anatomía con orientación clínica. 7ª edición. Editorial: Ovid Technologies.

autónomo para aumentar la frecuencia cardíaca e inhibida por el sistema parasimpático para que regrese o se aproxime a la frecuencia base.

El nódulo auriculoventricular es un grupo de tejido nodal más pequeño que el de nódulo sinusal. Se localiza en la región posteroinferior del tabique interventricular, cerca de la apertura del seno coronario. La señal generada por el nodo sinusal atraviesa las paredes de la aurícula derecha y viaja a través del músculo cardíaco (conducción miocárdica), que propaga rápidamente la señal desde el nodo sinusal al nodo auriculoventricular. Luego, el nodo auriculoventricular distribuye la señal a los ventrículos a través del fascículo auriculoventricular. La estimulación simpática acelera la conducción mientras que la estimulación parasimpática la ralentiza. El haz auriculoventricular, el único puente de conexión entre las aurículas y los ventrículos, pasa desde el nódulo auriculoventricular a través del esqueleto fibroso del corazón y a lo largo de la porción membranosa del tabique interventricular.

⁽¹¹⁾ En la unión de las partes membranosa y musculares del tabique interventricular, el haz auriculoventricular se divide en las ramas derecha e izquierda del haz, luego se ramifican en ramas subendocárdicas (fibras de Purkinje). Las ramas subcardiales de la rama derecha estimulan el músculo tabique interventricular, el músculo papilar anterior a través de la trabécula septomarginal (reguladora) y la pared del ventrículo derecho. La rama izquierda se divide dando lugar a ramas debajo del miocardio estimulando el tabique interventricular, los músculos papilares anterior y posterior y la pared del ventrículo izquierdo.

El nódulo auriculoventricular está irrigado por la arteria del nódulo auriculoventricular, que es la rama más grande y, por lo general, el primer tabique IV de la arteria IV posterior, que es una rama de la arteria coronaria derecha en el 80% de las personas. Por tanto, la irrigación arterial a los nódulos sinusal y auriculoventricular suele provenir de la arteria coronaria derecha.

⁽¹¹⁾ Moore, Keith L. Dailey, Arthur F., Agur, Anne M. R. Moore. (2013) Anatomía con orientación clínica. 7ª edición. Editorial: Ovid Technologies.

El proceso de generación de impulso y conducción se puede simplificar así:

- El nódulo sinusal libera un pulso que se atrae rápidamente al miocardio auricular y hace que se contraiga.
- El impulso se propaga por conducción primaria, que se propaga rápidamente del nodo sinusal al nodo auriculoventricular.
- Las señales se envían desde el nódulo auriculoventricular a través del fascículo auriculoventricular y su rama derecha e izquierda, pasando por ambos lados del tabique interventricular para inervar las ramas subendocárdicas a los músculos papilares y la pared ventricular.

INERVACIÓN DEL CORAZÓN

El corazón está rodeado de fibras nerviosas autónomas originadas en el plexo cardíaco, que suelen estar más o menos divididas en una parte superficial y una parte profunda. Esta red neuronal se localiza en la superficie anterior de la bifurcación traqueal (estructura del sistema respiratorio). Sin embargo, su relación principal son las superficies posteriores de estas dos últimas estructuras, especialmente la aorta ascendente. El plexo cardíaco consta de fibras simpáticas y parasimpáticas en su camino hacia el corazón, así como fibras aferentes viscerales que transmiten reflejos y fibras sensoriales al corazón. Las fibras del plexo se dirigen hacia los vasos coronarios, especialmente el nodo sinusal.

La inervación simpática surge de fibras presinápticas, donde los cuerpos celulares están ubicados en el núcleo mediolateral (astas laterales) de cinco o seis segmentos torácicos superiores de la médula espinal, y fibras postsinápticas simpáticas con cuerpos celulares en los ganglios paravertebrales cervicales y torácicos superiores de los troncos simpáticos. Las fibras postsinápticas en las arterias coronarias desembocan en los nódulos sinusal y auriculoventricular, donde terminan uniéndose a los extremos de las fibras parasimpáticas. La estimulación simpática aumenta la frecuencia cardíaca, la conducción de impulsos y la sístole, y aumenta el flujo de las arterias coronarias para apoyar este aumento de actividad. La estimulación adrenérgica del nódulo sinusal y del tejido de conducción aumenta la tasa de despolarización del marcapasos al tiempo que

aumenta la conducción auriculoventricular. La estimulación adrenérgica directa de las fibras nerviosas simpáticas, así como la estimulación hormonal indirecta de las glándulas suprarrenales, aumentan la contractilidad de las aurículas y los ventrículos. La mayoría de los receptores adrenérgicos en las arterias coronarias son receptores β_2 que, cuando se activan, causan relajación del músculo liso vascular y por consiguiente la dilatación de las arterias. Esto aporta más oxígeno y nutrientes al músculo cardíaco durante las horas pico.

El endocardio parasimpático surge de las fibras presinápticas del nervio vago. Los cuerpos celulares parasimpáticos postsinápticos (ganglios intrínsecos) se localizan en el tabique auricular y septal, cerca de los nódulos sinusal y auriculoventricular y a lo largo de las arterias coronarias. La estimulación parasimpática ralentiza la frecuencia cardíaca, lo que reduce la contractilidad de la arteria coronaria y, por lo tanto, ahorra energía entre períodos de mayor demanda. Las fibras parasimpáticas postsinápticas secretan acetilcolina, que se une a los receptores muscarínicos para enlentecer la despolarización de las células marcapasos y la conducción auriculoventricular, así como para reducir la sístole auricular.

ECG Y ALTERACIONES DEL SISTEMA DE CONDUCCIÓN

El electrocardiograma es un instrumento que sirve para diagnosticar las alteraciones del sistema cardíaco, de las cuales podemos destacar; enfermedades del nodo sinusal, los bloqueos auriculoventriculares y los bloqueos de rama.

Apartado II

Electrocardiograma

Electrocardiografía

El electrocardiograma es una prueba que registra la actividad eléctrica de cada latido cardiaco mediante una representación gráfica, a través de un dispositivo que se llama electrocardiógrafo, donde en él se puede observar un trazado con diferentes ondas que representan los estímulos eléctricos del corazón. La actividad eléctrica que se registra es desde la superficie corporal de la persona y debido a que la corriente fluye en variadas direcciones del músculo cardíaco, el electrocardiógrafo obtiene los resultados de todos los vectores que se generan en un momento dado mediante el uso de electrodos colocados en partes específicas del cuerpo permitiendo el contacto eléctrico. Es una prueba sencilla, rápida, que no produce ninguna molestia y no tiene ningún riesgo para el paciente.

Normalmente para la recogida de la actividad eléctrica cardiaca se necesita sobre la piel del paciente una serie de 10 electrodos, con ellos se consigue obtener 12 derivaciones, es decir, se dibuja en el papel 12 trazados de los impulsos eléctricos del corazón desde diferentes partes del cuerpo en un electrocardiógrafo básico. Cuando se realiza un electrocardiograma es importante conocer la ubicación de los electrodos en la persona, ya que, si existe un cambio de un electrodo podría provocar variaciones en el trazado ocasionando errores en el diagnóstico. La ubicación de los electrodos del electrocardiógrafo se divide en periféricos y precordiales:

- **Electrodos Periféricos:**

Los electrodos periféricos son cuatro y van colocados en las extremidades de la persona, en los miembros superiores van ubicados en las muñecas existiendo la posibilidad de colocarse hasta la parte superior del brazo y en los miembros inferiores ubicados en los tobillos hasta los muslos. Normalmente se diferencian con un color distinto para cada uno:

- R: brazo derecho (color rojo).
- L: brazo izquierdo (color amarillo).
- F: pierna izquierda (color amarillo).
- N: pierna derecha, es el neutro (color negro).

- Electrodo Precordiales:

Los electrodos precordiales son seis y van colocados en la región precordial del tórax:

V1: en el cuarto espacio intercostal, en el borde derecho del esternón (color rojo).

V2: en el cuarto espacio intercostal, en el borde izquierdo del esternón (color amarillo).

V3: a la mitad de distancia entre los electrodos V2 y V4 (color verde).

V4: en el quinto espacio intercostal en la línea medio-clavicular (color marrón).

V5: en la misma línea horizontal que el electrodo V4, pero en la línea axilar anterior (color negro).

V6: en la misma línea horizontal que los electrodos V4 y V5, pero en la línea medio-axilar (color morado).

⁽¹¹⁾ *“El tipo de papel utilizado por el electrocardiógrafo, tiene como característica su sensibilidad al calor; es decir, el trazado no se realiza con tinta, sino por la impresión que deja una aguja caliente sobre el papel térmico”.* En el papel con estandarización normal, cada cuadrícula es de 1mm y equivale en altura de voltaje a 0.1 mV y en tiempo a lo ancho a 40 mseg. Cada cinco cuadrículas pequeñas, las rayas verticales y horizontales del papel se representan con una mayor intensidad del color. El objetivo de esto consiste en dividir el papel de electrocardiograma en cuadrículas de cinco por cinco, así cada cuadrado de 5mm de alto (0.5mV) por 200mseg de ancho. Estos valores son los más usados en un electrocardiograma normal, si se desea se puede aumentar la velocidad del papel para observar alteraciones en las ondas o disminuirla para ver alteraciones del ritmo.

⁽¹²⁾ Duque, M., Vesga, B. Electrocardiografía. Colombia: Sociedad Colombiana de Cardiología y Cirugía; 2008.

En un electrocardiograma, nos encontramos además con las derivaciones cardiacas que están destinadas a registrar la diferencia de voltaje entre dos puntos, ya sea entre dos electrodos que son derivaciones bipolares o entre un punto virtual y un electrodo siendo derivaciones monopolares.

En el registro del electrocardiograma nos encontramos con derivaciones en un plano frontal que son aquellas que se obtienen de los electrodos colocados en las extremidades, estas derivaciones aportan datos del plano frontal y no de los potenciales que se dirigen hacia delante o hacia atrás. Las derivaciones de las extremidades se dividen en: derivaciones bipolares, también llamadas de Einthoven, y derivaciones monopolares aumentadas.

-Las derivaciones bipolares o de Einthoven: son las derivaciones cardiacas clásicas del electrocardiograma, que registran la diferencia de potencial entre dos electrodos ubicados en extremidades diferentes:

- DI: diferencia de potencial entre brazo derecho y brazo izquierdo. Su vector está en dirección a 0° .
- DII: diferencia de potencial entre brazo derecho y pierna izquierda. Su vector está en dirección a 60° .
- DIII: diferencia de potencial entre brazo izquierdo y pierna izquierda. Su vector está en dirección a 120° .

⁽¹³⁾ *“Las tres derivaciones bipolares forman, en su conjunto, lo que se denomina el triángulo de Einthoven (el inventor del electrocardiograma). Estas derivaciones, guardan una proporción matemática, reflejada en la ley de Einthoven que nos dice: $D2 = D1 + D3$ ”. Esta ley es de gran utilidad cuando se interpreta un electrocardiograma, ya que permite determinar si los electrodos de las extremidades están bien colocados, ya que, si se varía la posición de algún electrodo, esta ley no se cumpliría, permitiéndonos saber que el electrocardiograma está mal realizado.*

⁽¹³⁾ Aspectos esenciales de electrocardiografía: Derivaciones. Septiembre 14, 2021.

Recuperado de: <https://maltesccn.com/courses/electrocardiografiabasica/lessons/derivaciones>. Maltés, centro de capacitación nacional.

-Las derivaciones monopolares aumentadas: son las derivaciones de las extremidades que registran la diferencia de potencial entre un punto teórico en el centro del triángulo de Einthoven, con valor de 0 y el electrodo de cada extremidad, permitiendo conocer el potencial absoluto en dicho electrodo. A estas derivaciones en un inicio se les nombró VR, VL y VF. Posteriormente se añadió la “a” minúscula que significa amplificada ya que las derivaciones monopolares actuales están amplificadas con respecto a las iniciales, siendo así:

- aVR: potencial absoluto del brazo derecho. Su vector está en dirección a -150° .
- aVL: potencial absoluto del brazo izquierdo. Su vector está en dirección a -30° .
- aVF: potencial absoluto de la pierna izquierda. Su vector está en dirección a 90° .

Es decir, de un plano frontal se obtienen 6 derivaciones que son: I, II, III, aVR, aVL, aVF y del plano horizontal se obtienen 6 derivaciones precordiales: V1, V2, V3, V4, V5 y V6. Con ambos planos se puede tener una visión tridimensional de la actividad cardíaca.

En el electrocardiograma se puede visualizar gráficamente ondas, intervalos, segmentos y complejos. La línea de base del electrocardiograma es conocida como línea isoeletrica, algunos incluyen además al segmento PR como parte de la línea isoeletrica del electrocardiograma.

Las ondas son las diferentes curvaturas que toma un trazado del electrocardiograma hacia arriba o hacia abajo. Son producto de potenciales de acción que se producen durante la estimulación cardíaca y se repiten de un latido a otro. Las ondas electrocardiográficas se han denominado P, Q, R, S, T, U por ese orden y van unidas entre sí por una línea isoeletrica.

Un Segmento es la línea normalmente isoeletrica que une una onda con otra sin incluir ninguna de ellas.

Un intervalo es la porción del electrocardiograma que incluye un segmento además de una o más ondas.

- La Onda P es la primera onda de un ciclo cardíaco representando la activación de las aurículas. La primera parte de la onda P representa la activación de la aurícula derecha, la sección media representa la parte final de la activación auricular derecha y el inicio de la activación aurícula izquierda y la porción final representa la culminación de la activación auricular izquierda. El nodo auriculoventricular (AV) se activa cuando se está graficando la porción media de la onda P. La duración normal de la onda P es menor de 0.10s (2.5 mm de ancho) y una amplitud máxima de 0.25 mV (2.5 mm de alto). En los crecimientos auriculares la onda P puede aumentar en altura o en duración y está ausente en la fibrilación auricular.

- El Complejo QRS es el que representa la activación de los ventrículos. La onda negativa al comienzo del complejo QRS es llamada onda Q, que normalmente suele ser estrecha y poco profunda, menor de 0.04s de ancho o de 2mm de profundidad, en general no supera el 25% del complejo QRS. La onda positiva que presenta el complejo QRS es llamada onda R y una onda negativa que sigue de la onda R, es llamada onda S. El intervalo QRS es una medida fiel del tiempo de duración de la actividad ventricular. El tiempo de activación ventricular (TAV) mide la duración del recorrido del impulso eléctrico desde el endocardio hasta el epicardio de las paredes ventriculares. Normalmente el tiempo de activación ventricular del ventrículo derecho mide 20 mseg. y el del ventrículo izquierdo mide 40 mseg. Esto es debido a que el ventrículo derecho es más delgado que el izquierdo y por lo tanto el impulso eléctrico se demora menos tiempo en atravesarlo. Si el tiempo de activación ventricular se prolonga por encima de estos valores normales quiere decir que hay un retraso del impulso para alcanzar el epicardio. Las causas más comunes de esta prolongación son la hipertrofia y dilatación ventriculares ya que las vías de conducción se alargan y también los bloqueos en la conducción, como por ejemplo los bloqueos de rama y hemibloqueos.

- La Onda T es la onda del ciclo cardiaco que representa la recuperación eléctrica de las aurículas. En las personas sanas la onda T tiene la misma dirección del complejo QRS. Esta onda se inscribe al mismo tiempo que la despolarización ventricular (que es el complejo QRS) y por lo tanto, no se observa en un electrocardiograma normal, es posible observarlo en una persona con bloqueo AV de primer grado o completo.

- La onda U es una onda de bajo voltaje que se encuentra después de la onda T de un complejo y antes de la onda P del complejo siguiente. Existen varias teorías que explican su origen, siendo: la repolarización del sistema de Purkinje, la repolarización de los músculos papilares y el origen mecánico, ya que coincide con la fase de relajación del ventrículo. Es normal siempre y cuando sea de menor voltaje y tenga la misma dirección o polaridad que la onda T.

- El Segmento PR está localizado entre el final de la onda P y el inicio de complejo QRS, este segmento representa el retraso fisiológico del impulso sinusal en el nodo AV.

- El segmento ST representa el final del complejo QRS y el inicio de la onda T y tiene una duración de 0,005 a 0,150 seg. Es el periodo entre la despolarización y la repolarización del ventrículo izquierdo, en condiciones normales el ST es isoelectrico.

- El segmento QT representa el comienzo de la activación ventricular y el final de la recuperación ventricular, que corresponde a la sístole mecánica ventricular, este segmento se mide desde el inicio de complejo QRS exista o no la onda Q hasta el final de la onda T.

- El Intervalo PR se mide desde el inicio de la onda P hasta el comienzo del complejo QRS, exista o no la onda Q. Este intervalo mide el tiempo entre el comienzo de la activación del miocardio auricular y el ventricular, es decir, el tiempo en que tarda el impulso eléctrico en viajar desde el nodo sinusal hasta las fibras musculares del ventrículo. Este intervalo comprende al segmento PR.

Para poder interpretar de manera adecuada la lectura de un electrocardiograma se tiene en cuenta el ritmo cardiaco, la frecuencia cardiaca, el eje eléctrico de la onda P, de QRS y de la onda T, intervalo PR, segmento ST, onda T y onda U.

El ritmo cardiaco normal es conocido con el nombre de ritmo sinusal. Este ritmo se produce cuando la despolarización cardíaca se origina en el nodo sinusal y se conduce hasta las fibras de Purkinje. Los criterios para definir un ritmo como sinusal son:

- Onda P que precede a cada complejo QRS.
- Onda P sin variación de la morfología en una misma derivación.

- Intervalo PR constante.
- Onda P positiva en DI-DII y aVF.

Existen diferentes tipos de ritmos cardiacos, como, por ejemplo:

❖ La arritmia sinusal, que puede ser de dos tipos:

- Arritmia sinusal respiratoria, en donde la frecuencia cardíaca aumenta con la inspiración y disminuye con la espiración, al parecer se debe a cambios en el tono vagal secundario a un reflejo de la vasculatura pulmonar y sistémica que sucede durante la respiración.

-La arritmia sinusal no respiratoria, se llama así cuando la arritmia no guarda relación con la fase de la respiración, esta usualmente se observa en los pacientes que se le está administrando morfina, en pacientes con edad avanzada, enfermedad cardíaca o después del infarto agudo de miocardio, durante la convalecencia de una enfermedad aguda o cuando hay un aumento de la presión intracraneana.

⁽¹⁴⁾ *“Los ritmos de escape se producen cuando el nodo sinusal pierde el control sobre la actividad eléctrica cardíaca y se presentan los ritmos de escape con el fin de evitar un paro cardíaco”.*

Estos ritmos se llaman de escape porque es la forma como el corazón “escapa” de la asistolia. Los dos ritmos de escape más frecuentes son el Ritmo idiojuncional y el Ritmo idioventricular.

El Ritmo idiojuncional se produce cuando el nodo sinusal deja de funcionar adecuadamente, el tejido de la unión auriculoventricular manifiesta su capacidad de dispararse espontáneamente y se apodera del ritmo cardíaco. Las características del ritmo idiojuncional son: la ausencia de onda P normal o presencia de bloqueo AV completo con onda P normal y los complejos QRS de características normales. Ocasionalmente se pueden observar latidos de captura que es cuando el nodo sinusal produce un latido completo. La frecuencia cardíaca es entre 40 y 60 latidos por minuto.

El Ritmo idioventricular se produce cuando el nodo sinusal deja de funcionar adecuadamente y el tejido de la unión por alguna razón no es capaz de reaccionar de manera oportuna, se aumenta el automatismo de las fibras de Purkinje Ventricular y se produce el ritmo de escape idioventricular. Las características del Ritmo Idioventricular son: la ausencia de onda P normal o presencia de bloqueo AV completo con onda P normal, complejos QRS de aspecto ventricular, es decir, anchos y con la onda T opuesta al complejo QRS. La frecuencia cardíaca entre 15 y 40 latidos por minuto.

➤ Otro punto para valorar un electrocardiograma es la frecuencia cardíaca, En la parte superior del papel se encuentra una marca cada 3 segundos. ⁽¹⁵⁾ *“Para calcular este la frecuencia cardíaca se cuenta el número de complejos QRS que haya en un intervalo de 6 segundos y este valor se multiplica por 10. Este es un método útil especialmente cuando el intervalo RR es muy irregular o cuando la frecuencia cardíaca es mayor de 100 lpm”.*

¹⁴⁾ Duque, M., Medina, E., Uribe, W. Electrocardiografía y arritmias. Colombia: Revista Iberoamericana de aritmología; 2010.

⁽¹⁵⁾ Aristizabal, J., Marin, J., Velásquez, J, Medina, L. Electrocardiografía Básica. Colombia: Electrofisiólogos grupo CES; 2008.

La frecuencia cardiaca va a variar según la edad del paciente, cuanto menor es la edad, mayor frecuencia cardiaca, por ejemplo, en un neonato la frecuencia cardiaca es por lo general de 110 a 150 latidos por minuto, a los 2 años la frecuencia cardiaca es de 85 a 125 latidos por minuto, y en una persona de más de 6 años la frecuencia cardiaca oscila entre los 60 a 100 latidos por minuto. La frecuencia cardiaca también depende de la situación del paciente, es decir, si se encuentra despierto, dormido, llorando, ansioso o de otros factores como por ejemplo si esta febril, con hipovolemia, si se le ha administrado medicamentos que produzcan alguna alteración en la frecuencia cardiaca, entre otros factores.

-La taquicardia es una frecuencia rápida en estado de reposo, siendo los latidos superiores a 100 por minuto. Los tipos de taquicardia incluyen:

Fibrilación auricular: Se produce cuando las aurículas no laten de manera coordinada con los ventrículos. Puede ser posible que no se presente síntomas, pero cuando los síntomas se manifiestan incluyen palpitaciones, dificultad para respirar y fatiga. La afección puede ser temporal, pero es posible que algunos episodios de fibrilación auricular no se detengan a menos que se traten. La fibrilación auricular está asociada con complicaciones graves como el accidente cerebrovascular.

Aleteo auricular: Es similar a la fibrilación auricular, pero los latidos del corazón están más regulares. El aleteo auricular también está relacionado con un accidente cerebrovascular.

Taquicardia supraventricular: Se produce cuando la arritmia comienza sobre los ventrículos del corazón. La taquicardia supraventricular causa episodios de latidos fuertes del corazón (palpitaciones) que comienzan y terminan abruptamente.

Fibrilación ventricular. Este tipo de arritmia ocurre por una serie de contracciones descoordinadas en los ventrículos, provocando un ritmo cardíaco rápido y potencialmente mortal que puede ser ocasionada por un infarto. Debido a que el corazón no bombea adecuadamente durante una fibrilación ventricular, una FV prolongada puede causar hipotensión, pérdida del conocimiento o la muerte. El

tratamiento de emergencia incluye la desfibrilación inmediata con un desfibrilador externo automático y reanimación cardiopulmonar.

Taquicardia ventricular: Esta frecuencia cardíaca rápida y regular comienza con señales eléctricas defectuosas en los ventrículos. La frecuencia cardíaca rápida no permite que los ventrículos se llenen adecuadamente de sangre. Como resultado produce que el corazón no puede bombear suficiente sangre al cuerpo. Es posible que la taquicardia ventricular no cause problemas graves en personas con un corazón sano. En el caso de personas con enfermedades cardíacas, la taquicardia ventricular puede ser una emergencia médica que requiere tratamiento médico inmediato.

-La bradicardia es considerada cuando la frecuencia cardíaca es de menos de 60 latidos por minuto en estado de reposo. Los tipos de bradicardias incluyen:

Síndrome del seno enfermo: ⁽¹⁶⁾ *“El síndrome de seno enfermo es una alteración de la conducción caracterizada por una disfunción del nodo sinoauricular que causa sintomatología. En el ECG se manifiesta bajo la forma de bradicardia/paro sinusal, bloqueo sinoauricular y en ocasiones se alterna con episodios de taquicardia supraventricular”.*

Bloqueo de la conducción: Un bloqueo de las vías eléctricas del corazón puede hacer que las señales que desencadenan los latidos del corazón sean más lentas o se detengan. Es posible que algunos bloqueos no causen signos o síntomas, sin embargo, otros bloqueos pueden provocar interrupciones de los latidos del corazón o bradicardia.

➤ Otro dato para valorar correctamente un electrocardiograma son los ejes eléctricos cardíacos, donde daremos una breve explicación de cada uno:

⁽¹⁶⁾ Disfunción sinusal: Cuándo, a quién y porqué. Febrero 06, 2015. Recuperado en: <https://secardiologia.es/blog/5942-disfuncion-sinusal-cuando-a-quien-y-por-que>. Sociedad Española de Cardiología.

El eje eléctrico del QRS para poder calcularlo hay que conocer primero las teorías del triángulo de Einthoven que ya ha sido explicado con anterioridad y del sistema hexoaxial.

Pero se debe tener en cuenta principalmente que el triángulo de Einthoven explica que el cuerpo humano representa un conductor de gran volumen que tiene la fuente de la actividad cardíaca eléctrica en su centro y para demostrar esto se utilizó un sistema triaxial, tomando como ejes a las 3 derivaciones estándar, que son, DI, DII y DIII. Y el sistema hexoaxial está conformado por las 6 derivaciones del plano frontal, que son, DI, DII, DIII, aVR, aVL y aVF. Los 4 cuadrantes que se forman en el sistema hexoaxial son:

- Inferior izquierdo: entre 0 y $+90^\circ$
- Inferior derecho: entre $+90$ y $\pm 180^\circ$
- Superior izquierdo: entre 0 y -90°
- Superior derecho: entre -90 y $\pm 180^\circ$

Desde un principio se designó que los grados se haría desde $+0^\circ$ hasta $+180^\circ$ partiendo del eje horizontal en el sentido del reloj y desde -0° hasta -180° partiendo del eje horizontal en el sentido contrario del reloj. Hay que tener en cuenta que 180° puede ser $+180^\circ$ o -180° y por eso se puede representar como $\pm 180^\circ$. Con el fin de analizar mejor la dirección de las corrientes eléctricas en el corazón, se debe interpretar como si estuviera sobre el tórax de la persona.

-El eje del QRS normalmente se encuentra entre 0 y $+90$ grados y de acuerdo con este rango las desviaciones del eje del QRS se clasifican así: Desviación leve del eje a la izquierda (0 a -30°), desviación marcada del eje a la izquierda (-30 a -90°), desviación leve del eje a la derecha ($+90$ a $+120^\circ$), desviación marcada del eje a la derecha ($+120$ a $\pm 180^\circ$). Las desviaciones leves del eje hacia la izquierda se presentan en los pacientes con hipertrofia ventricular izquierda y en los pacientes obesos. Las desviaciones marcadas a la izquierda se presentan en los pacientes con hemibloqueo e hipertrofia ventricular izquierda marcada. Las desviaciones leves del eje hacia la derecha son normales en los niños menores de 2 años y en forma patológica se observan en los pacientes con

hipertrofia ventricular derecha. Las desviaciones marcadas a la derecha se presentan en los pacientes con hemibloqueo posteroinferior. En el complejo QRS se mide desde el inicio del complejo hasta el inicio del segmento ST y representa el tiempo que se tarda la despolarización de ambos ventrículos. Normalmente este intervalo mide entre 50 y 100 mseg. y en algunas derivaciones precordiales puede medir hasta 110 mseg. y ser normal

-El eje normal de la onda P en el plano frontal varía entre 0 y +80°. Se determina buscando la derivación del plano frontal que tenga la onda P más plana y el eje estará en la perpendicular a ella. El cuadrante se determina de acuerdo con la positividad o negatividad de la onda P en DI y aVF similar al eje del QRS. Normalmente la onda P es positiva en DI, DII, aVF y de V4 a V6 y negativa en aVR y variable en DIII, aVL y de V1 a V3.

-El eje normal de la onda T en el plano frontal varía entre 0 y +90°. El eje de la onda T debe conservar una dirección muy similar a la del eje del QRS. En el plano horizontal el eje de la onda T varía entre -45 y +45° alrededor del eje del QRS. En el plano frontal se determina buscando la derivación con la onda T más plana y el eje estará en la perpendicular a ella. El cuadrante se determina de acuerdo con la positividad o negatividad de la onda T en DI y aVF.

-El Segmento ST tiene dos características importantes, que son el nivel y la forma. El nivel se compara con respecto a la línea de isoelectrica, o sólo levemente por encima o por debajo. En las derivaciones del plano frontal se le permite una elevación normal de hasta 0.1 mV y en el plano horizontal hasta 0.2 mV., pero nunca se le permite una depresión mayor de 0.5 mV en ninguna de las derivaciones. La elevación del segmento ST por encima de los valores normales sugiere un evento coronario agudo en evolución o una pericarditis. La depresión del ST mayor de 0.5 mV sugiere una isquemia de tipo subendocárdica siendo esta la única isquemia que se manifiesta sobre el segmento ST. La forma normalmente del segmento ST termina en una curva imperceptible con la onda T, no debe formar un ángulo agudo ni seguir un curso completamente horizontal. Es decir, el segmento ST debe iniciar isoelectrico y terminar ligeramente ascendente.

-La onda T presenta tres características principales que son: la dirección, forma y el voltaje. LA dirección de la onda T normalmente es positiva en DI, DII y de V3 a V6, es negativa en aVR y puede ser variable en DIII, aVL, aVF, V1 y V2. La forma de la onda T normal es ligeramente redondeada y ligeramente asimétrica. Y el voltaje normal de la onda T debe ser menor de 5 mm en las derivaciones del plano frontal y de 10 mm en las derivaciones del plano horizontal. En los pacientes con complejos QRS de muy alto voltaje las ondas T pueden ser hasta del 35% del voltaje del complejo QRS.

-El segmento QT representa el tiempo que se demora la despolarización y repolarización ventricular. Su duración normal es entre 320 y 400 mseg. Sin embargo, su duración se ve afectada por factores como la edad, el sexo y la frecuencia cardíaca.

-La onda U es la última onda que se observa en un electrocardiograma en un latido cardíaco. Sigue a la onda T pero generalmente es de más bajo voltaje y conserva su misma dirección, es decir, su polaridad. Se observa en personas normales y es más común verla en las derivaciones precordiales principalmente en V3. Esta onda coincide en el ciclo cardíaco con la fase de excitabilidad supranormal durante la repolarización ventricular que es la fase en donde ocurren la mayoría de las extrasístoles ventriculares. Su polaridad se invierte en la isquemia aguda y en la sobrecarga del ventrículo izquierdo. Su voltaje se aumenta en los pacientes con enfermedad cerebro vascular tipo hemorragia intracraneana, hipercalcemia, hipocalemia y con el uso de medicamentos como la quinidina y epinefrina.

Cuando se observa alguna alteración en alguna onda, segmento, intervalo o complejo de un electrocardiograma, el médico diagnostica la patología cardíaca que presenta el paciente. Nombraremos los diagnósticos más frecuentes, según el electrocardiograma patológico.

Según la frecuencia cardiaca:

-Bradicardia: cuando existen menos de 60 latidos por minutos, se tratará de una bradicardia sinusal cuando las ondas P van seguidas de QRS.

-Taquicardia: cuando existe más de 100 latidos por minuto, en función del complejo QRS se diferencian en: taquicardia supraventricular donde el complejo QRS es estrecho, taquicardia ventricular donde el complejo QRS será ancho. Si las frecuencias son muy altas tenemos la afección de aleteo o flutter auricular que es un tipo de taquicardia supraventricular que se caracteriza por una frecuencia cardiaca regular con 250 a 350 latidos por minuto. Y hablamos de fibrilación cuando los latidos cardiacos son mayores de 350 por minuto.

Según el ritmo:

-Alteraciones del automatismo

Taquicardia sinusal: la frecuencia cardiaca es mayor a 100 latidos por minuto, La mayoría de las veces es fisiológica, en respuesta a situaciones como el ejercicio físico, estrés, miedo y otras emociones. La onda P y el complejo QRS serán normales.

Bradicardia sinusal: la frecuencia cardiaca es menor de 60 latidos por minuto. La onda P se encontrará normal, aunque se puede encontrar en algunas ocasiones levemente alargada. La onda T suele ser alta y simétrica cuando el origen de la bradicardia es vagal.

-Alteraciones de la excitabilidad: el origen de los impulsos no es sinusal sino ectópico. Se puede diferenciar distintos grupos:

Ritmos Rápidos:

A) Extrasístole

Extrasístole auricular: La morfología de la onda P dependerá del origen de la extrasístole. Si es en la parte alta de la aurícula derecha la onda P será normal y positiva en II, III y aVF y el intervalo PR estará acortado. Si el origen es bajo la aurícula derecha la onda P será positiva en aVR y negativa en II, III y aVF. Si el

foco se encuentra la aurícula izquierda la onda P será negativa en I y en todos los casos el complejo QRS no tendrá cambios.

Ritmo del seno coronario: está ubicado en la parte baja del seno, por lo que la despolarización auricular sigue su trayectoria y la onda P no se modifica. El impulso al surgir de una zona más baja, tarda menos en llegar a los ventrículos, esto se traduce en el acortamiento del PR. El complejo QRS no se modifica.

Ritmo nodal: Está situado en la unión auriculoventricular. Se suelen producir por el fenómeno de reentrada. Se caracteriza por presentar una onda P negativa en II, III y aVF y positiva en aVR. El intervalo PR es corto apareciendo unido al complejo QRS.

Extrasístole ventricular: el origen del impulso es ventricular, por lo que aparecen complejos QRS precoces de morfología anormal y duración más prolongada.

B) Taquicardia paroxística

⁽¹⁷⁾ *“Taquicardia paroxística auricular: tiene una morfología similar a las extrasístoles auriculares, pero con mayor frecuencia, entre 150 y 250 latidos por minuto. Las alteraciones de la onda P dependerán del origen del impulso e irá seguida de un complejo QRS normal”.* En algunas ocasiones, la conducción de la aurícula al ventrículo será lenta, por lo tanto, PR será alargado y la onda P aparecerá unida al complejo QRS.

Taquicardia paroxística ventricular: es indicativa de alguna patología grave coma infarto de miocardio o intoxicación medicamentosa. Se produce un complejo QRS ancho. No van precedidos necesariamente de onda P. Las aurículas siguen bajo el control del seno auricular y por lo tanto irán a una frecuencia de 70 a 80 latidos por minuto, lo que queda reflejado con las ondas P.

⁽¹⁷⁾ Vila, C. Electrocardiografía básica. España: Cátedra de Educación médica; 2012.

Los ventrículos se contraerán independientemente a frecuencias altas entre los 150 a 250 latidos por minuto. El segmento ST y la onda T dejan de ser reconocibles a frecuencias muy altas.

C) Flutter o aleteo: Es una arritmia entre los 250 y 400 latidos por minutos, originada por un foco ectópico al que se le suma un fenómeno de reentrada, se trata de arritmias muy graves.

-Flutter auricular: la morfología típica es la de ondas en “sierra” regulares correspondientes a la actividad auricular. Los complejos ventriculares serán normales y su frecuencia dependerá de bloqueo de conducción auriculoventricular.

-Flutter ventricular: es como una taquicardia paroxística ventricular, pero a una frecuencia mayor de 250-400 latidos por minuto. La activación y repolarización son prácticamente indistinguibles.

D) Fibrilación: Se producen cuando las contracciones del musculo cardiaco son ineficaces.

-Fibrilación auricular: son contracciones asincrónicas, irregulares y a una frecuencia alta. Se caracteriza por la ausencia de onda P, constituyen un trazado irregular de forma y duración cambiantes, los complejos ventriculares son normales, aunque irregulares.

-Fibrilación ventricular: es la arritmia más grave, con sinónimo de muerte. Se trata de un ritmo rápido irregular de origen multifocal que produce contracciones aisladas, asincrónicas e ineficaces de los ventrículos. No existirá latido, ni se podrá sentir el pulso periférico.

-Alteraciones de la conducción:

A) Bloqueos: Es la imposibilidad de conducción de un impulso eléctrico.

Bloqueo seno-auricular: Electrográficamente se manifiesta mediante la aparición de un ritmo más inferior para sustituir el fallo. Normalmente el ritmo será de 40 a 60 latidos por minuto.

Bloqueo auriculoventricular: se verá afectado el intervalo PR.

Bloqueo intraventricular: intervienen en la formación del complejo QRS.

B) Aceleración de la conducción: Es el paso rápido del estímulo eléctrico desde las aurículas hacia los ventrículos.

-Síndrome de Lown-Ganong-Levine: El impulso salva el paso por el nodo auriculoventricular. Por esta razón PR estará acortado y el complejo QRS y la onda T serán normales.

-Síndrome de Wolf-Parkinson-White: Solo parte del impulso salva el paso por el nodo auriculoventricular por lo que se produce una activación prematura del ventrículo, mientras que el resto del impulso sigue la vía normal.

-Alteraciones de la onda P: además de las alteraciones en la forma de la onda P, debido a las modificaciones del ritmo cardíaco existen anomalías que se pueden observar mejor en las derivaciones II y VI. En la aurícula derecha la onda P será alta en las derivaciones II, III y aVF, se asocia a enfermos de EPOC, con hipoxia, valvulopatías tricúspides y comunicación interauricular. En la aurícula izquierda la onda P será más alta en la derivación VI, se asocia a patología como la estenosis mitral y cardiopatía hipertensiva.

-Alteraciones del complejo QRS: Se basa en alteraciones de la amplitud, duración y morfología de las ondas que componen el complejo QRS. El crecimiento ventricular se manifiesta fundamentalmente como aumento del voltaje. La onda Q se puede ver afectada como la hipertrofia septal, la hipertrofia del ventrículo derecho o izquierdo, sobrecarga de volumen del ventrículo izquierdo, bloqueo de rama izquierda, EPOC, tromboembolismo pulmonar, etc. Es especialmente importante diferenciar de cuando se trata de un infarto agudo de miocardio ya que es simple de confundirlo.

A) Bloqueos:

El bloqueo de rama es una patología en la que se produce un retraso o una obstrucción en la vía por la que viajan los impulsos eléctricos para que el corazón se pueda contraer. Provocando que al corazón le cueste bombear sangre de

manera eficaz por el organismo. El retraso o la obstrucción se puede producir en la vía que envía impulsos eléctricos a los ventrículos, ya sea del lado izquierdo o derecho. Las causas se pueden clasificar en:

-Bloqueo de rama izquierda: Infarto de miocardio, hipertensión, infección del músculo cardíaco por una bacteria o virus, músculo cardíaco engrosado, endurecido o debilitado.

-Bloqueo de rama derecha: Coágulos sanguíneos en los pulmones, infarto de miocardio, defectos cardiacos congénitos, hipertensión pulmonar, infección del músculo cardíaco por una bacteria o virus.

B) Hipertrofia ventricular:

Los posibles cambios electrocardiográficos cuando un ventrículo esta hipertrofiado son: desviación del eje eléctrico hacia el lado afectado con mayor duración de la despolarización ventricular con un complejo QRS más ancho, mayor potencial de despolarización, alteraciones en la repolarización por la sobrecarga y signos acompañantes como crecimiento auricular del mismo lado y bloqueo de rama del mismo lado.

Se produce un aumento de la masa ventricular secundaria por estar sometido a una sobrecarga. La masa a despolarizar es mayor y por lo tanto existe predominio eléctrico de uno de los ventrículos dependiendo del lado de la hipertrofia. Dicha sobrecarga puede ser de dos tipos: sistólica y diastólica. Los signos que se reflejan en el electrocardiograma en las hipertrofias son consecuencia de: el predominio de un ventrículo sobre otro, lo cual produce un cambio la dirección del eje eléctrico hacia el lado correspondiente por cambio de la posición del corazón se producirá una rotación eléctrica en los planos frontal y precordial.

El aumento de la masa muscular produce en un aumento del voltaje de las ondas que forman el complejo QRS. Aumenta el tiempo que tarda en transmitirse el impulso por el ventrículo hipertrofiado y por lo tanto la anchura del complejo QRS es mayor. Como consecuencia de la sobrecarga el subendocardio se fibrosa

y altera la repolarización manifestándose como una isquemia y lesión del miocardio ventricular. La morfología del segmento ST y de la onda T también se ve afectada por este fenómeno.

- Alteraciones de la repolarización de ST y T: Las alteraciones de ST y T, pueden aparecer en multitud de procesos patológicos con especial papel dentro de los síndromes coronarios agudos dónde guarda relación con el grado de isquemia coronaria, se conocen también como alteraciones de la repolarización porque se suelen afectar en conjunto, aunque realmente lo único que expresa una alteración de este tipo sea la onda T.

Enfermedad coronaria debe ser considerada desde tres situaciones aisladas: isquemia con alteraciones de la onda T, lesión con alteraciones del segmento ST y necrosis con alteraciones del complejo QRS. Además, hay que tener en cuenta que las distintas localizaciones de la afección repercuten de diferente manera en las ondas del electrocardiograma.

A) Isquemia: La activación celular está conservada, pero en la repolarización se produce un retardo.

B) Lesión: desde el punto de vista anatómico y patológico se produce una disminución importante del aporte metabólico, es decir del oxígeno que va hacia el miocardio, se pueden llegar a producir alteraciones de la célula miocárdica. El potencial de acción anómalo al sumarse con el de la zona sana original descenso y ascenso del segmento ST.

C) Necrosis: es el mayor grado de enfermedad coronaria que produce la destrucción de la célula miocárdica, lo cual supone trastornos funcionales irreversibles, secundarios a la pérdida de la membrana celular que impide que se produzca la despolarización. Esta situación es sinónimo de muerte eléctrica. El signo patológico más característico de la necrosis es la alteración de la onda Q con una duración mayor a la normal, mientras mayor es la duración mayor será la necrosis.

Infarto de miocardio: los cambios electrocardiográficos encontrados en el infarto de miocardio van a depender de las zonas de infarto, situación de la zona de necrosis en el espesor de la masa y la localización anatómica del infarto.

Fases del infarto:

Agudo: signos de lesión con elevación del ST.

Tardío o subagudo: los signos aparecen a las horas o días, la aparición de ondas T patológicas, persisten las alteraciones de ST y T tienden a negativizarse.

Tardío estabilizado: la sintomatología aparece en días o semanas, ST se normaliza la onda Q está visible y la onda T negativa.

Antiguo: la onda Q patológica.

- Efectos medicamentosos:

Digitálicos: ⁽¹⁸⁾ *“Se utilizan para tratar la insuficiencia cardíaca congestiva y las alteraciones del ritmo cardíaco. Los digitálicos pueden aumentar el flujo sanguíneo en todo el organismo y reducir la hinchazón en las manos y los tobillos”*. Producen un aumento de la permeabilidad de la membrana celular a los iones, lo que favorece tanto la despolarización como la recuperación ventricular, lo que provoca un acortamiento en el intervalo QT. Su efecto principal es reforzar la contracción, retardar la conducción y regular el ritmo cardíaco. Como consecuencia del uso de digitálicos aparecen una serie de alteraciones electrocardiográficas: onda P con voltaje reducido, intervalo PR prolongado e intervalo QT acortado, modificaciones del segmento ST que aparece deprimido y de forma redondeada.

Antipsicóticos: Algunos medicamentos como clozapina, clorpromazina, haloperidol, risperidona, olanzapina, quetiapina y risperidona, pueden afectar la salud del corazón. Algunos pueden causar daño directo al corazón (miocarditis), mientras que otros pueden causar trastornos eléctricos (arritmias).

⁽¹⁸⁾ Digitálicos, 2021. Recuperado en: <https://www.texasheart.org/heart-health/heart-information-center/topics/digitalicos>. Texas Heart Institute.

Antibióticos: Dos antibióticos destacan por su toxicidad sobre el corazón: la azitromicina y las fluoroquinolonas. La azitromicina puede causar arritmias cardíacas y las fluoroquinolonas, entre ellas la ciprofloxacina y levofloxacina podrían tener el mismo efecto.

Antigripales: los descongestivos para aliviar los síntomas de una gripe contienen pseudoefedrina y fenilefrina, sustancias que pueden elevar la presión arterial.

-Trastornos electrolíticos los principales iones que originan alteraciones electrolíticas son el potasio y el calcio. Las alteraciones en la concentración de potasio producen modificaciones en la despolarización y en la repolarización ventricular y por lo tanto van a producir cambios en el complejo QRS y la onda T. El calcio es responsable de mantener la potencial transmembrana, las alteraciones en su concentración van a repercutir la activación y recuperación ventricular. Esto quedará reflejado en el electrocardiograma en el tiempo de activación ventricular y recuperación ventricular modificando el segmento ST.

Hiperpotasemia: el potasio se encuentra en cantidades mayores a las normales en la sangre, las ondas T se encuentran altas y simétricas en derivaciones precordiales además el intervalo QT está cortado respecto a lo que correspondería para la frecuencia cardíaca.

Hipopotasemia: el potasio en menores cantidades en sangre, condiciona que la repolarización se produzca más lenta, en consecuencia, la onda T es de base ancha y aplastada. El segmento ST se encuentra deprimido y el intervalo QT aparece más ancho de lo normal.

Hipercalcemia: el calcio se encuentra en mayores cantidades en sangre, se acorta la fase de meseta de la repolarización ventricular esto motiva acortamiento de los intervalos ST y QT.

Hipocalcemia: el calcio se encuentra en menores cantidades en sangre, se produce un alargamiento de la fase de meseta del potencial de acción con alargamiento del segmento ST y del intervalo QT.

CAPÍTULO II:

DISEÑO METODOLÓGICO

Tipo de estudio

-Cuantitativo: Este estudio usa la recolección de datos para probar hipótesis con base en la medición numérica y el análisis estadístico estableciendo patrones de comportamiento.

-Descriptivo: Este estudio se centra en detallar las características laborales, profesionales del personal de enfermería sobre electrocardiografía del servicio analizado.

-Transversal: Se analizan datos e información sobre un grupo específico, en un tiempo y lugar determinado, siendo estudiado el servicio de Unidad de Terapia Intensiva del Hospital El Carmen de Mendoza, durante el segundo semestre del año 2021.

Área de estudio

El estudio se realizó durante el segundo semestre del año 2021 en la Unidad de Terapia Intensiva del Hospital El Carmen, ubicado en la calle Joaquín V. González 245, Godoy Cruz, Mendoza.

Universo y muestra

El universo está compuesto por un total de 40 profesionales de enfermería del servicio de Unidad de Terapia Intensiva de Hospital El Carmen de Mendoza. A causa del escaso número de personal estudiado, no se toma muestra, sino que se trabajara con el total del universo.

Unidad de análisis

Los 40 profesionales de enfermería de UTI

Criterios de Inclusión y Exclusión

Criterios de Inclusión: Se incluyen en el estudio al personal de enfermería de los tres turnos (turno mañana, turno tarde, turno noche) del servicio de Unidad de Terapia Intensiva.

Criterios de Exclusión: Se excluye al personal de enfermería que no pertenece al servicio de Unidad de Terapia Intensiva.

Aspectos Éticos –Legales

Se pidió autorización de forma verbal a Jefa de Enfermería de Unidad de Terapia Intensiva del Hospital El Carmen.

El test encuesta propuesto será respondido de forma anónima.

Técnicas e Instrumentos de Recolección de Datos

Método: Se utilizó una encuesta realizada a 40 profesionales de enfermería del servicio de Unidad de Terapia Intensiva

Instrumento: Se utilizó fue un cuestionario con preguntas cerradas y de opciones múltiples para así obtener la información más precisa y exacta posible.

Operacionalización de las Variables

Cuadro N°1. Variable: “Características del personal”

Características laborales y profesionales del personal de enfermería en estudio.

Variable	Dimensión	Indicador	Escala
Características del personal	Características laborales y profesionales	Tiempo de antigüedad laboral en la institución	<1 año 1 – 5 años 5-10 años >10 años
		Tiempo ejerciendo la profesión de enfermería	<1 año 1 – 5 años 5-10 años >10 años
		Nivel de formación profesional	Enf. Profesional Enf. Universitario Lic. En Enfermería
		Curso o especialidad en terapia intensiva	Si No

Cuadro N°2. Variable: “Nivel de conocimiento sobre electrocardiograma”

Conocimiento teórico y práctico de electrocardiograma, del personal de enfermería

Variable	Dimensión	Indicador	Escala
Nivel de conocimiento sobre electrocardiograma	Conocimiento teórico y práctico de electrocardiograma	Autoconcepción de conocimiento de electrocardiograma	Muy bueno Bueno Regular Escaso
		Conocimiento práctico sobre electrocardiograma	Si No
		Conocimiento teórico sobre electrocardiograma	Si No
		Conocimiento sobre patologías cardiológicas	Si No Escaso

Cuadro N°3. Variable: “Nivel de capacitación en el personal de enfermería sobre electrocardiograma”

Nivel de formación y capacitación del personal de enfermería sobre electrocardiograma.

Variable	Dimensión	Indicador	Escala
Nivel de capacitación en el personal de enfermería sobre electrocardiograma	Capacitación de enfermería sobre electrocardiograma	Realización de curso previo sobre electrocardiograma	Si No
		Curso de forma particular	Si No
		Curso de capacitación laboral	Si No
		Disposición a seguir capacitaciones	Si No

**ANÁLISIS,
PROCESAMIENTO
Y
PRESENTACIÓN DE DATOS**

Tabla N°1

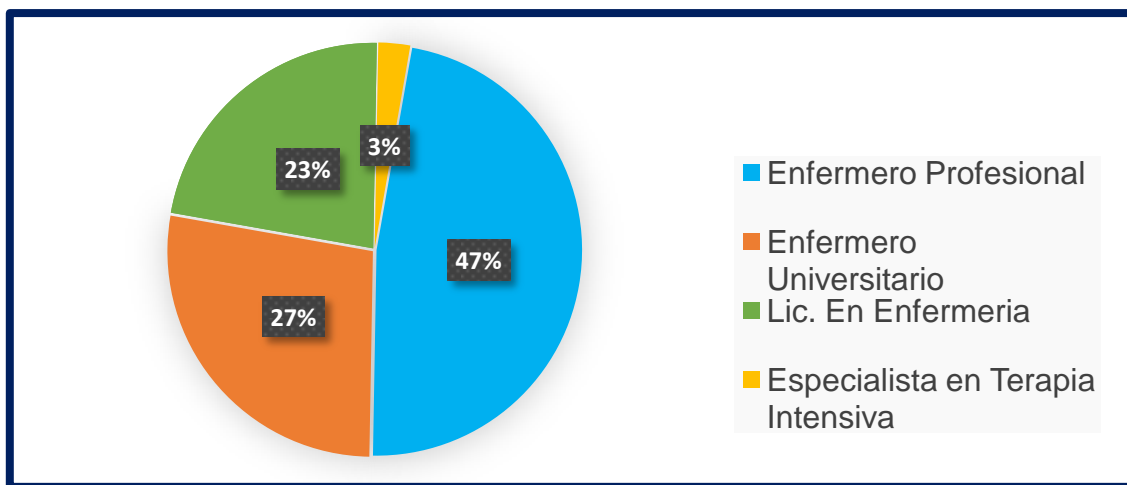
Nivel de formación profesional

Hospital El Carmen, Unidad de Terapia Intensiva, Noviembre 2021.

Formación	Frecuencia Absoluta	Frecuencia Relativa	Porcentaje
Enf. Profesional	19	0,475	47%
Enf. Universitario	11	0,275	27%
Licenciado en Enfermería	9	0,225	23%
Esp. Terapia Intensiva	1	0,025	3%
Total	40	1	100%

Fuente: Encuesta de las autoras, Mendoza 2021.

Gráfico N° 1



Comentario: Del universo analizado, el 47% corresponde a formación de Enfermería profesional, el 27% con formación universitaria, el 23% con formación en licenciatura en Enfermería y solo el 3% instruido en especialización de terapia intensiva.

Tabla N°2

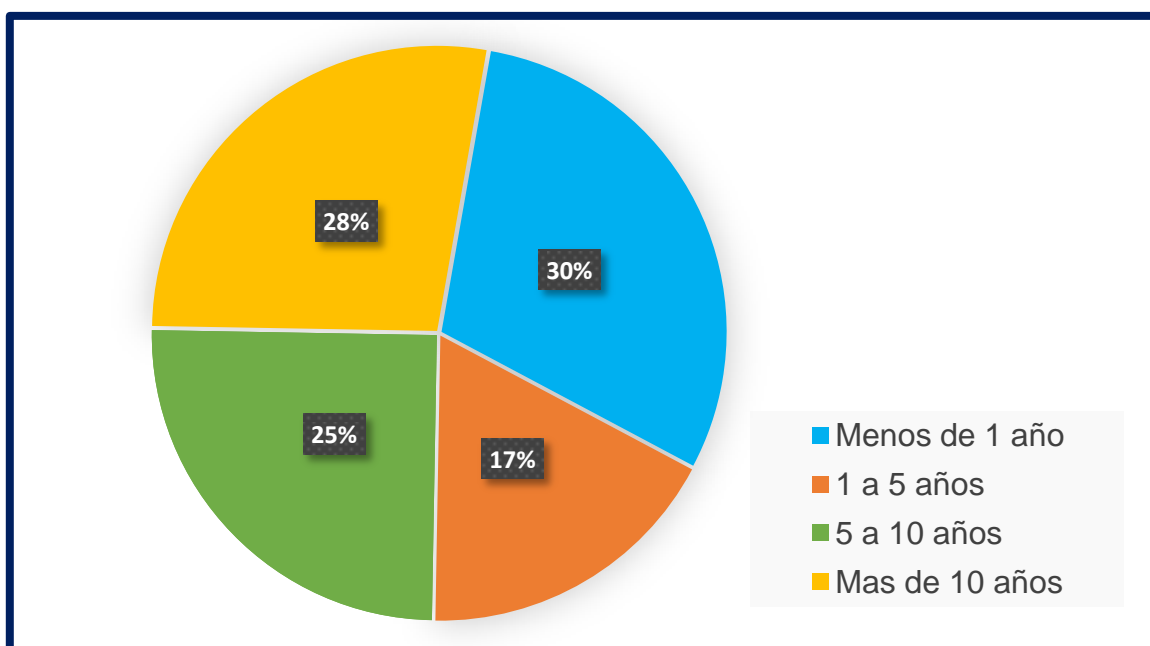
Tiempo ejerciendo la profesión de Enfermería

Hospital El Carmen, Unidad de Terapia Intensiva, Noviembre 2021.

Tiempo	Frecuencia Absoluta	Frecuencia Relativa	Porcentaje
Menos de 1 año	12	0,3	30%
1 a 5 años	7	0,175	17%
5 a 10 años	10	0,25	25%
Mas de 10 años	11	0,275	28%
Total	40	1	100%

Fuente: Encuesta de las autoras, Mendoza 2021.

Gráfico N° 2



Comentario: De los individuos entrevistados, el 30% corresponde a entrevistados que ejercen hace menos de 1 año, el 17% con ejercicio profesional de 1 a 5 años, el 25% ejerce de 5 a 10 años y el 28% con ejercicio de más de 10 años.

Tabla N°3

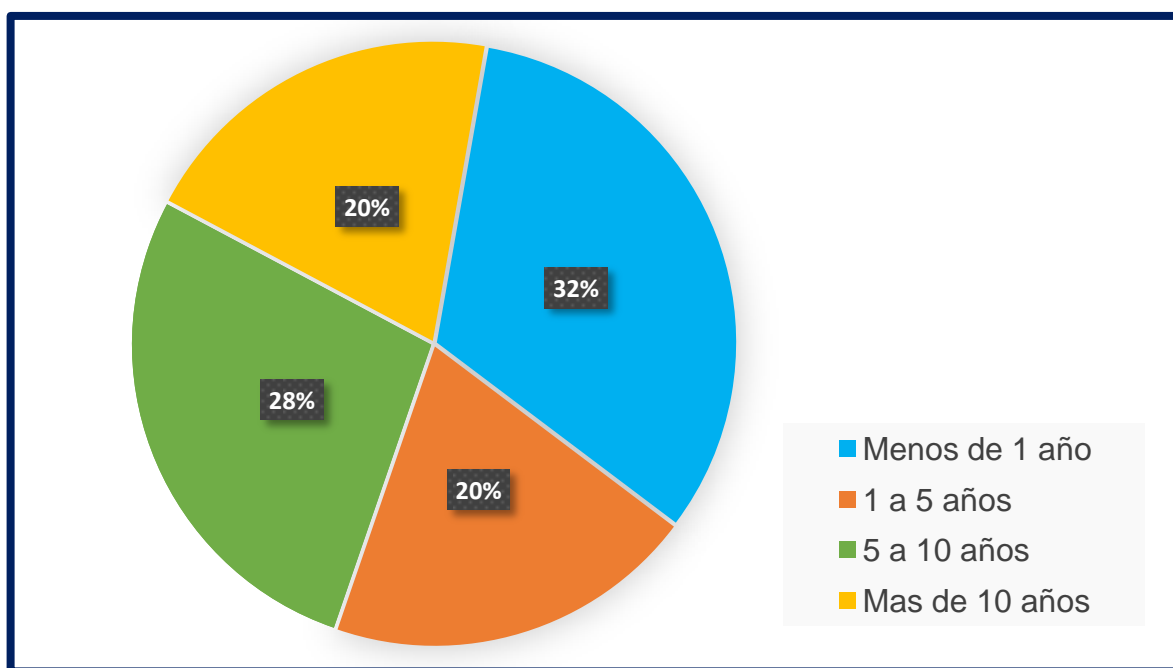
Antigüedad laboral en el Hospital El Carmen

Hospital El Carmen, Unidad de Terapia Intensiva, Noviembre 2021.

Tiempo	Frecuencia Absoluta	Frecuencia Relativa	Porcentaje
Menos de 1 año	13	0,325	32%
1 a 5 años	8	0,2	20%
5 a 10 años	11	0,275	28%
Mas de 10 años	8	0,2	20%
Total	40	1	100%

Fuente: Encuesta de las autoras, Mendoza 2021.

Gráfico N°3



Comentario: De los individuos entrevistados, el 30% corresponde a una antigüedad laboral de menos de 1 año, el 17% con antigüedad de 1 a 5 años, el 25% con antigüedad de 5 a 10 años y el 28% con antigüedad de más de 10 años.

Tabla N°4

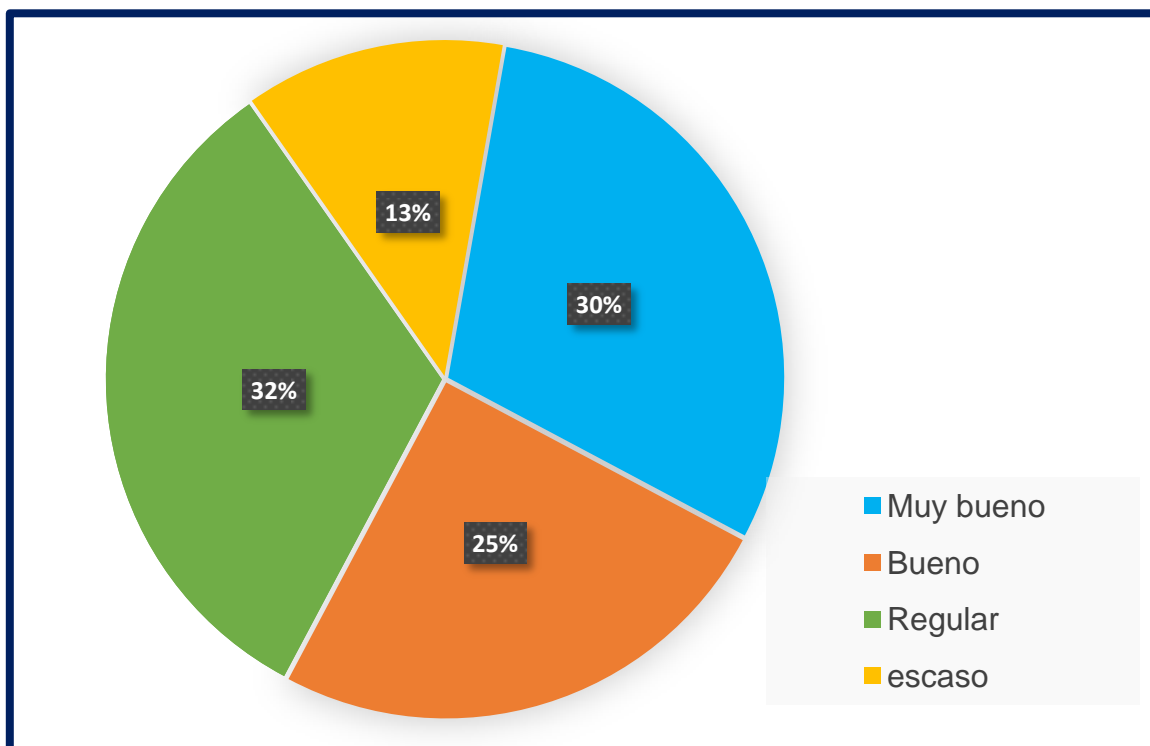
Opinión personal de autoconocimiento de ECG

Hospital El Carmen, Unidad de Terapia Intensiva, Noviembre 2021.

Opinión	Frecuencia Absoluta	Frecuencia Relativa	Porcentaje
Muy Bueno	12	0,3	30%
Bueno	10	0,25	25%
Regular	13	0,325	32%
Escaso	5	0,125	13%
Total	40	1	100%

Fuente: Encuesta de las autoras, Mendoza 2021.

Gráfico N°4



Comentario: De los individuos entrevistados, el 30% opina su conocimiento de ECG es muy bueno, el 25% opina que su conocimiento es bueno, el 32% asimila que es regular y el 13% opina que su conocimiento sobre ECG es escaso.

Tabla N°5

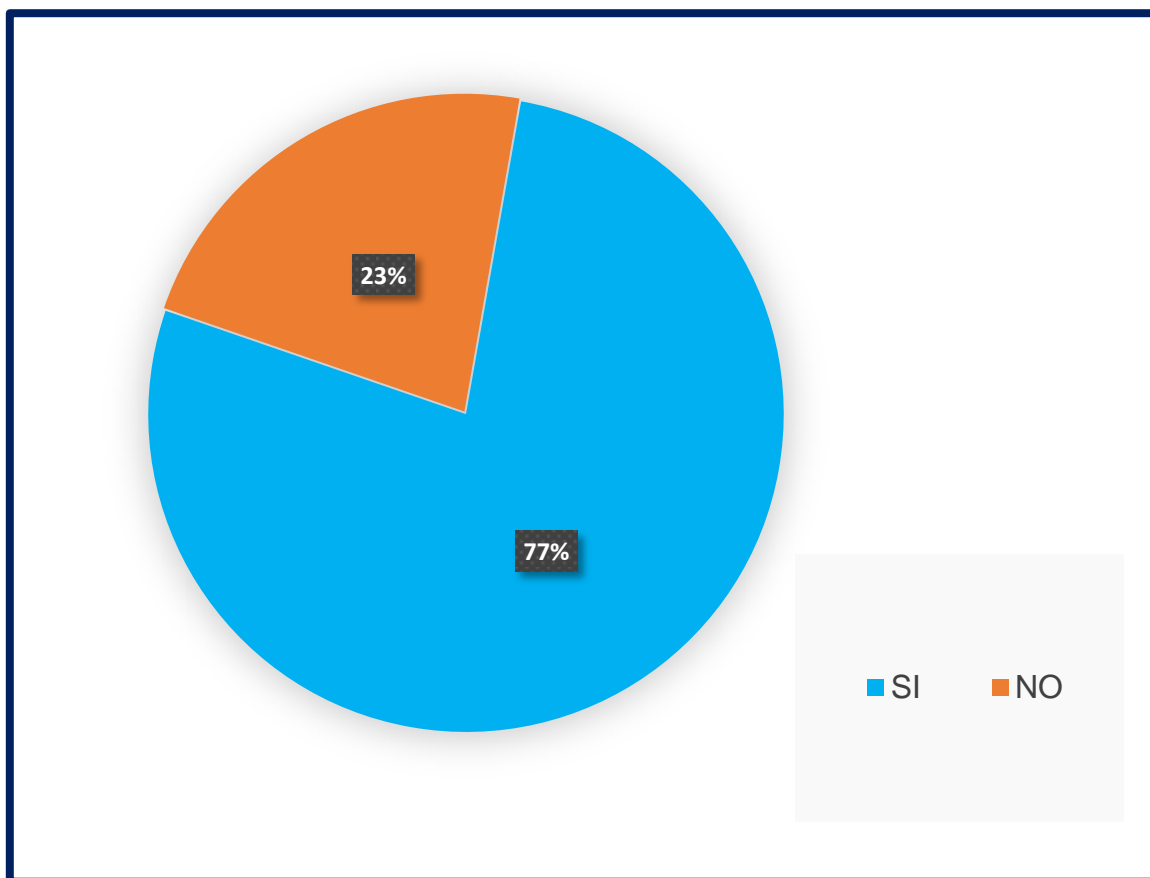
Conocimiento teórico de ECG

Hospital El Carmen, Unidad de Terapia Intensiva, Noviembre 2021.

Opinión	Frecuencia Absoluta	Frecuencia Relativa	Porcentaje
SI	31	0,775	77%
NO	9	0,225	23%
Total	40	1	100%

Fuente: Encuesta de las autoras, Mendoza 2021.

Gráfico N°5



Comentario: De los individuos entrevistados, el 77% del total opina que si posee conocimiento teórico y el 23% demuestra que no posee conocimiento teórico de ECG.

Tabla N°6

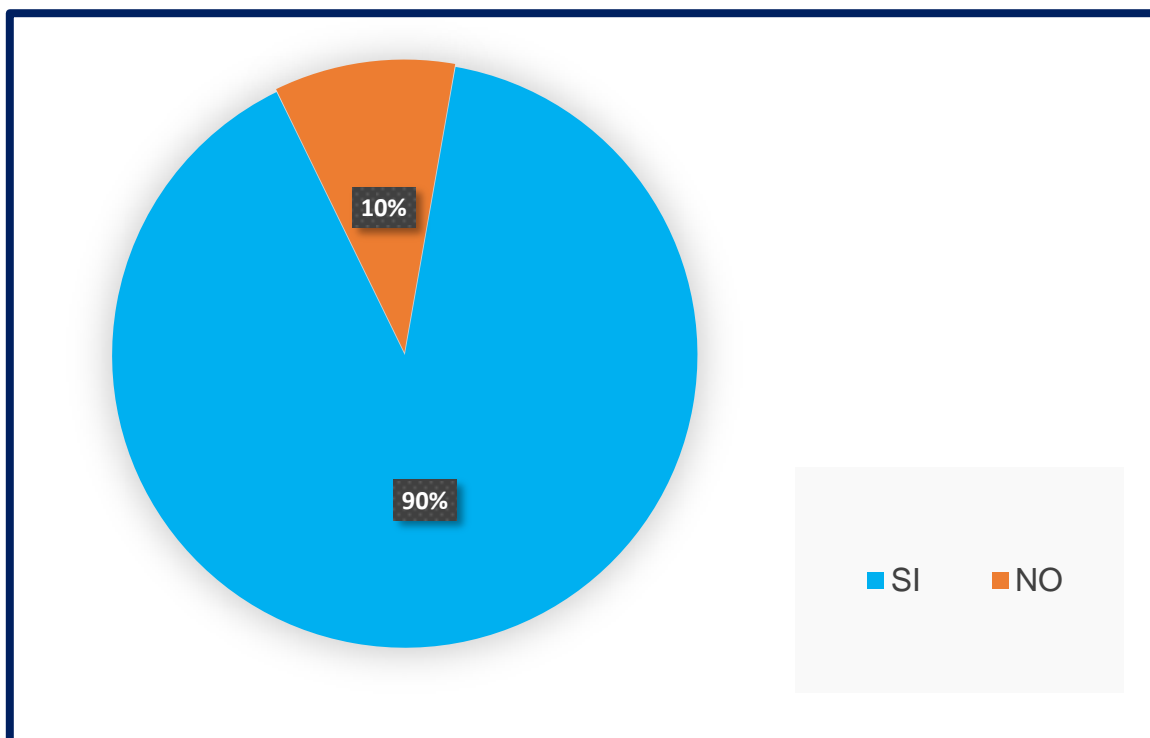
Conocimiento práctico de ECG

Hospital El Carmen, Unidad de Terapia Intensiva, Noviembre 2021.

Opinión	Frecuencia Absoluta	Frecuencia Relativa	Porcentaje
SI	36	0,9	90%
NO	4	0,1	10%
Total	40	1	100%

Fuente: Encuesta de las autoras, Mendoza 2021.

Gráfico N°6



Comentario: De los individuos entrevistados, el 90% del total opina que si posee conocimiento práctico y el 10% demuestra en la encuesta que no posee conocimiento práctico de ECG.

Tabla N°7

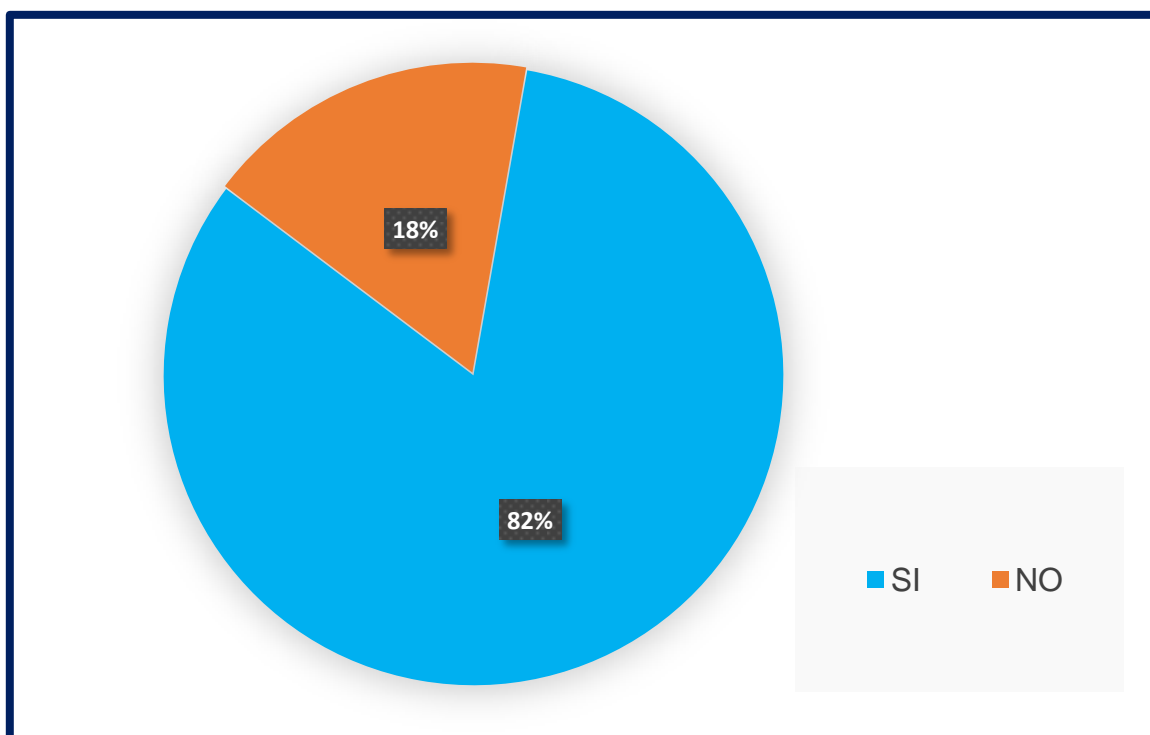
Conocimiento de cuando realizar de ECG

Hospital El Carmen, Unidad de Terapia Intensiva, Noviembre 2021.

Opinión	Frecuencia Absoluta	Frecuencia Relativa	Porcentaje
SI	33	0,825	82%
NO	7	0,175	18%
Total	40	1	100%

Fuente: Encuesta de las autoras, Mendoza 2021.

Gráfico N°7



Comentario: De los individuos entrevistados, el 82% del total opina que si posee conocimiento de cuál es el momento para realizar el ECG y el 18% demuestra en el grafico que desconoce cuándo realizar el ECG.

Tabla N°8

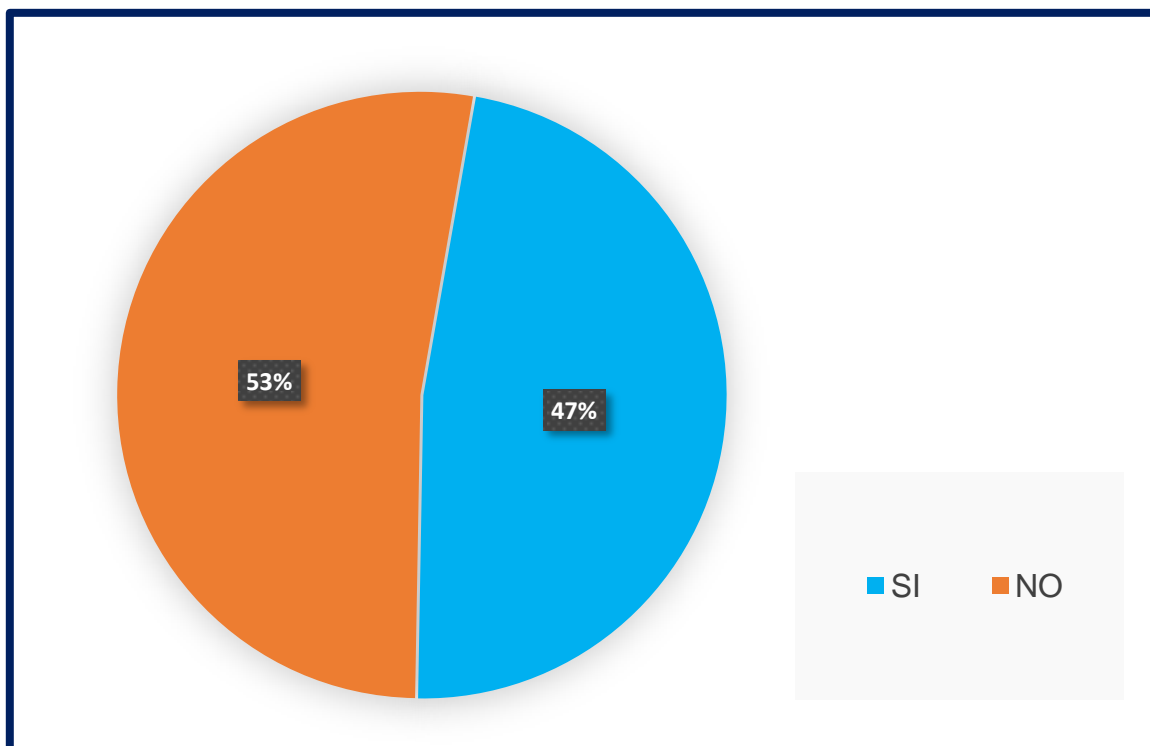
Algún curso previo de ECG

Hospital El Carmen, Unidad de Terapia Intensiva, Noviembre 2021.

Opini3n	Frecuencia Absoluta	Frecuencia Relativa	Porcentaje
SI	19	0,475	47%
NO	21	0,525	53%
Total	40	1	100%

Fuente: Encuesta de las autoras, Mendoza 2021.

Gráfico N°8



Comentario: De los individuos entrevistados, el 47% del presenta que si posee un curso previo de ECG y el 53% presenta que no ha realizado ningún curso.

Tabla N°9

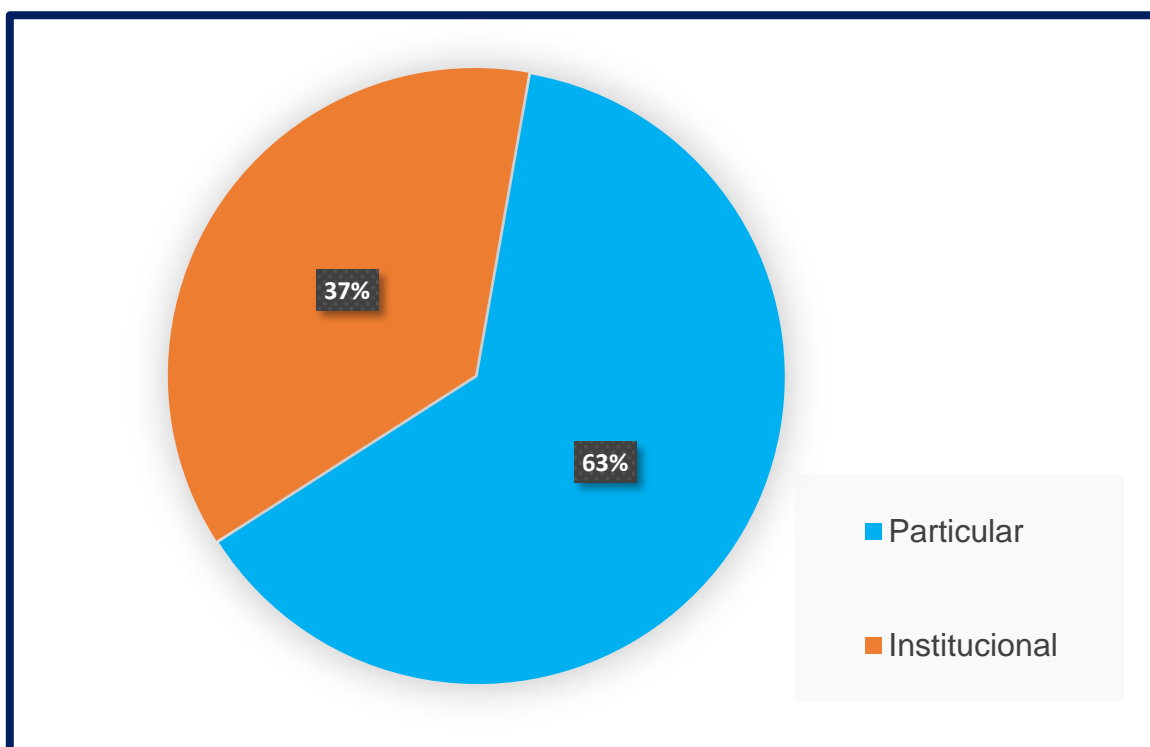
Curso de ECG particular o brindado por la institución

Hospital El Carmen, Unidad de Terapia Intensiva, Noviembre 2021.

Opinión	Frecuencia Absoluta	Frecuencia Relativa	Porcentaje
Particular	12	0,63	63%
Institucional	7	0,37	37%
Total	19	1	100%

Fuente: Encuesta de las autoras, Mendoza 2021.

Gráfico N°9



Comentario: En este gráfico se representa solo 19 personas que han respondido que SI a la pregunta anterior N°8. De los individuos entrevistados, el 63% opina que realizó un curso particular y el 37% demuestra que realizó algún curso de ECG en la institución.

Tabla N°10

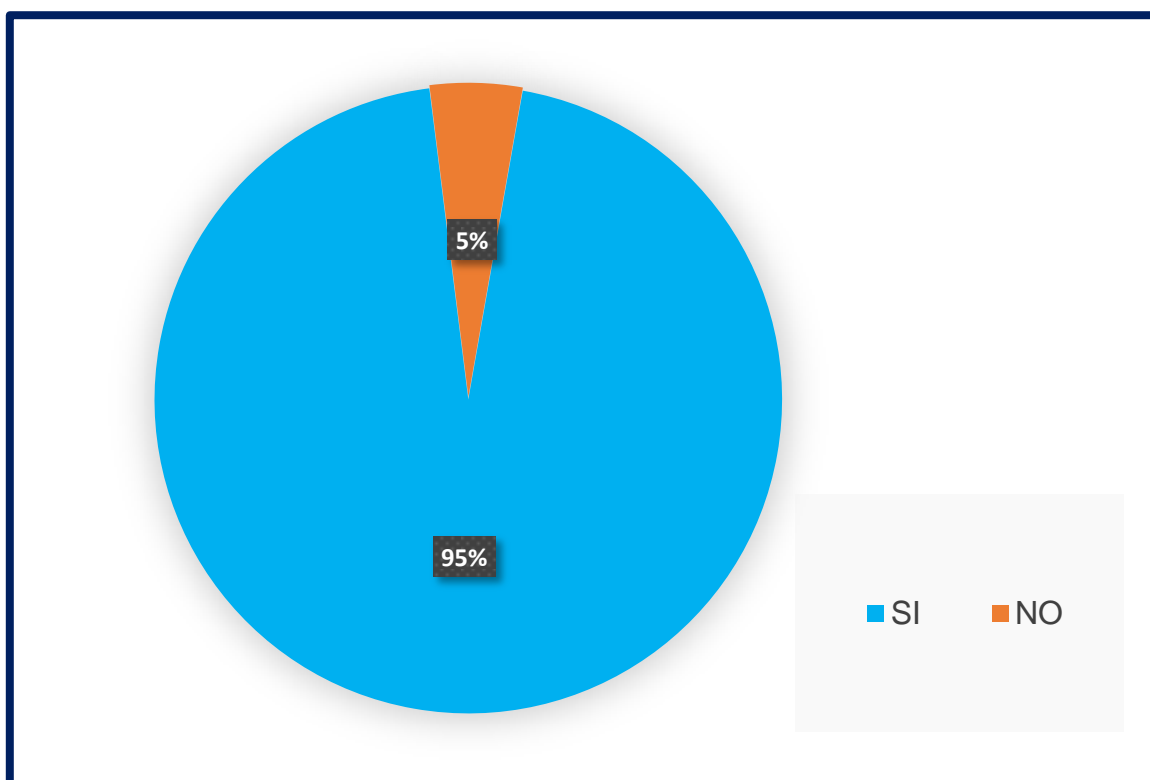
Interesado en realizar un curso de ECG

Hospital El Carmen, Unidad de Terapia Intensiva, Noviembre 2021.

Opinión	Frecuencia Absoluta	Frecuencia Relativa	Porcentaje
SI	20	0,95	95%
NO	1	0,05	5%
Total	21	1	100%

Fuente: Encuesta de las autoras, Mendoza 2021.

Gráfico N°10



Comentario: En este gráfico se representa solo 21 personas que han respondido que NO a la pregunta n°8; de los individuos entrevistados, el 93% exclama que le interesa realizar un curso de ECG y el 7% demuestra que no le interesa realizar un curso de ECG.

Tabla N°11

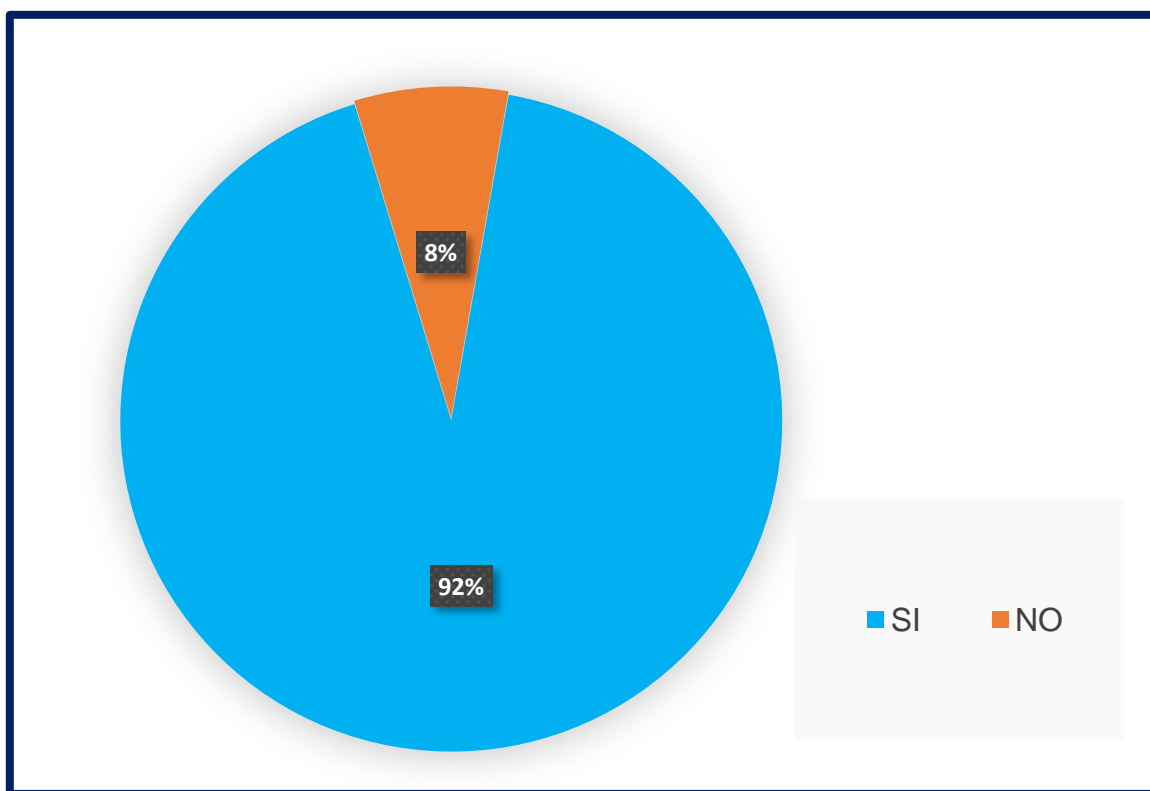
Conocimiento de un ECG normal

Hospital El Carmen, Unidad de Terapia Intensiva, Noviembre 2021.

Opinión	Frecuencia Absoluta	Frecuencia Relativa	Porcentaje
SI	37	0,925	92%
NO	3	0,075	8%
Total	40	1	100%

Fuente: Encuesta de las autoras, Mendoza 2021.

Gráfico N°11



Comentario: De los individuos entrevistados, el 92% puede interpretar un ECG normal y el 8% demuestra que no logra identificar un ECG normal.

Tabla N°12

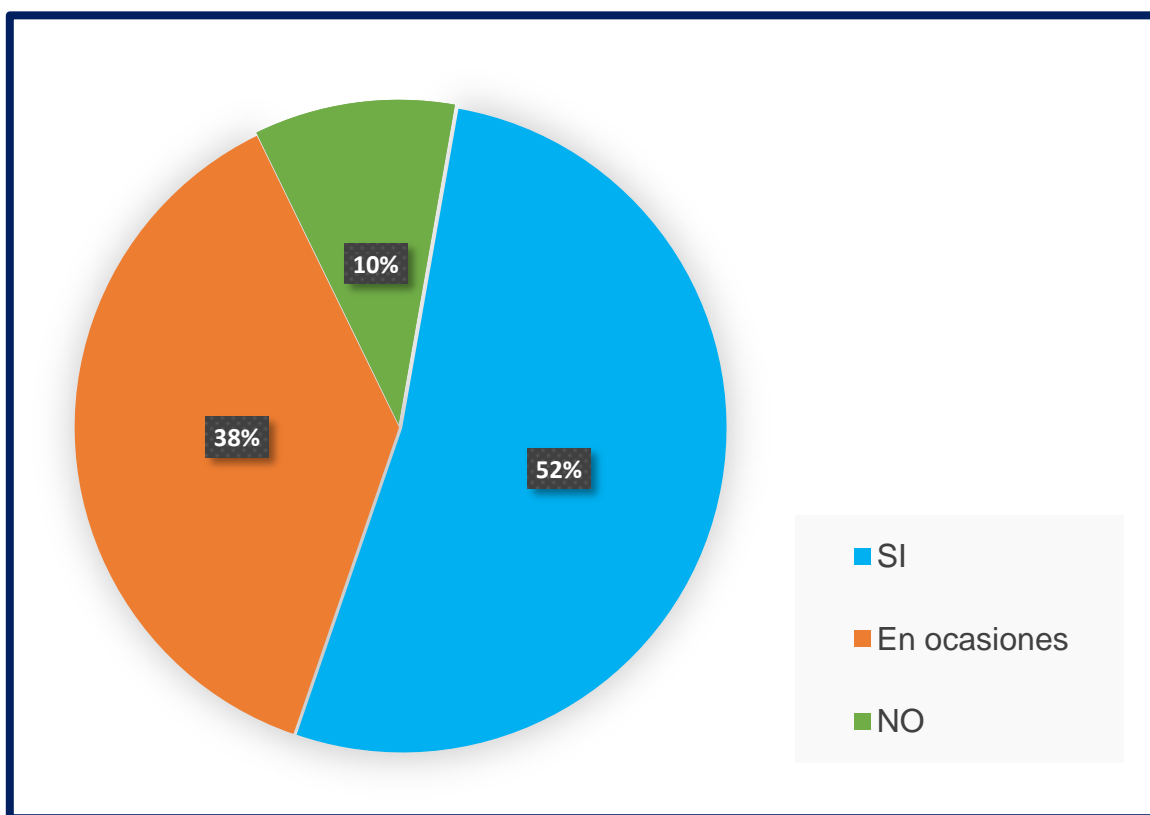
Conocimiento de ECG patológico de uno con trazado normal

Hospital El Carmen, Unidad de Terapia Intensiva, Noviembre 2021.

Opinión	Frecuencia Absoluta	Frecuencia Relativa	Porcentaje
SI	21	0,525	52%
En ocasiones	15	0,375	38%
NO	4	0,1	10%
Total	40	1	100%

Fuente: Encuesta de las autoras, Mendoza 2021.

Gráfico N°12



Comentario: De los individuos entrevistados, el 52% sabe diferenciar un ECG normal de uno patológico, el 38% opina que en ocasiones logra identificarlo y el 10% demuestra que no logra diferenciar un ECG normal de uno patológico.

Tabla N°13

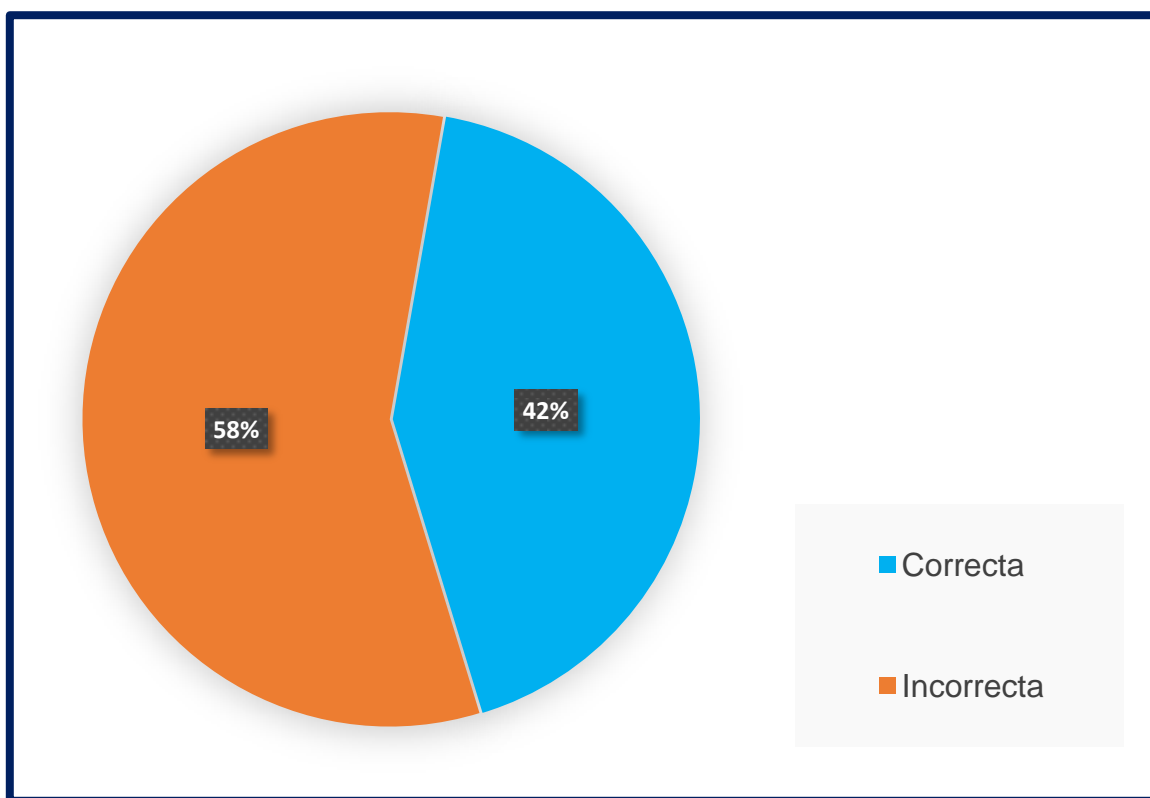
Respuesta sobre patología presentada

Hospital El Carmen, Unidad de Terapia Intensiva, Noviembre 2021.

Opinión	Frecuencia Absoluta	Frecuencia Relativa	Porcentaje
Correcta	17	0,425	42%
Incorrecta	23	0,575	58%
Total	40	1	100%

Fuente: Encuesta de las autoras, Mendoza 2021.

Gráfico N°13



Comentario: De los individuos entrevistados, el 58% respondió de manera incorrecta la pregunta, y el 42% demostró saber la respuesta correcta.

Tabla N°14

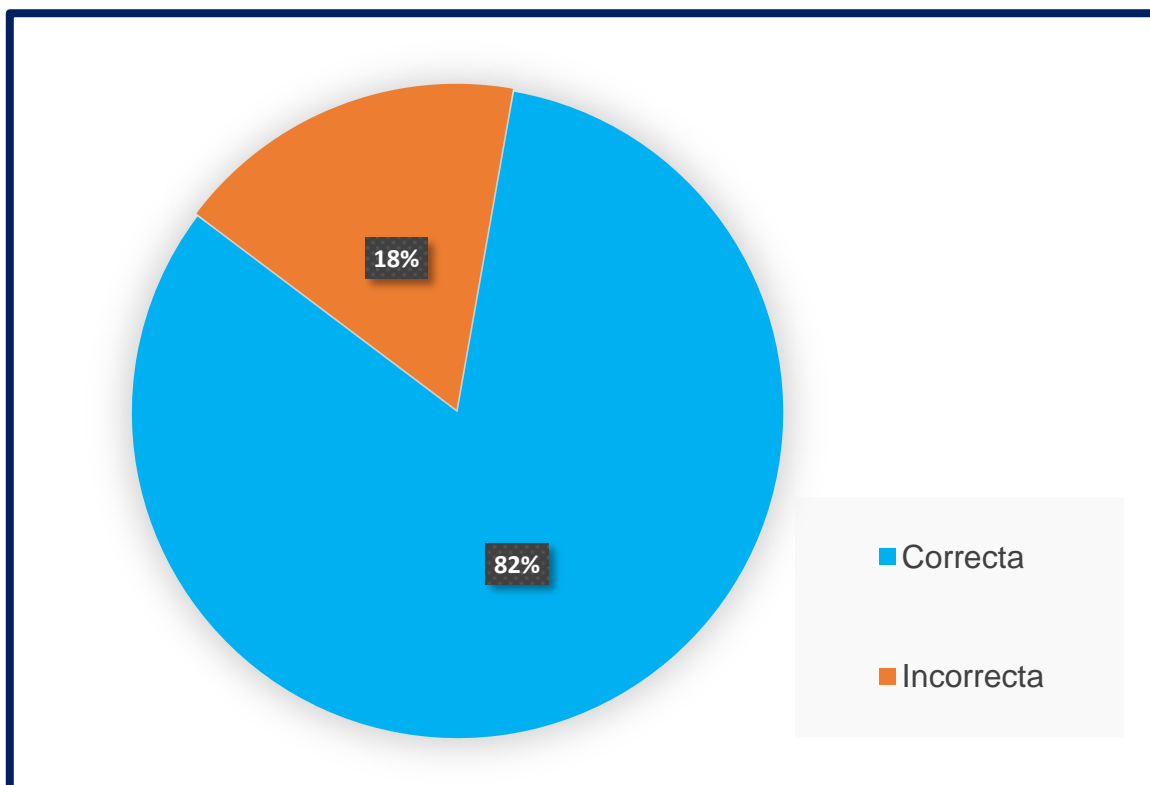
Respuesta sobre patología presentada

Hospital El Carmen, Unidad de Terapia Intensiva, Noviembre 2021.

Opini3n	Frecuencia Absoluta	Frecuencia Relativa	Porcentaje
Correcta	33	0,825	82%
Incorrecta	7	0,175	18%
Total	40	1	100%

Fuente: Encuesta de las autoras, Mendoza 2021.

Gráfico N°14



Comentario: De los individuos entrevistados, el 18% respondi3 de manera incorrecta la pregunta, y el 82% demostr3 saber la respuesta correcta.

Tabla N°15

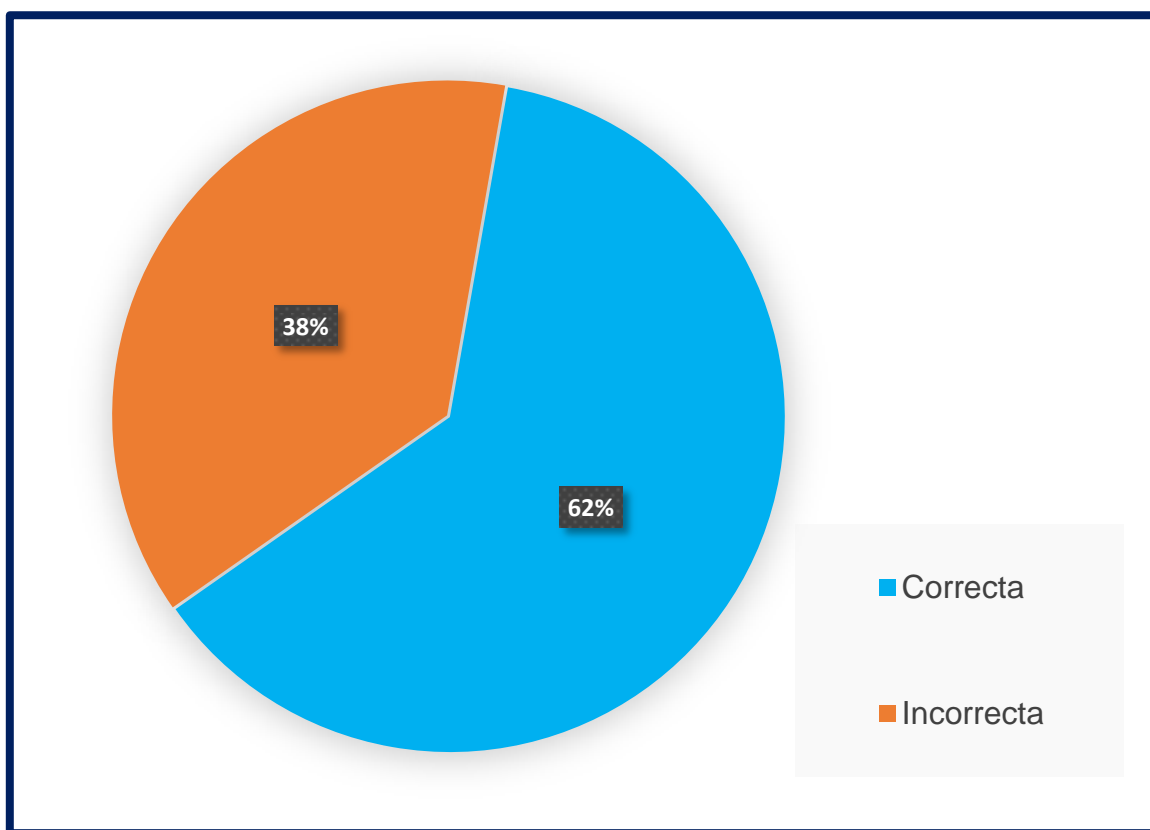
Respuesta sobre patología presentada

Hospital El Carmen, Unidad de Terapia Intensiva, Noviembre 2021.

Opinión	Frecuencia Absoluta	Frecuencia Relativa	Porcentaje
Correcta	25	0,625	62%
Incorrecta	15	0,375	38%
Total	40	1	100%

Fuente: Encuesta de las autoras, Mendoza 2021.

Gráfico N°15



Comentario: De los individuos entrevistados, el 38% respondió de manera incorrecta la pregunta, y el 62% demostró saber la respuesta correcta.

Tabla N°16

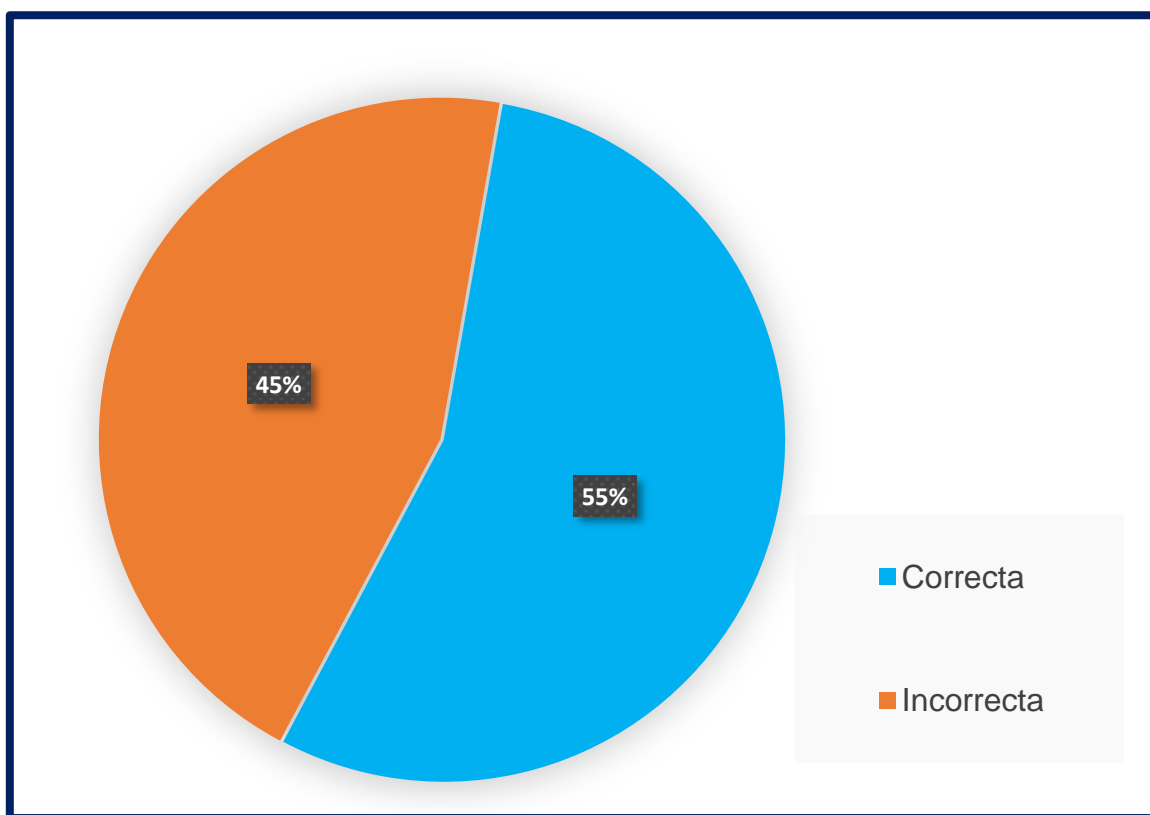
Respuesta sobre patología presentada

Hospital El Carmen, Unidad de Terapia Intensiva, Noviembre 2021.

Opinión	Frecuencia Absoluta	Frecuencia Relativa	Porcentaje
Correcta	22	0,55	55%
Incorrecta	18	0,45	45%
Total	40	1	100%

Fuente: Encuesta de las autoras, Mendoza 2021.

Gráfico N°16



Comentario: De los individuos entrevistados, el 45% respondió de manera incorrecta la pregunta, y el 55% demostró saber la respuesta correcta.

Tabla N°17

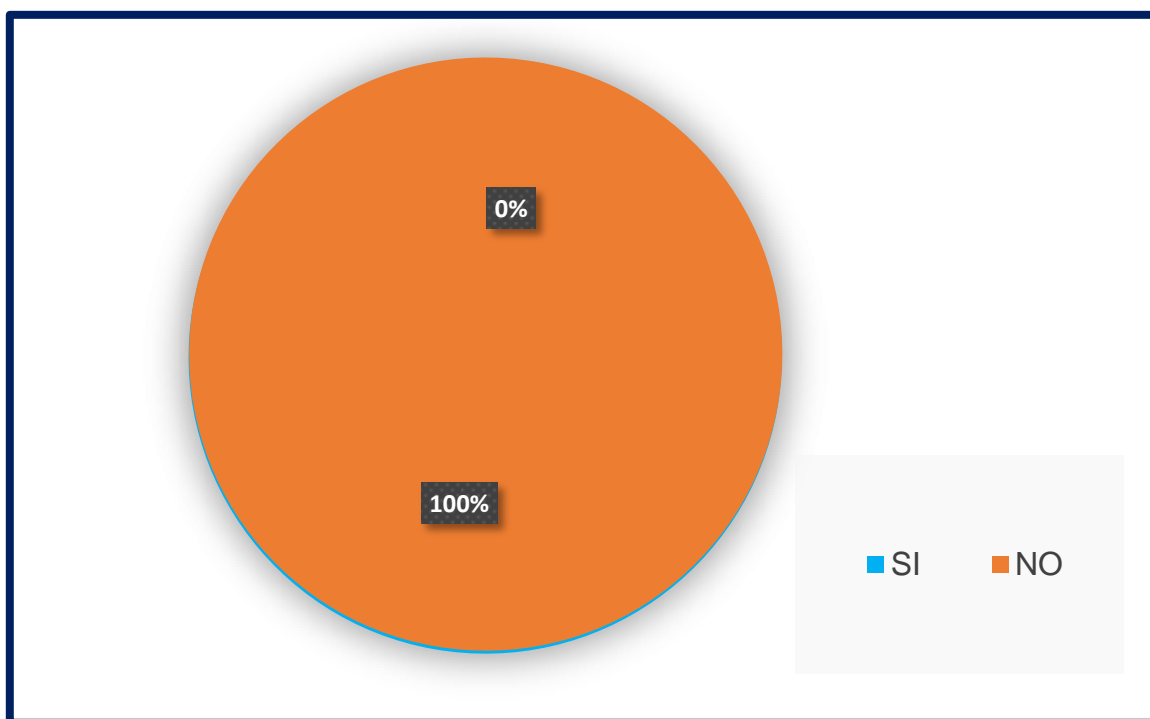
Opinión de que la institución en la que trabaja, capacite a los enfermeros

Hospital El Carmen, Unidad de Terapia Intensiva, Noviembre 2021.

Opinión	Frecuencia Absoluta	Frecuencia Relativa	Porcentaje
SI	40	1	100%
NO	0	0	0%
Total	40	1	100%

Fuente: Encuesta de las autoras, Mendoza 2021.

Gráfico N°17



Comentario: El 100% opino en la pregunta final que le gustaría que la institución en las que se desempeñan, capacite en el tema de electrocardiograma a los enfermeros.

CAPÍTULO III:

RESULTADOS, DISCUSIÓN Y PROPUESTAS

RESULTADOS

Mediante el estudio de investigación realizado, se obtuvo la siguiente información:

- ✓ La autopercepción que tiene el personal de enfermería sobre el saber de los conocimientos sobre electrocardiograma son los siguientes: un 30% dijo tener un muy buen conocimiento sobre ECG, un 25% dijo tener un buen conocimiento, un 32% dijo tiene un regular conocimiento y un 13% dijo tener escaso conocimiento.
- ✓ Un 77% del personal de enfermería tiene el conocimiento teórico sobre electrocardiograma, un 23% refiere no tenerlo.
- ✓ Un 77% del personal de enfermería tiene el conocimiento práctico sobre electrocardiograma, un 23% refiere no tenerlo.
- ✓ El 82% del personal de enfermería conoce cuando debe realizar un electrocardiograma según los signos y síntomas que presente un paciente, un 18% no lo sabe.
- ✓ El 47% del personal de enfermería ha realizado un curso previo sobre electrocardiografía, el 53% no ha realizado nunca un curso.
- ✓ Del personal de enfermería que, si ha realizado un curso sobre electrocardiografía, un 37% lo hizo porque el curso fue brindado por la institución en que trabaja y un 63% realizo el curso de manera particular.
- ✓ Del personal de enfermería que no ha realizado un curso sobre electrocardiografía, un 95% está interesado en realizar un curso y un 5% no está interesado en realizarlo.
- ✓ Un 92% del personal de enfermería refiere tener conocimiento sobre las características de un electrocardiograma normal y un 8% refiere no tenerlo.
- ✓ Un 52% del personal de enfermería refiere poder diferenciar un trazado de electrocardiograma patológico de a uno con trazado normal, un 38% refiere en ocasiones poder diferenciarlo y un 10% refiere no poder hacerlo.
- ✓ Un 100% del personal de enfermería entrevistado está de acuerdo en que la institución en que trabaja los capacite respecto a la electrocardiografía.

INTERPRETACIÓN DE RESULTADOS

A través del estudio de investigación realizado al personal de enfermería de la unidad de terapia intensiva del Hospital De Carmen, pudimos recolectar diferentes datos e información acerca de los conocimientos que poseen sobre la electrocardiografía. Además de conocer los factores laborales y personales, pudimos obtener los siguientes resultados:

- ✓ Un gran porcentaje del personal de enfermería entrevistado, manifestó tener un regular conocimiento sobre la electrocardiografía, sin embargo, un 73% refirió tener el conocimiento teórico y práctico del mismo, conociendo cuando se debe realizar un electrocardiograma teniendo en cuenta los signos y síntomas que presente un paciente.
- ✓ Se vio reflejado en el estudio que un 47% del personal de enfermería, ha realizado curso sobre electrocardiografía, del cual un 53% no lo ha hecho. Según los datos obtenidos, se ve reflejado la poca y escasa formación del personal sobre este tema.
- ✓ Del personal que, si ha realizado curso sobre electrocardiografía, en su gran mayoría tuvo que realizarlo de manera particular, ya que la institución en que trabajan no realiza la capacitación.
- ✓ Se vio reflejado en el estudio, según lo referido por el personal que, un 52% si puede diferenciar un trazado patológico con un trazado normal de electrocardiograma y un 38% en ocasiones puede hacerlo, sin embargo, al proponer en la encuesta la identificación de patologías presentadas para que pudieran identificarlas, se demostró que la identificación de trazados patológicos es dificultosa por el personal.
- ✓ Un 100% del personal de enfermería entrevistado, opina y está de acuerdo que se incentive la formación y capacitación sobre la electrocardiografía dentro de la institución en que trabajan, y el 95% del total del personal está interesado en realizar el curso si el hospital llegase a brindarlo.

PROPUESTAS DE MEJORAS

Consecuentemente a partir de los resultados que expresaron las encuestas realizadas, las propuestas que proponemos son:

- Capacitar al personal sobre Electrocardiografía: debido a que la mayoría del personal está dando sus primeros pasos en el servicio las capacitaciones serían un gran proyecto para lograr que el servicio sea competente en el tema. Es de suma importancia que cada enfermero sepa desenvolverse y enfrentar si una situación cardiológica surge en un paciente, prevenir y detectar de inmediato alguna situación alarmante equivale a salvarle la vida a un paciente.
- Establecer evaluaciones continuas: esta propuesta no implica permanente que se va a estar evaluando al personal constantemente, sino que se formaran grupos en las que se crearán casos en las que el enfermero deberá responder que es lo que haría en esa situación. Esta propuesta no ayudará a observar cuáles son las deficiencias y las fortalezas del equipo.

APÉNDICE Y ANEXOS

Cuestionario

Conocimientos sobre electrocardiografía en el personal de Enfermería del Servicio de UTI del Hospital El Carmen

Somos estudiantes de la Licenciatura en Enfermería de la Facultad de Ciencias Médicas de la Universidad Nacional de Cuyo. El siguiente cuestionario tiene como finalidad analizar y exponer los conocimientos de electrocardiografía del personal de Enfermería del Servicio de UTI.

Marque con una cruz:

*Obligatorio

1. Nivel de formación profesional que posee:

- Enfermero/a profesional.
- Enfermero/a Universitario/a.
- Licenciado/a en enfermería.
- Licenciado/a en enfermería Especialista en CCI.

2. Tiempo ejerciendo la profesión de enfermería:

- A. Menos de 1 año.
- B. 1 a 5 años.
- C. 5 a 10 años.
- D. Más de 10 años.

3. Antigüedad laborar en el Hospital El Carmen:

- A. Menos de 1 año.
- B. 1 a 5 años.
- C. 5 a 10 años.
- D. Más de 10 años.

4. ¿Cómo considera que es su conocimiento en electrocardiograma?

- Muy bueno.
- Bueno.
- Regular.
- Escaso.

5. ¿Conoce el procedimiento teórico de un electrocardiograma?

- Sí.
- No.

6. ¿Conoce el procedimiento práctico de un electrocardiograma?

- Sí.
- No.

7. ¿Sabe en qué situación realizar un electrocardiograma?

- Sí.
- No.
- En ocasiones.

8. ¿Ha realizado un curso sobre electrocardiograma?

- Sí
- No

9. Si su respuesta fue sí... ¿Fue de manera particular o fue un curso brindado por la institución en que trabaja?

- A. Particular.
- B. Institución de trabajo.

10. Si su respuesta fue no... ¿Está usted interesado en realizar un curso sobre electrocardiograma?

- Sí.
- No.

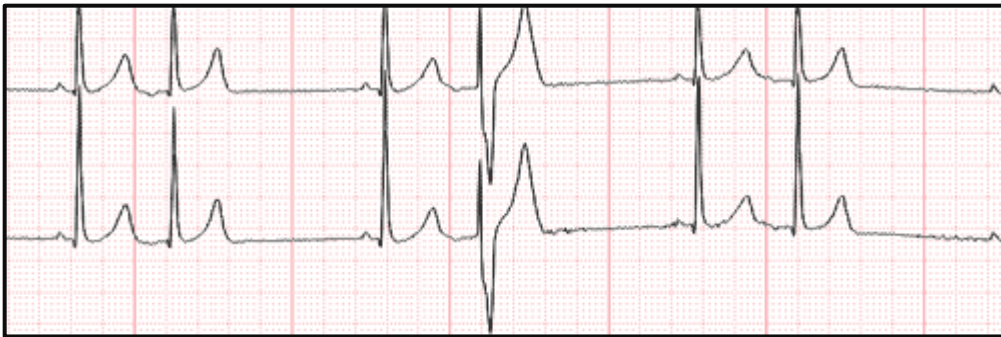
11. ¿Conoce las características de un electrocardiograma normal?

- Sí.
- No.

12. ¿Puede diferenciar un electrocardiograma patológico con uno de trazado normal?

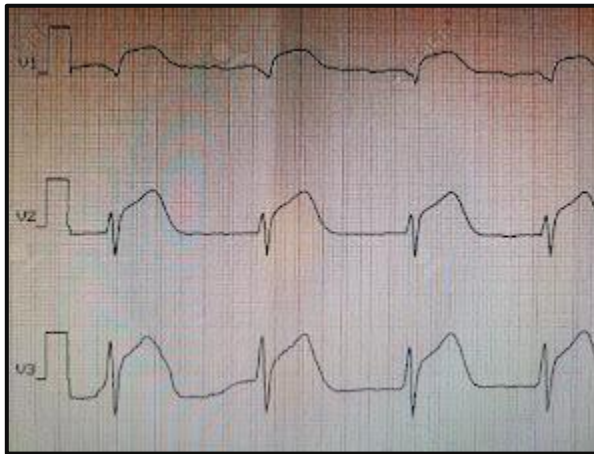- Sí.
- No.
- En ocasiones.

13. En el siguiente trazado ¿Qué patología puede observar?



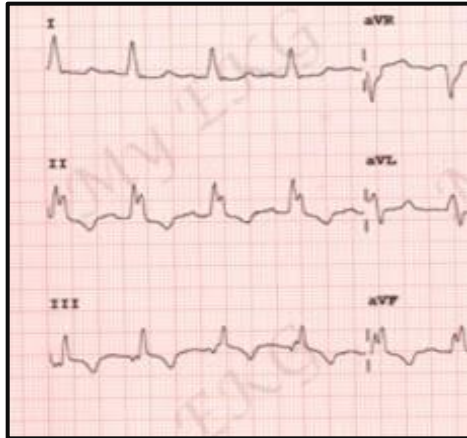
- Fibrilación Auricular.
- Bloqueo de rama izquierda.
- Infarto agudo de miocardio.

14. En el siguiente trazado ¿Qué patología puede observar?



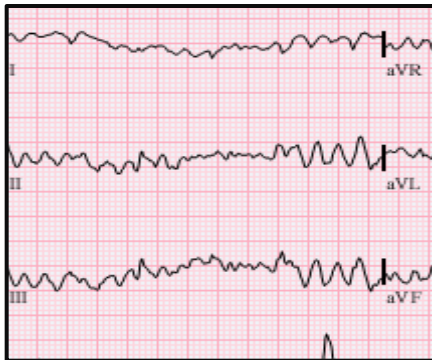- Fibrilación ventricular.
- Infarto agudo con elevación del ST.
- Arritmia.

15. En el siguiente trazado ¿Qué patología puede observar?



- Bloqueo de rama izquierda.
- Infarto agudo con elevación del ST.
- Fibrilación auricular.

16. En el siguiente trazado ¿Qué patología puede observar?



- Taquicardia ventricular.
- Fibrilación ventricular.
- Bloqueo de rama izquierda.

17. ¿Le gustaría que en la institución que usted trabaja se realicen capacitaciones sobre electrocardiograma?

- Sí.
- NO.

TABLA MATRIZ

N°	P1	P2	P3	P4	P5	P6	P7	P8	P9	P10	P11	P12	P13	P14	P15	P16	P17
1	EU	C	C	MB	SI	SI	SI	SI	A		SI	SI	✓	✓	✓	✓	SI
2	EP	A	A	R	NO	SI	SI	NO		SI	SI	EO	✗	✓	✗	✗	SI
3	LC	D	D	MB	SI	SI	SI	SI	A		SI	SI	✓	✓	✓	✓	SI
4	EU	C	C	Bu	SI	SI	SI	SI	B		SI	SI	✓	✓	✓	✗	SI
5	EP	A	A	R	NO	SI	SI	NO		SI	SI	EO	✗	✗	✗	✗	SI
6	EU	D	D	MB	SI	SI	SI	SI	A		SI	SI	✓	✓	✓	✓	SI
7	EP	B	B	Bu	SI	SI	SI	NO		SI	SI	SI	✗	✓	✗	✗	SI
8	LC	D	D	MB	SI	SI	SI	SI	A		SI	SI	✓	✓	✓	✓	SI
9	EP	B	A	R	SI	SI	SI	NO		SI	SI	EO	✗	✓	✗	✗	SI
10	EU	C	C	MB	SI	SI	SI	SI	A		SI	SI	✓	✓	✓	✓	SI
11	EP	A	A	E	NO	NO	NO	NO		SI	NO	NO	✗	✗	✗	✗	SI
12	LC	D	C	Bu	SI	SI	SI	SI	B		SI	SI	✓	✓	✓	✗	SI
13	EU	B	B	Bu	SI	SI	SI	NO		SI	SI	EO	✗	✓	✗	✓	SI
14	EP	A	A	E	NO	NO	NO	NO		SI	NO	NO	✗	✗	✗	✗	SI
15	EU	C	C	MB	SI	SI	SI	SI	B		SI	SI	✗	✓	✓	✓	SI
16	EU	C	B	Bu	SI	SI	SI	NO		SI	SI	SI	✗	✓	✗	✗	SI
17	LEC	D	D	MB	SI	SI	SI	SI	A		SI	SI	✓	✓	✓	✓	SI
18	EP	A	A	R	SI	SI	SI	NO		SI	SI	EO	✗	✓	✓	✓	SI
19	EP	A	A	R	SI	SI	SI	NO		SI	SI	EO	✗	✓	✗	✗	SI
20	LC	D	C	Bu	SI	SI	SI	SI	B		SI	SI	✓	✓	✓	✓	SI
21	EP	A	A	R	SI	SI	SI	NO		SI	SI	EO	✗	✓	✓	✗	SI
22	EU	B	B	R	SI	SI	NO	NO		SI	SI	EO	✗	✓	✗	✓	SI
23	EP	C	B	R	NO	SI	SI	NO		SI	SI	EO	✗	✓	✗	✗	SI
24	LC	D	D	MB	SI	SI	SI	SI	B		SI	SI	✓	✓	✓	✓	SI
25	EP	A	A	R	SI	SI	SI	NO		NO	SI	EO	✗	✓	✓	✓	SI
26	EP	A	A	E	NO	SI	NO	NO		SI	SI	EO	✗	✗	✗	✗	SI
27	LC	D	C	Bu	SI	SI	SI	SI	A		SI	SI	✓	✓	✓	✓	SI

28	EU	A	A	R	NO	SI	NO	NO		SI	SI	EO	✗	✗	✗	✗	SI
29	EP	C	C	Bu	SI	SI	SI	SI	B		SI	SI	✓	✓	✓	✗	SI
30	LC	D	D	MB	SI	SI	SI	SI	A		SI	SI	✓	✓	✓	✓	SI
31	EP	B	B	R	SI	SI	SI	NO		SI	SI	EO	✗	✓	✓	✓	SI
32	EU	B	B	R	SI	SI	SI	NO		SI	SI	EO	✗	✓	✓	✓	SI
33	EP	A	A	E	NO	NO	NO	NO		SI	SI	NO	✗	✗	✗	✗	SI
34	LC	D	D	MB	SI	SI	SI	SI	A		SI	SI	✓	✓	✓	✓	SI
35	EP	B	B	R	SI	SI	SI	NO		SI	SI	EO	✗	✓	✓	✓	SI
36	EU	C	C	Bu	SI	SI	SI	SI	A		SI	SI	✓	✓	✓	✗	SI
37	EP	A	A	E	NO	NO	NO	NO		SI	NO	NO	✗	✗	✗	✗	SI
38	LC	D	D	MB	SI	SI	SI	SI	A		SI	SI	✓	✓	✓	✓	SI
39	EP	C	C	MB	SI	SI	SI	SI	A		SI	SI	✓	✓	✓	✓	SI
40	EP	C	C	Bu	SI	SI	SI	SI	B		SI	SI	✗	✓	✓	✓	SI

Referencias:

*Los cuadros en blanco son preguntas sin respuesta.

-EP= Enfermero Profesional

-A= opción A

-EU= Enfermero Universitario

-B= opción B

-LE= Licenciado en Enfermería

-C= opción C

-LEC= Lic. en Enfermería Esp. en CCI

-D= opción D

-MB= Muy bueno

-SI= Si

-✓= Resp. Correcta

-Bu= Bueno

-NO= No

-✗= Resp. Incorrecta

-R= Regular

-EO= En ocasiones

-E= Escaso

BIBLIOGRAFÍA GENERAL

- Enfermería en cuidados críticos [Apuntes de cátedra]. 5to año Licenciatura en Enfermería 2021. Universidad Nacional de Cuyo, Facultad de ciencias médicas.
- Moore, Keith L. Dailey, Arthur F., Agur, Anne M. R. Moore. (2013) Anatomía con orientación clínica. 7ª edición. Editorial: Ovid Technologies.
- Abuin. G., Barceló. A., Cichero. F. (2010). *El ABC del corazón*. Editorial TTRES.
- Drake, R. L., Vogl, W., & Mitchell, A. M. (2018). *Gray. Anatomía Básica*. Editorial Elsevier.
- Camus, B. J. M., & Fischer, E. C. CAPÍTULO III APARATO CARDIOVASCULAR.
- SUPERIOR, C. Y. E. (2011). Músculo cardíaco: el corazón como bomba y la función de las válvulas cardíacas.
- Corazón humano. Recuperado el 1 de febrero de 2022 de <https://www.actuamed.com.mx/informacion-pacientes/corazon-humano>
- Duque, M., Vesga, B. Electrocardiografía. Colombia: Sociedad Colombiana de Cardiología y Cirugía; 2008.
- Duque, M., Medina, E., Uribe, W. Electrocardiografía y arritmias. Colombia: Revista Iberoamericana de aritmología; 2010.
- Aspectos esenciales de electrocardiografía: Derivaciones. Septiembre 14, 2021. Recuperado de: <https://maltesccn.com/courses/electrocardiografiabasica/lessons/derivaciones>. Maltés, centro de capacitación nacional.
- Disfunción sinusal: Cuándo, a quién y por qué. Febrero 06, 2015. Recuperado en: <https://secardiologia.es/blog/5942-disfuncion-sinusal-cuando-a-quien-y-por-que>. Sociedad Española de Cardiología.
- Vila, C. Electrocardiografía básica. España: Cátedra de Educación médica; 2012.
- Digitálicos, 2021. Recuperado en: <https://www.texasheart.org/heart-health/heart-information-center/topics/digitalicos>. Texas Heart Institute.

- Grupo impulsor del Aula de Habilidades y Procedimientos Diagnósticos y Terapéuticos. Electrocardiografía Básica.

-Generalidades. (2019) Recuperado de <https://www.fmed.uba.ar/sites/default/files/2019-04/Coraz%C3%B3n%20-%20Generalidades.pdf>

-Como leer un ECG. 2021, 10 de octubre. Recuperado de <https://www.my-ekg.com>

-Aristizabal, J., Marin, J., Velásquez, J, Medina, L. Electrocardiografía Básica. Colombia: Electrofisiólogos grupo CES; 2008.