

UNCUYO
UNIVERSIDAD
NACIONAL DE CUYO

FO
FACULTAD DE
ODONTOLOGÍA

CANINOS RETENIDOS. DIAGNÓSTICO, PREVENCIÓN Y ALTERNATIVAS DE TRATAMIENTO.

CARRERA DE ESPECIALIZACIÓN EN ORTODONCIA Y ORTOPEDIA DENTOFACIAL.

DIRECTORA: Od. Esp. Beatriz Esquembre.

DIRECTORA DE TESINA: Od. Esp. Carolina García.

ALUMNA: Od. Cecilia Victoria Suarez.

AÑO 2025.

ÍNDICE

	Página
CAPÍTULO I	
I.1 Resumen	4
I.2 Introducción	5
I.3 Objetivos	6
I.3.a Objetivos Generales	6
I.3.b Objetivos Específicos	6
I.4 Hipótesis	6
I.5 Planteo del problema	6
CAPÍTULO II	
Marco teórico	8
II. Conceptos básicos	8
II.1 Incidencia	8
II.2 Prevalencia	8
II.3 Etiología	9
II.4 Diagnóstico	13
II.4.a Evaluación clínica	13
II.4.b Historia familiar	13
II.4.c Inspección visual	13
II.4.d Palpación.....	13
II.4.e Estudios 2D	13
II.4.f Estudios 3D	22
II.5 Tratamiento de caninos retenidos	28
II.5.a Controles periódicos	28
II.5.b Tratamiento interceptivo	29

II.5.c Tratamiento Ortodóncico-Quirúrgico	31
II.5.d Extracciones	36
II.5.e Complicaciones	36
II.5.f Métodos para manejo ortodóncico de caninos retenidos	38
CAPÍTULO III	
III.1.a Materiales y métodos	43
III.1.b Tipo de estudio	43
III.1.c Selección y tamaño de la muestra	43
III.1.d Métodos de recolección de la información	43
III.1.e Plan de análisis estadístico	43
III.1.f Variables	43
III.1.g Resultados	43
CAPÍTULO IV	
IV.1 Conclusiones	51
BIBLIOGRAFÍA	52

RESUMEN

El tratamiento de caninos maxilares retenidos demanda un enfoque atento y preciso, considerando la evaluación de los factores que influyen en el diagnóstico de estos casos para garantizar resultados exitosos y evitar posibles complicaciones. La planificación y ejecuciones cuidadosas son claves para abordar de manera efectiva esta condición ortodóntica, asegurando la correcta erupción y posición de caninos retenidos dentro de la arcada dental.

El presente trabajo tiene como objetivo determinar los factores para la caracterización diagnóstica de caninos superiores retenidos; se estableció la frecuencia de caninos superiores retenidos, mediante una revisión de la literatura de artículos científicos publicados en los últimos años y luego se ejecutó la revisión y comparación de los datos con la estadística realizada tomando los casos de pacientes que acudieron a la especialidad.

El diagnóstico y tratamiento de las piezas retenidas se hace necesario con el fin de evitar complicaciones posteriores que comprometan la integridad del arco dental. Para tal fin se plantea un trabajo multidisciplinario que abarque desde la evaluación temprana de la pieza hasta que ésta se encuentre en perfecta alineación en el arco, utilizando los servicios de ortodoncia y cirugía. La tracción ortodóntica posterior a la exposición quirúrgica puede ser única o proponerse como la primera parte de un tratamiento más complejo de acuerdo con las necesidades de cada paciente (1).

CAPÍTULO I

INTRODUCCIÓN

Después de los terceros molares, los caninos son las piezas dentales que presentan mayor número de alteraciones en su erupción, quedando retenidos dentro del hueso. La retención, inclusión o impactación son utilizadas para definir a las piezas dentarias intraóseas que presentan incapacidad para emerger en una posición adecuada en la cavidad bucal después de un tiempo prudente dentro de su cronología de erupción.

Los caninos maxilares y mandibulares tienen un papel funcional y estético importante en los pacientes. Las causas de impactación pueden ser locales o generales, siendo más frecuentes las locales, entre las cuales se pueden encontrar alteraciones bioquímicas en el germen dentario, traumatismos, discordancia dentomaxilar o incluso pérdida prematura de piezas temporales. El canino maxilar presenta mayor dificultad para la erupción debido a su posición oclusal, ya que es el área más profunda de desarrollo, siendo esta la razón más frecuente para su inclusión, retención o impactación, presentando una incidencia entre 0,2 al 3,6%. La incidencia de impactación es de 1 en 100, sin embargo, este rango es mayor en pacientes que buscan tratamientos ortodónticos llegando hasta el 23,5%. Las retenciones palatinas (85%) suelen estar asociadas con alteraciones del trayecto y son más prevalentes que las vestibulares (15%) que están asociadas a problemas de espacio (2).

El tratamiento de los caninos maxilares retenidos, incluidos o impactados es desafiante desde una perspectiva diagnóstica y terapéutica para los clínicos. Los métodos bidimensionales tradicionales como la ortopantomografía, radiografías oclusales o las radiografías periapicales con técnicas de localización han sido utilizados como métodos diagnósticos hasta hace unos años, sin embargo, hoy en día es utilizada una nueva tecnología tridimensional, como lo es la Tomografía Computarizada de Haz Cónico (Cone Beam) que emite una menor cantidad de radiación ionizante que la Tomografía Computarizada Multicorte (médica) para mejorar el diagnóstico, plan de tratamiento quirúrgico y pronóstico de los caninos retenidos (3).

Entre las secuelas asociadas a esta alteración podemos encontrar la anquilosis del canino, formación de quistes, infecciones, exorizalisis de piezas adyacentes, entre otras (4).

Palabras clave: caninos retenidos, maloclusión, retención, impactación.

OBJETIVOS

1. Objetivos Generales

- Determinar los factores para la caracterización diagnóstica de caninos superiores retenidos mediante una revisión de la literatura para el desarrollo de un plan de tratamiento adecuado a cada caso clínico.
- Mostrar las herramientas para realizar un diagnóstico temprano de los casos y prevenir complicaciones futuras en los tratamientos.

2. Objetivos Específicos

- Establecer la frecuencia de caninos superiores retenidos en los pacientes que acudieron a la Especialidad de Ortodoncia de la UNCuyo.
- Identificar las características diagnósticas de caninos superiores retenidos que puedan ser tratados ortodónticamente.
- Describir los factores a considerar para un tratamiento quirúrgico de caninos superiores retenidos.

HIPÓTESIS

Se plantean las siguientes hipótesis:

- H 1: Los caninos superiores presentan mayor prevalencia de retención que los inferiores.
- H 2: Los caninos superiores presentan mayor índice de retención palatina que vestibular.
- H 3: La prevalencia de caninos retenidos se presenta más en mujeres que en hombres.
- H 4: La retención de caninos se ve influenciada por el biotipo del paciente y la clase dentaria.

PLANTEO DEL PROBLEMA

La formación del canino comienza a los 4 meses de vida intrauterina continuando su formación postnatalmente en la dentición decidua. La corona del canino permanente se termina de formar a los 6 o 7 años de edad (5).

Los caninos son considerados dientes claves en la oclusión; estéticamente juegan un papel importante, dan armonía al arco anterior, influencia en el desarrollo de los arcos, línea de la sonrisa y surco nasogeniano. El canino por la longitud y grosor de su raíz, genera una eminencia ósea, la cual da soporte al labio superior. Por su posición influyen directamente en la sonrisa.

El canino superior es el segundo diente en frecuencia que más queda retenido, por lo que su tratamiento depende de varios factores como posición del canino retenido en relación a los dientes adyacentes, angulación, distancia que el diente debe ser movido, presencia de dilaceración radicular, anquilosis o reabsorciones.

La detección temprana de los caninos impactados influye en la complejidad y el costo del tratamiento, así como de la estética y la función. Por esta razón se recomienda que los pacientes sean examinados entre los 8 y 9 años de edad, cuando se puede realizar un examen radiológico y morfológico de la trayectoria de erupción de los caninos, así se provee información suficiente para el correcto diagnóstico y plan de tratamiento (6).

CAPÍTULO II.

MARCO TEÓRICO.

CANINOS RETENIDOS

El desarrollo normal del complejo orofacial depende principalmente de una normal y fisiológica erupción de los elementos dentarios (7).

-Conceptos básicos:

La erupción dentaria es el proceso por el cual un diente se mueve axialmente desde su posición folicular en el hueso maxilar hasta su posición funcional en la cavidad bucal.

Se denomina diente retenido a aquella pieza que permanece sin erupcionar pasados dos años de su fecha estimativa de erupción.

El diente impactado es aquel cuya corona encuentra un obstáculo, que comúnmente es otro diente o alguna estructura ósea, que le impiden concretar el proceso de erupción exitosamente (8).

-Incidencia:

Después de los terceros molares, que quedan retenidos en un 20 a un 60% de los casos, los caninos superiores son los dientes con mayor frecuencia de retención. Estadísticamente la incidencia de retención de los caninos superiores varía entre 0,2 a 3,6%, mientras que el canino inferior varía entre un 0,3 a 1,29%. Pacientes de sexo femenino presentan doble incidencia, y las retenciones bilaterales se observan en un rango entre un 8 a 10%(9).

-Prevalencia:

De acuerdo a distintas investigaciones, en los pacientes que acuden a consultas por ortodoncia, un 23% presentan retención del canino superior (10).

En líneas generales, la prevalencia de retención dentaria sería la siguiente:

- Canino superior: 46,1%, a su vez se observa una prevalencia de retención palatina del 85%, contra una retención vestibular del 15%.
- 2° Premolar inferior: 28,2%.
- 2° Premolar superior: 13,5%.
- Canino inferior: 8,1%.

-Etiología:

La etiología de los elementos dentarios retenidos es desconocida, pero se pueden adjudicar causas generales, causas genéticas y causas locales (10).

- a) *Causas generales:* se consideran aquí a las enfermedades sistémicas tales como alteraciones metabólicas como raquitismo, radiación, deficiencias endócrinas (hipotiroidismo), Síndrome de Gardner (múltiples pólipos intestinales y osteomas craneofaciales), Síndrome de Down, Disostosis cleidocraneal (11).
- b) *Genéticas:* dentro de estas causas se consideran las ligadas a mutaciones en el gen MSX1 y PAX9. Los genes odontogénicos PAX9 y MSX1, son genes homeóticos (homeobox) que codifican para factores de transcripción y son responsables, durante la odontogénesis, de la expresión de genes asociados con la regulación espacial y temporal dentro del primer arco braquial. En determinado momento de la organogénesis pueden darse fallas en la expresión de los factores necesarios para la formación y buen desarrollo dental, causando anomalías como la Odontodisplasia Regional (12).
- c) *Locales:* Aquí se consideran situaciones como una obstrucción local (presencia del canino temporario), patologías de los tejidos duros como supernumerarios u odontomas, o malposición del primer premolar), alguna patología local, o alteraciones en el desarrollo del incisivo lateral.

En cuanto a la persistencia del canino deciduo, ¿se puede considerar esto como una causa o como una consecuencia?

Lappin y colaboradores en el año 1951 observaron que, en casos de caninos superiores retenidos, los caninos deciduos solían permanecer en boca, incluso con su raíz intacta, aludiendo a estos dientes la causa de la retención (9).

A pesar de que el mecanismo de reabsorción radicular de los dientes temporarios es todavía desconocido, se sabe que ocurre cuando el folículo dental está cerca de un diente permanente no erupcionado. Por lo tanto, la presencia del canino deciduo podría ser una consecuencia de la retención del canino definitivo y no una causa.

Al hacerse referencia a obstrucción local, se habla de la presencia de patologías de los tejidos duros como supernumerarios, odontomas o traumas en los incisivos temporarios, que actúan como obstáculo local a nivel de los incisivos, e indirectamente a nivel de caninos.

Cuando hay ausencia del incisivo central, la corona del incisivo lateral se mesializa y el ápice se distaliza, obstruyendo la erupción del canino (13).

Se ha observado un aumento en la prevalencia y severidad del desplazamiento del canino, siendo más frecuente hacia vestibular (30,2%), hacia palatino (9,5%) y transposición con el incisivo lateral (1,6%) (14).

En lo referente a patologías locales se hace referencia a patologías periapicales de los dientes deciduos.

Los caninos temporarios que permanecen en boca a una edad cercana a los 12 años, generalmente son dientes no vitales. El resultante granuloma periapical, por sí mismo, es una lesión inflamatoria de tejido blando que puede actuar modificando o impidiendo la erupción del canino definitivo. Con la extracción del diente afectado generalmente se elimina el granuloma, causante de la retención.

Si el granuloma no es tratado evoluciona a un proceso más crónico como un quiste, el cual al crecer va desplazando al elemento dentario definitivo, alejándolo de su vía eruptiva normal.

Estos procesos infecciosos crónicos estimulan cambios quísticos en el saco folicular del canino sin erupcionar pudiendo evolucionar a un quiste dentífero (15).

El tratamiento más apropiado sería el drenaje del contenido quístico llamado marsupialización y la extracción del diente deciduo (13).

En lo referente al trauma facial, un golpe a este nivel, puede provocar desplazamiento del germen del canino y su retención, o bien la dilaceración de su raíz (16).

Finalmente, dentro de las causas locales como factor etiológico de la retención canina, se consideran:

- a) Alteraciones en el desarrollo del Incisivo Central.
- b) Alteraciones en el desarrollo del Incisivo Lateral.

La erupción inicial de los incisivos centrales superiores en la dentición permanente puede generar un diastema interincisivo, que se conoce como "etapa del patito feo". (17).

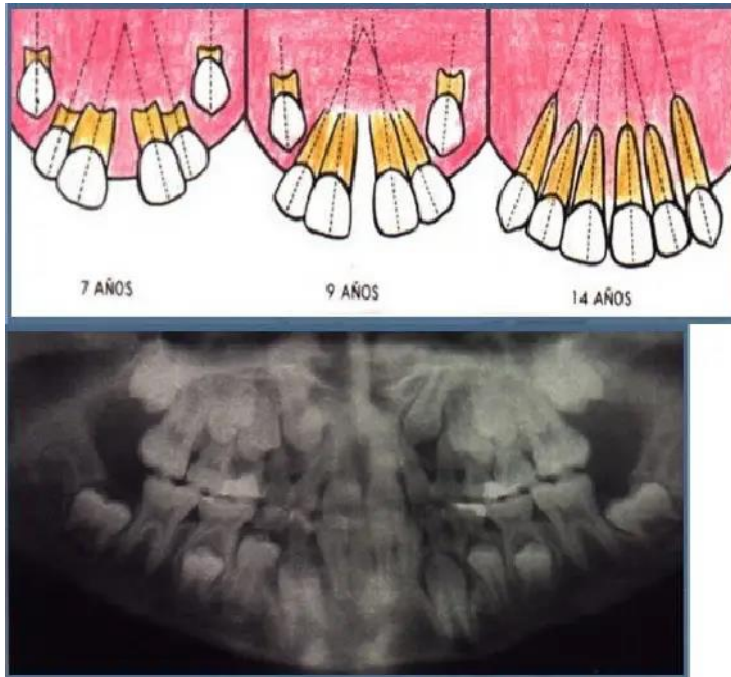


Imagen I: Broadbent denomina el periodo que va desde la erupción de los incisivos laterales superiores hasta la erupción del canino superior "etapa del patito feo" (7-10 años) (18).

En una erupción normal, en unos pocos meses los incisivos laterales migran coronalmente dejando de producir ese efecto. Una vez que pasan el nivel de la unión cemento-esmalte, los incisivos laterales erupcionan a la cavidad oral en contacto con la cara distal de la corona de los Incisivos centrales y enderezan los ejes longitudinales de los mismos (19).

A los 8 años se observan los caninos definitivos angulados mesialmente, hacia distal del tercio apical del incisivo lateral. Los caninos aprietan los ápices de los 4 incisivos formando como un ramillete (los ejes de los 4 dientes convergen en un punto virtual).

Como resultado de ese proceso, una vez erupcionado el canino, se cierra el diastema interincisivo y se consolidan los contactos interproximales entre los 6 dientes anteriores enderezándose sus ejes.

La formación del canino comienza a los 4 o 5 meses de edad, el esmalte se forma aproximadamente a los 6 o 7 años, erupciona a los 11 o 12 años y su raíz completa su formación 2 años después (20).

Los caninos tienen el período más largo de desarrollo. El germen se forma en la pared anterior del antro nasal, lateral a la fosa piriforme, por debajo de la órbita. Desde allí se desplaza en dirección al plano oclusal de manera gradual (21).

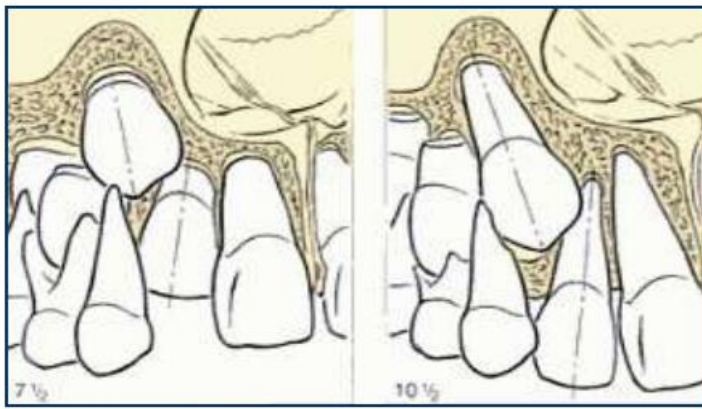


Imagen II Eje de los ILS y erupción del CPS. Trayecto de erupción y reabsorción. Tomado de van Waes, HJM. Stöckli, P. "Atlas de Odontología Pediátrica (22).

En lo referente a alteraciones en el desarrollo de los incisivos laterales, puede decirse que estos elementos, a diferencia de los caninos, que son dientes estables en su forma, tamaño, y tiempo de erupción; generalmente presentan alteraciones de forma, tamaño o tiempo de erupción. Pueden observarse frecuentemente coronas conoides, microdoncias y erupción tardía de estos elementos.

A su vez, los incisivos laterales constituyen una guía para la erupción de los caninos.

Miller y Bass evidenciaron mayor prevalencia de caninos desplazados hacia palatino en casos de agenesias de incisivos laterales (23).

Becker y Chaushu, 2015, mostraron mayor prevalencia de caninos desplazados hacia palatino en casos de alteraciones hereditarias de incisivos laterales (menor tamaño, conoideo o agenesia) (24).

El medio ambiente que rodea al canino sin erupcionar está regulado genéticamente por diferentes factores asociados al incisivo lateral (conoideo, desarrollo tardío, agenesia).

La dirección y el progreso de la erupción del canino está fuertemente influenciada por factores ambientales, principalmente cuando no hay una coordinación cronológica entre la erupción normal del canino y el desarrollo o tamaño del incisivo lateral que lo guía. Cabe destacar que la retención del canino en sí no está regulada genéticamente (25).

-Inconsistencias de la teoría genética:

a) El lado derecho de una persona es genéticamente idéntico al lado izquierdo, por lo tanto, cualquier condición genética afecta ambos lados.

b) Si la retención de los caninos fuera un proceso hereditario, debería ser bilateral en todos los casos, y el 60 a 70% de los mismos son unilaterales (26).

c) Se evidenció que no hay diferencia en el porcentaje de caninos retenidos al comparar gemelos (homocigotos) con mellizos (bicigotos).

d) Si la impactación del canino estuviese dada por la genética, se esperaría que, en casos de agenesias de incisivos laterales, que, si están determinadas genéticamente, la impactación sería mayor y no es así. Se produce mayor frecuencia en la retención del canino en casos donde la expresión genética es más débil, como anomalías de forma o tamaño de los incisivos laterales.

e) El comportamiento de la erupción del canino cambia con una alteración del medio ambiente.

En este sentido hay estudios que evidencian la erupción del canino luego de la extracción del canino deciduo; extracción del canino y primer molar temporarios, aumento del espacio en la arcada en la zona del canino, expansión maxilar, o extracción del primer premolar (27).

Las maniobras preventivas, ortopédicas u ortodónticas destinadas a generar más espacio, aliviar el apiñamiento anterior y que el canino adopte una posición más distal son muy beneficiosas.

La erupción espontánea del canino se produce luego de modificar su entorno(28).

-Retención del canino exclusivamente genética:

Se refiere a algunos casos de retención bilateral del canino, en donde el ápice radicular se encuentra desplazado distalmente o hacia palatino del premolar, pudiendo generarse incluso transposición con el premolar (29).

Estos casos no se resuelven con la extracción del canino deciduo. Es importante hacer un correcto diagnóstico de la anatomía radicular del canino mediante una tomografía.

-Conclusión sobre la etiología de los caninos retenidos:

. No hay consenso sobre una teoría única causante de la retención de los caninos. Diferentes autores han intentado encuadrar de forma diferentes las posibles causas relacionadas con las anomalías asociadas a la secuencia de erupción de los caninos.

. Las alteraciones del medio ambiente que rodean al canino no erupcionado (cuerpos de tejido duro, lesiones de tejidos blandos o diversas patologías) pueden causar la retención del diente, y así su eliminación puede resultar en una resolución parcial o total.

. Generar espacio mediante expansión transversal o antero posterior; o bien mediante la extracción de un diente, o el enderezamiento de un premolar o incisivo es efectivo ya que se redirecciona la vía de erupción de un canino errante.

- . Un retraso en la erupción normal de los dientes adyacentes es causal de la probable retención del canino.
- . En relación a las anomalías del incisivo lateral hay mayor probabilidad de retención en caninos con laterales alterados en forma o tamaño que cuando hay agenesias de incisivos laterales.
- . La mayoría de los casos de caninos retenidos son unilaterales (30).

DIAGNÓSTICO

Es muy importante realizar un diagnóstico precoz ya que esto puede reducir el tiempo de tratamiento, la complejidad, y costo del mismo (30).

Se consideran diferentes aspectos fundamentales tales como:

- Evaluación clínica.
- Historia familiar.
- Inspección visual.
- Palpación.
- Estudios 2D.
- Estudios 3D.

1. Evaluación clínica: se evalúan posibles signos clínicos de inclusión como:

- Persistencia del canino deciduo más allá de los 12 o 13 años.
- Asimetría de la protuberancia canina.
- Presencia de protuberancia por palatino.
- Erupción dental retrasada.
- Migración del incisivo lateral hacia distal o vestibular.
- Diastema entre incisivo central y lateral.

A edades tempranas no es posible palpar la eminencia canina (29% de los caninos no son palpables a los 10 años)(31).

1- Estudios 2D: Se consideran aquí las radiografías, las cuales son un método fundamental para el diagnóstico, ya que confirma o no la presencia del canino impactado, ubicándolo en sentido vestibulo-lingual, cérvico-oclusal y mesio-distal.

. Radiografías periapicales:

- Se realizan como método sencillo y accesible en cualquier consulta dental cuando hay sospechas de impactación.
- Evalúa la presencia y el tamaño del folículo y la integridad corono radicular.
- Localización mesio-distal o vertical.

- Técnica de Clark (ubicación vestíbulo-palatina) o técnica del objeto bucal.

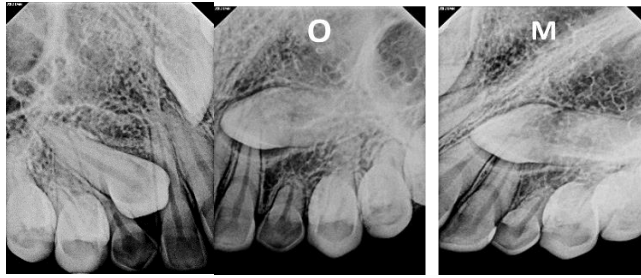


Imagen III. Radiografía periapical para determinar la localización de la pieza 23 donde se realizó la técnica de Clark o técnica de desplazamiento horizontal, la cual consta de dos proyecciones: una Ortorradial (O) y otra Mesiorradial (M). Se observa discretamente en la radiografía Ortorradial la cúspide del canino sobreproyectado a nivel del tercio apical de la pieza 21 parcialmente; luego en la radiografía Mesiorradial se observa el desplazamiento de la cúspide del canino proyectado totalmente sobre el tercio apical radicular de la pieza 21, la cual según la regla del desplazamiento horizontal (Igual Lingual/Palatino, Opuesto Vestibular) quiere decir que si la pieza dentaria se desplaza hacia el mismo lado que se hizo el desplazamiento horizontal se encontrara hacia lingual o palatino y si la pieza dentaria se desplaza hacia el lado opuesto, esta se encontrara hacia vestibular. Aplicando esta regla se determinó que la corona de la pieza 23 se encuentra próxima a la tabla ósea palatina. Así mismo, se observa con mayor detalle la impactación de la misma contra las raíces de la pieza 21 y 22; en la cual también se aprecia con mayor detalle el espacio folicular, aunque sin mayor indicio de formación quística. Nótese el ensanchamiento del espacio periodontal de la pieza 22 (32).

. Radiografía oclusal: Sirven para determinar la posición vestíbulo-lingual del canino y su relación con otros dientes.

No tiene mucho valor debido a la distorsión y superposición de imágenes (33).

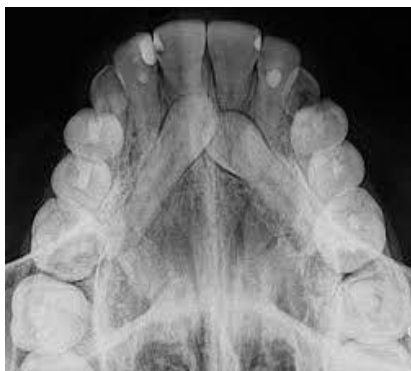

Imagen IV: Radiografía oclusal (34.)

. Telerradiografía de Perfil: Éste estudio indica la angulación y distancia vertical que el canino debe recorrer para alcanzar el plano oclusal.

Orton y col. (1995) evaluaron la inclinación del canino en relación a la perpendicular del plano de Frankfort, cuya norma es 10° ; si el ángulo tiene una variación entre 15° y 25° es necesario un tratamiento ortodóntico; si el valor está entre 25° y 45° la complejidad del tratamiento es mayor; y si el ángulo es mayor a los 45° el pronóstico es reservado (35).

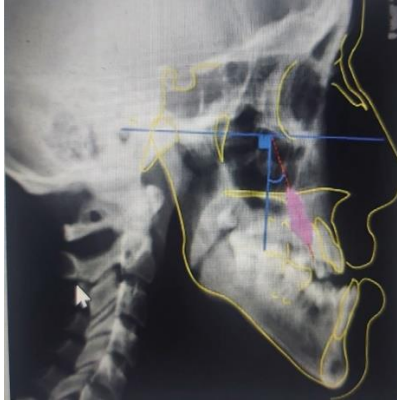

Imagen V: Esquema para evaluar la inclinación del canino con respecto a la perpendicular del plano de Frankfort, según Orton (36).

. Tele radiografía frontal: Sergio Sambataro y col. (2005) realizaron un estudio con el propósito de elaborar un modelo de variables cefalométricas para el diagnóstico temprano de la impactación canina. Mientras más cerca se encuentre el centro de la corona clínica del canino respecto del plano medio sagital y mientras más lejos esté del proceso yugal (posición posterior de la hemiarcada maxilar) mayor será la probabilidad de impactación del canino (33).

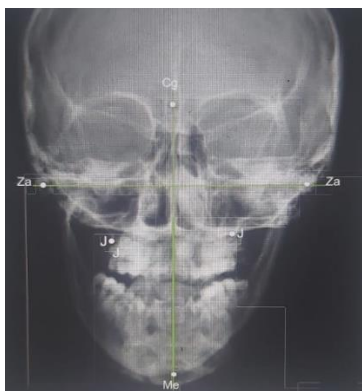

Imagen VI: Puntos y líneas de referencia cefalométricas de Sambataro y col. (37).

. Radiografía panorámica: Es el método de diagnóstico más empleado, ya que se pide de rutina dentro de los estudios previos a un tratamiento de ortodoncia. Esta radiografía es una herramienta muy útil para evaluar la posición vertical, angulación y relación del canino con los dientes vecinos.

También proporciona información sobre la edad dentaria, simetría, número de dientes presentes, secuencia de la erupción dentaria, presencia de patologías o variaciones en las raíces dentarias (38).

En cuanto a las limitaciones de este estudio se pueden citar:

- Superposición de estructuras.
- Distorsiones imagenológicas.
- Diagnóstico de reabsorciones radiculares incipientes.

Lampesi y col. (2014) evidenciaron que un 18% de pacientes con caninos retenidos unilateralmente, y un 33% de pacientes con retención bilateral presentan agenesias, principalmente del incisivo lateral o del segundo premolar (39).

Nacumova y col. (2018) evidenciaron que el 100% de los caninos retenidos bilaterales y el 80% con retención unilateral presentan otras anomalías dentarias en el resto de la boca, como invaginaciones, dientes conoideos, malformaciones radiculares, agenesias, taurodontismo, desviaciones en la erupción de otros elementos dentarios (40).

Todos estos son signos que deben alertar sobre un posible desvío en la trayectoria de la erupción del canino definitivo.

En la radiografía panorámica hay variables a considerar que indican la severidad de la retención de los caninos (41).

Se evalúan tres posiciones del canino impactado, a saber:

1-Posición vertical: mide la distancia del canino retenido al plano oclusal, en mm, tomando el borde incisal del incisivo central o incisivo lateral y la cúspide vestibular del primer molar superior (42).

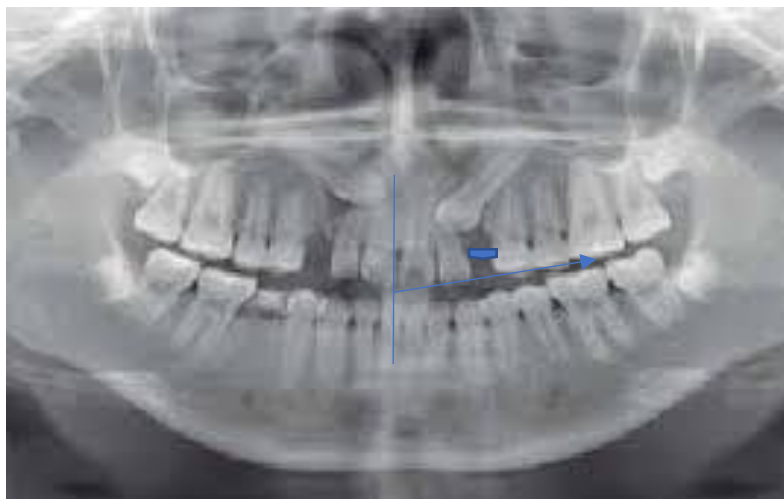


Imagen VII Medición de la distancia del canino retenido al plano oclusal en mm, tomado desde el borde incisal del incisivo central a mesial del primer molar (39).

Ericson y Kuroi en 1988 describieron un método para determinar la posición mesiodistal de la corona, inclinación del canino en relación a la línea media, su inclinación en relación al incisivo lateral y la identificación del grado de erupción del canino. Se establecieron 5 sectores definidos por los ejes longitudinales del incisivo central e incisivo lateral (permanentes) y líneas paralelas que pasan por el punto de contacto entre centrales, lateral con central, mesial y distal del canino deciduo. También evaluaron el ángulo "a" definido por el eje longitudinal del canino con la línea media, considerando 25° como norma; si este ángulo fuera mayor y la pieza estuviera más mesial, el riesgo de reabsorción del incisivo lateral aumenta en un 50% (43).

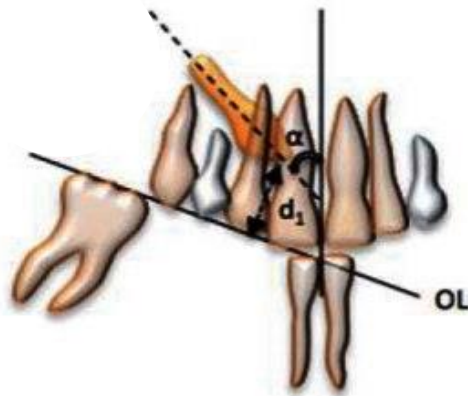


Imagen VIII
Método Ericson y Kuroi para determinar la posición mesiodistal de la corona. (40).

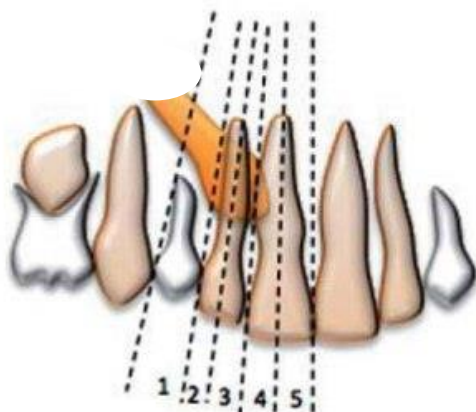


Imagen IX
Método Ericson y Kuroi para determinar la posición mesiodistal de la corona.

(40)

En otro estudio Ericson y Kurol analizaron el efecto de la extracción del canino deciduo en la erupción de los caninos maxilares permanentes impactados hacia palatino en individuos jóvenes. Luego de la exodoncia; obtuvieron como resultado que si la cúspide del canino permanente se encuentra más distal que el eje longitudinal del incisivo lateral puede erupcionar en un 91% de los casos y si la corona está más mesial sólo lo hará en un 64% (44).



Imagen X Efecto de la extracción del canino deciduo. (40).

Actualmente se utiliza un score, tomando como referencia al diente vecino. Se refiere a la ubicación de la corona del canino impactado respecto a los elementos adyacentes.

- 1- Ubicación oclusal respecto a la unión cemento-esmalte.
- 2- Mitad coronal de la raíz.
- 3- Mitad apical de la raíz.
- 4- Posición más apical.




Imagen XI: Mientras más apical e inclinado se encuentre el canino peor será el pronóstico (45).

2. Posición horizontal: Se diagraman 4 sectores delimitados por 3 líneas que toman como referencia al incisivo lateral.

- I- distal de la tangente proximal distal.
- II- mitad distal del incisivo lateral.

III- mitad mesial del incisivo lateral.

IV- el canino sobrepasa mesialmente la tangente mesial.

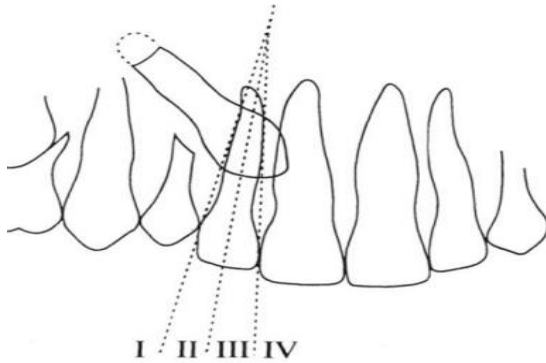


Imagen XII: Modificación del método de Ericson y Kurol, método de Lindauer: se diagraman cuatro sectores, delimitados por tres líneas que toman como referencia el incisivo lateral (46).

El pronóstico es favorable cuando la cúspide se ubica en el sector I. Hay mayor riesgo de impactación cuando se ubica en el sector III (87%) y sector IV (99%).

3. Posición angular o análisis de Power y Short: Se determina midiendo el ángulo que se forma entre la línea media (perpendicular al borde de la radiografía que pasa por la espina nasal anterior) con el eje longitudinal del diente retenido, se denomina ángulo alfa (47).

Análisis de Power y Short

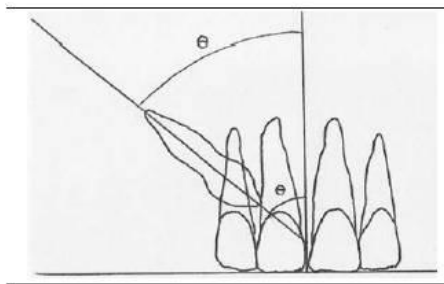


Imagen XIII: Análisis de Power y Short (48).

Ángulo entre -0° - 15° pronóstico favorable

15° - 30° pronóstico regular.

$+30^{\circ}$ pronóstico reservado.

4. Análisis de Warford: Warford y colaboradores investigaron la localización de caninos retenidos en radiografías panorámicas mediante la evaluación de angulaciones.

Este estudio determina el pronóstico de erupción basado en la angulación formada entre una línea bicondilar trazada en la radiografía panorámica y el eje longitudinal del canino. El pronóstico es favorable cuando el ángulo formado es mayor a 75° ; cuando se encuentra entre 75° y 59° es regular; y es malo cuando es menor a 59° . Los autores demostraron que los caninos retenidos se superponen a los incisivos laterales en un 82% de los casos y que, cuando el canino se superpone a una bisectriz de estas piezas, existe una probabilidad de retención que alcanza el 87%. Concluyeron que el análisis por sectores fue un mejor predictor de retención y que la angulación añadía cierto valor predictivo suplementario (49).

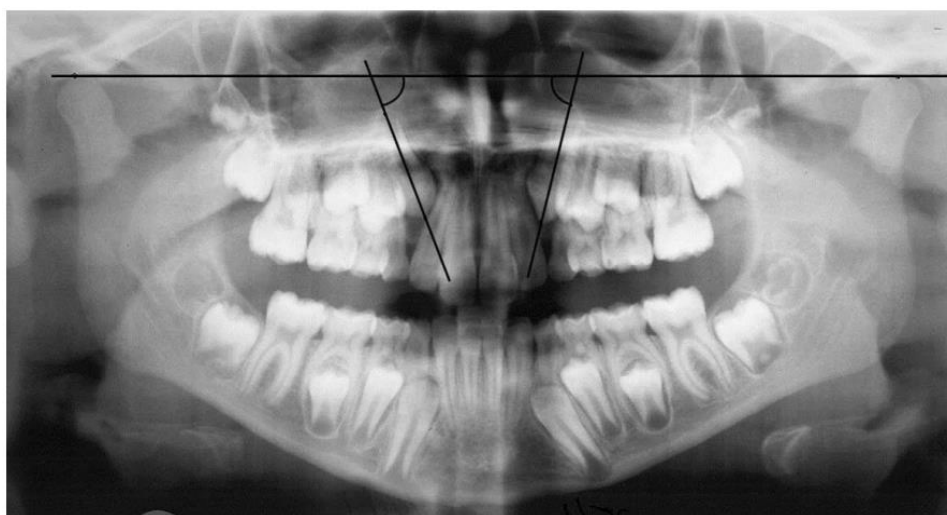


Imagen XIV: Angulación de canino no erupcionado. Análisis de Warford (50).

Tabla 1. Determinación del pronóstico de caninos retenidos según diferentes análisis radiográficos: Lindauer, Warford, Power y Short (51).

Pronóstico	Bueno	Regular	Malo
Lindauer y cols.	Sector I	Sector II	Sectores III-IV
Power y Short	Ángulo $0-15^\circ$	Ángulo $15-30^\circ$	Ángulo $> 31^\circ$
Warford y cols.	Ángulo $> 75^\circ$	Ángulo $59-75^\circ$	Ángulo $< 59^\circ$

3. **Estudios 3D:** Se considera aquí a la Tomografía computarizada de haz cónico (TCCB).

- Ventajas:

- Evaluación tridimensional del canino.
- Dirección de impactación.
- Cantidad de hueso alveolar que rodea al canino.
- Relación con estructuras anatómicas.
- Reabsorción de dientes vecinos.

Índice KPG:

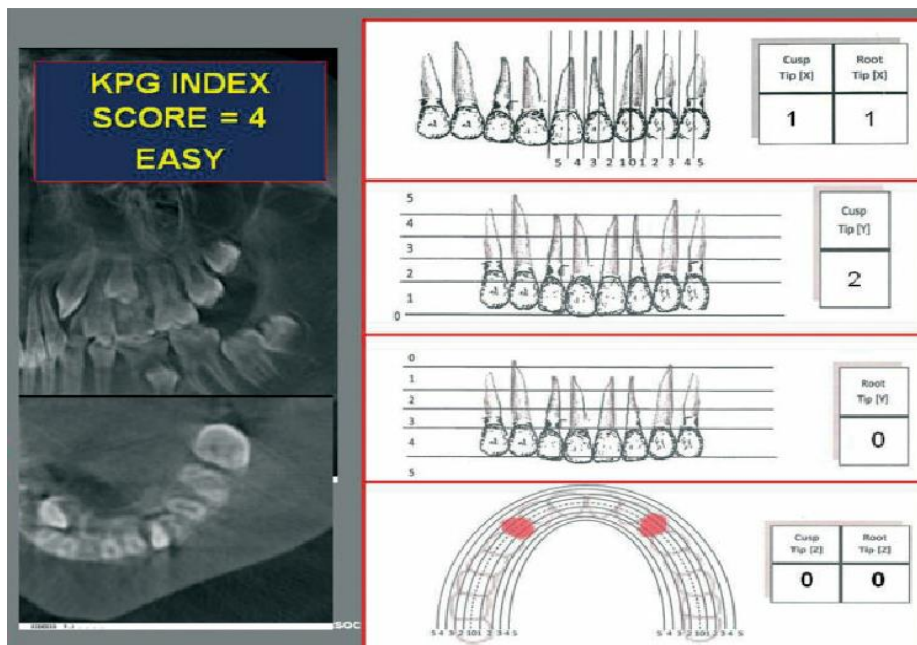


Imagen XV: Índice KPG (47).

Kau y colaboradores en el año 2009, desarrollaron un índice que permite la evaluación del grado de impactación y dificultad para el tratamiento basándose en la información proporcionada por imágenes tridimensionales. Este índice permite clasificar la posición de una corona canina y su raíz en una TCCB en las tres dimensiones del espacio. La posición mesiodistal coronal y radicular canina en relación con los dientes adyacentes se evalúa en el eje X de la TCCB en una vista panorámica. Del mismo modo, la posición vertical de la punta de la cúspide canina o punta de la raíz respecto a su posición normal de desarrollo se evalúa en el eje Y. El eje Z se visualiza en cortes axiales (47).

Las distancias medidas perpendicularmente desde la punta de la cúspide o punta de la raíz a la curva de la línea oclusal en incrementos de 2mm permiten evaluar la gravedad de impactación.

Esta dimensión transversal es de particular interés ya que no es observable en imágenes bidimensionales.

La suma de todos los puntajes determina la complejidad del tratamiento: fácil va de 0 a 10, moderada del 10 al 14, difícil de 15 a 19. Una puntuación de 20 a más representa extrema dificultad(52).

Entonces están el eje X, el eje Y y el eje Z, la suma de los 3 valores determinarán la complejidad del tratamiento.

- X (sentido vertical) valor de 0 a 5
- Y (sentido horizontal) valor de 1 a 5
- Z (sentido Vestíbulo-Palatino)

Bjerklin y Ericson en el año 2006(53), Alqerban y colaboradores en el año 2011 sugieren que la tomografía cone beam es más sensible que la radiografía panorámica a la hora de determinar un plan de tratamiento y evidenciar las reabsorciones radiculares de los dientes vecinos (54).

Schindel y Sheims (2013) evidenciaron que existe un 50% de probabilidad que el canino retenido ubicado en el sector III o IV se encuentre asociado a una reabsorción del incisivo lateral (55).

Existen otras alternativas para tomar mediciones a partir de la tomografía TCCB.

En el plano frontal hay que valorar la angulación del canino y la altura de su corona. Medir la angulación se realiza a partir de una perpendicular al plano transversal maxilar, siendo un ángulo de 0° cuando el canino en cuestión está vertical y de 90° cuando el canino está completamente horizontal y está paralelo al plano transversal maxilar referido (Imagen XVI). A mayor ángulo, mayor puntaje negativo a la hora de valorar la dificultad del caso. Para valorar la altura de la corona, se establecen aleatoriamente tres áreas rectangulares.

I (desde borde gingival de incisivos superiores a la mitad radicular),

II (desde el área I hasta el tercio radicular apical),

III (desde la unión del tercio apical de la raíz con los dos tercios restantes hasta más allá del ápice radicular.

Caninos retenidos. Diagnóstico, prevención y alternativas de tratamiento. Revisión bibliográfica y análisis de estadística de la V cohorte.

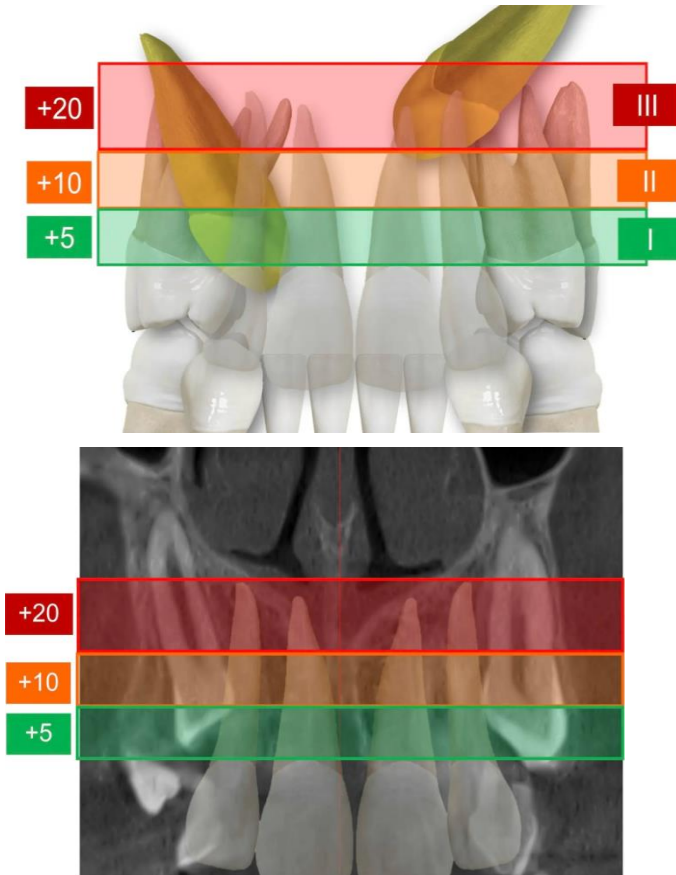


Imagen XVI: El pronóstico empeora a medida que el canino se aleja de las coronas incisivas en dirección apical (56).

El pronóstico empeora a medida que el canino se aleja de las coronas incisivas en dirección apical (Imagen XVI).

Complemento de lo anterior es la posición de la corona del canino respecto a la línea media, de mejor (distal) en verde a peor (mesial y cerca de la línea media) en rojo (imagen XVII).

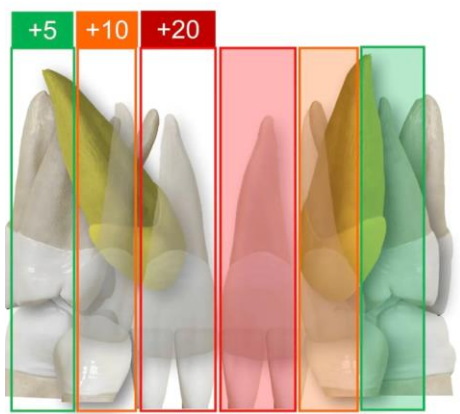


Imagen XVII. Posición de la corona del canino respecto a la línea media. (52).

El pronóstico empeora a medida que el canino se aleja de las coronas incisivas en dirección apical. El gráfico indica la posición de la corona del canino respecto a la línea media, de mejor (distal) en verde, a peor (mesial y cerca de la línea media) en rojo (Imagen XVII).

La visión sagital a partir de la línea media palatina, también informa sobre la posición anteroposterior del canino, determinando qué tan horizontal se encuentra en relación con la superficie oclusal del paladar duro y de su proximidad a los incisivos y la parte anterior del maxilar (Imagen XVIII).

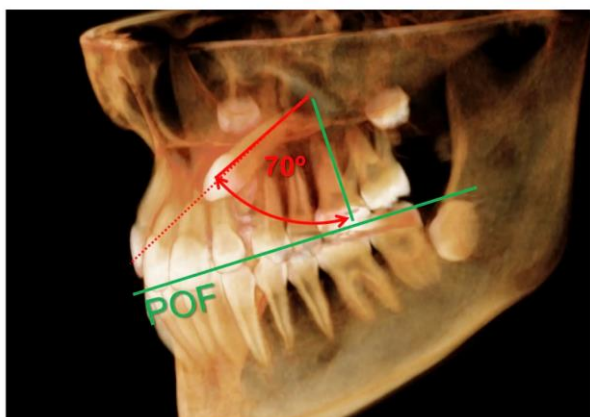


Imagen XVIII: Las medidas de la figura se deben asociar con la observación de otros cortes en los tres planos del espacio. Aquí se observa corte sagital (56).

Los cortes transversales de los caninos orientan sobre su verdadera inclinación. Los cortes oclusales (Imagen XIX) muestran la relación de vecindad del canino con los incisivos y premolares y si ésta es armoniosa (espacio de seguridad suficiente alrededor de la corona del canino) o presenta signos preocupantes de reabsorción externa de las raíces vecinas.

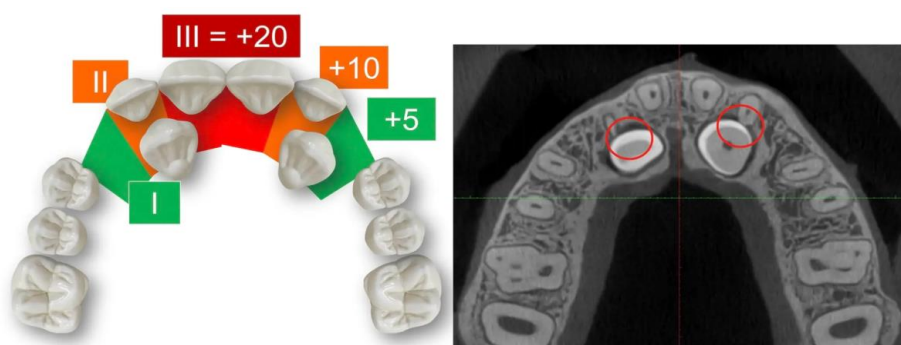


Imagen XIX: Corte tomográfico transversal y análisis de posición de los caninos (56).

El análisis de sector en una panorámica puede guiar al clínico para determinar la indicación de una cone beam cuando un canino retenido está presente.

Compararon mediciones de posición angular y del sector del canino retenido en una panorámica y en una cone beam, siendo mayores en la ortopantomografía, o sea que se sobredimensiona el problema.

Sin embargo, clínicamente, las diferencias no son significativas.

Son evidentes las ventajas del uso de imágenes tridimensionales obtenidas a partir de una tomografía, pero se deben evaluar con detenimiento los casos en donde resultaría indispensable su uso, ya que las técnicas bidimensionales han demostrado ser también bastante exactas.

Las imágenes obtenidas a partir de una TCCB permiten evaluar con exactitud la dirección de impactación, la cantidad de hueso alveolar que rodea al canino, consideraciones anatómicas locales (relación con las fosas nasales y senos maxilares), reabsorciones y la condición de los dientes adyacentes mejorando la calidad de la planificación del tratamiento, así como el abordaje quirúrgico (57).

Estudios 2 D versus 3D:

Se considera en este punto la dosis de radiación que se mide en MSV (microsievert)(58).

Estudio	Tipo	Radiación (MSV)
Rx periapical	analógica	10
Rx periapical	digital	4,2-7,9
Rx panorámica	analógica	26
Rx panorámica	digital	4,7-14,9
Cone beam	digital	100-200 dependiendo del tamaño del sensor del equipo y edad de paciente.

Tabla 2: Comparación entre los diferentes estudios imagenológicos (59).

PRONÓSTICO DE LOS CANINOS RETENIDOS

Como se describió anteriormente, hay distintos factores que pueden influir en la retención de un canino.

En cuanto a la predicción de los caninos superiores impactados se pueden utilizar medidas de angulación y sectores, como por ejemplo en el estudio de John Warford jr. (2005) se evalúa la posición horizontal y la angulación del canino respecto a la línea media como predictores de la retención del canino. Así, los caninos que sobrepasan al incisivo lateral presentan un 82% de probabilidad de quedar impactado (60).

Se determinó que la posición horizontal es mejor predictora de la retención que la angulación.

En un estudio realizado por Sajani y King, se evalúa la posición vertical, en mm, y la angulación del canino como predictores de la retención (61).

A los 8 años de edad, se evidencia una diferencia de 4mm en la posición vertical del canino que posteriormente queda retenido, comparado con el lado que erupcionó normal.

A los 8 años, la posición vertical demostró ser mejor predictor de la retención. A partir de los 9 años, además, la angulación juega un rol importante en la misma.

En otro estudio realizado por Al-Abdallah, AlHadidi, Hammad, y Dar-Odeh se evaluaron 2979 pacientes entre 15 y 40 años y las correspondientes radiografías panorámicas, midiendo la posición horizontal, vertical y angular del canino superior (62).

Se consideró la edad, sexo, agenesias, microdoncias de incisivo lateral y permanencia de diente deciduo.

En cuanto a los resultados se concluye que:

- Edad: a mayor edad, peor es la posición angular del diente retenido.
- Sexo: las mujeres presentan mayor severidad en las impactaciones, particularmente en los caninos superiores.
- Agenesias: no afectan la severidad de las retenciones.
- Microdoncias del incisivo lateral: indica mayor severidad en la retención del canino.
- Diente deciduo: la presencia de caninos temporarios indica mayor severidad en las retenciones de los caninos definitivos.

TRATAMIENTO DE LOS CANINOS RETENIDOS

Según el diagnóstico previo se decidirá realizar alguna de las siguientes alternativas de tratamiento

- Controles periódicos
- Prevención con tratamiento interceptivo.
- Tratamiento ortodóncico-quirúrgico.
- Extracción.

Factores condicionantes del tratamiento (63).

- Cooperación del paciente: se considera la higiene bucal, concurrencia a las citas, aceptación del tratamiento.
- Edad del paciente: a mayor edad del paciente, mayor duración y menos éxito tendrá el tratamiento.
- Presencia de espacio o apiñamiento: en el 85% de los casos en los que hay espacio en la arcada, el canino se ubica por palatino, mientras que en los casos con apiñamiento es más común que se localice por vestibular.
- Posición del canino: cuanto más lejos en sentido vertical y mesiodistal se encuentre, peor pronóstico. A mayor angulación, respecto de la línea media, peor pronóstico.

1- Controles periódicos:

Los controles periódicos para caninos retenidos suelen iniciarse alrededor de los 9-11 años en la mandíbula inferior y 11-13 años en la superior. Se recomienda una radiografía panorámica a los 6 años para evaluar su posición y estado.

Se considera cuando el canino deciduo tiene una buena longitud de la raíz y es estéticamente aceptable.

Cuando el canino está incluido muy profundo sin ninguna patología asociada, especialmente en pacientes de mayor edad (64).

Deben realizarse controles clínicos cada 6 a 12 meses y radiografías cada 2 o 3 años para asegurarse que no haya ninguna complicación (60).

2- Tratamiento interceptivo:

El objetivo es prevenir el desplazamiento del canino, lo que puede ocasionar un tratamiento posterior más largo y complejo, un aumento en los costos y mayor riesgo de reabsorción radicular de los elementos adyacentes.

Dentro de estos tratamientos se consideran:

- Extracción del canino temporario.

- Extracción de primer molar temporario.
- Expansión maxilar.
- Mantenedor de espacio.

Consideraciones generales:

El tratamiento interceptivo está indicado en pacientes entre 11 y 13 años de edad.

Se espera que el canino erupcione espontáneamente dentro de los 12 meses posteriores a la extracción, caso contrario se debe evaluar la posibilidad de otro tratamiento.

También está indicado en aquellos casos en donde la corona del canino se ubica por distal a la raíz del incisivo lateral (sector I y II).

En el trabajo de Ericson y Kurol¹ (1998) se demuestra que, si el canino esta por distal del incisivo lateral, erupciona en el 91% de los casos, mientras que si se encuentra por mesial del incisivo lateral lo hace en un 64% de los casos (65).

La extracción del canino deciduo es un tratamiento efectivo en pacientes con el canino desplazado hacia palatino.

En otro estudio se compara la extracción del canino solamente con la extracción de canino y primer molar temporarios, evidenciándose mejores resultados al extraer estos dos elementos (66).

La extracción del primer molar temporario tiene un efecto positivo adicional, ya que acelera la erupción del primer premolar, lo que estimularía la correcta erupción del canino, al generar más espacio en la arcada favoreciendo el movimiento del canino hacia distal.

¿Cuáles son los predictores de que la extracción del canino temporario será efectiva? Se debe tener en cuenta (67).

- Ángulo del eje del canino: respecto a la línea media, hasta 20°, ángulos mayores a 30° tienden a no erupcionar.
- Distancia respecto a la línea media: los caninos que logran erupcionar se ubican hasta la mitad distal del incisivo lateral. Aquellos caninos en una posición más mesial (mitad distal del incisivo central en adelante) no erupcionan.
- Menor edad del paciente: mientras mayor sea el paciente, el tratamiento será menos efectivo.

- Distancia de la cúspide canina respecto al arco dentario; si la misma es corta, no se considera indispensable la extracción.

Consideraciones clínicas respecto al tratamiento interceptivo:

- Ángulo eje canino a línea media menor o igual a 20° y sector 2 (distal del incisivo lateral) no es necesaria la extracción.
- Ángulo entre 20° y 30° y sector entre 2 y 3 (mesial de incisivo lateral) se realiza extracción interceptiva.
- Ángulos mayores a 30° y ubicación en sector 4 (distal de incisivo central) necesita tratamiento ortodóncicoquirúrgico lo antes posible para evitar reabsorciones del incisivo lateral.
- Control radiográfico cada 10 meses. La mayoría de los caninos erupcionan luego de 12 meses de la extracción del deciduo. La reabsorción del incisivo lateral, en caso que se produzca, no es significativa(68).
- Casos con apiñamiento dentario, se debe tratar el apiñamiento y realizar la extracción del canino temporario.
- Maniobras para generar espacios que favorecen la erupción espontánea de los caninos.

Luego de unos 6 meses de la extracción pueden evidenciarse efectos adversos como:

- Rotación o cierre de espacio de la extracción de los dientes vecinos (37%).
- Desvío de la media hacia el lugar de la extracción (17%).

En la mayoría de los casos, la extracción del canino deciduo favorece la erupción normal del canino definitivo (69).

3- Tratamiento Ortodóncico-quirúrgico:

El mejor abordaje es el diagnóstico temprano y la intercepción de un potencial canino incluido. En ausencia de esta prevención, se debe considerar el tratamiento ortodóncico-quirúrgico para exponer el canino y llevarlo a oclusión (Tablas 3 y 4) (70).

El paciente tiene que estar motivado y estar dispuesto a llevar ortodoncia por un tiempo prolongado.

Consideraciones a tener en cuenta para estos procedimientos:

- Eje del canino.
- Espacio disponible.
- Trayectoria que deberá recorrer el canino dentro del hueso.

- Relación del canino con piezas vecinas.

TABLA 3.- TÉCNICAS QUIRÚRGICAS PARA LA EXPOSICIÓN DE LOS CANINOS INCLUIDOS MAXILARES EN POSICIÓN VESTIBULAR				
Técnica	Indicación	Iniciación de la tracción ortodóncica	Ventajas	Inconvenientes
Gingivectomía	El extremo de la cúspide se localiza coronal a la unión mucogingival, con una adecuada cantidad de encía queratinizada, el diente no está cubierto por hueso.	Normalmente no es necesaria la tracción ortodóncica.	Fácil de realizar.	Pérdida de encía queratinizada, posible daño periodontal, posible sobrecrecimiento gingival en la zona de la cirugía.
Colgajo de reposición apical	La corona del canino está apical a la línea mucogingival, encía adherida <3 mm.	Dos o tres semanas después de la cirugía.	Conservación de la encía queratinizada.	Aumenta el riesgo de recesión gingival, más traumática.
Técnica cerrada	El diente está en el centro del alveolo, la corona está apical a la línea mucogingival.	Una o dos semanas después de la cirugía.	Mayor estética, facilita el movimiento del diente.	En caso de despegamiento se debe realizar una segunda cirugía, posibles problemas mucogingivales.

TABLA 4.- TÉCNICAS QUIRÚRGICAS PARA LA EXPOSICIÓN DE LOS CANINOS INCLUIDOS MAXILARES EN POSICIÓN PALATINA				
Técnica	Indicación	Iniciación de la tracción ortodóncica	Ventajas	Inconvenientes
Técnica cerrada	El canino se localiza cercano al incisivo central y lateral, horizontal y superior al techo de la boca	Una o dos semanas después de la cirugía	Inmediata tracción ortodóncica	Necrosis ósea, reabsorción radicular, fallos en la adhesión
Técnica abierta	El canino se localiza cercano al incisivo central y lateral, horizontal y superior al techo de la boca	Una o dos semanas después de la cirugía	Mejor visualización de la corona y mejor dirección del movimiento del diente	Sobrecrecimiento gingival
Tunelización	Presencia del canino primario	Después de la retirada de la sutura (10 días aprox.)	El canino permanente es guiado hacia el alveolo del canino primario	Requiere la presencia del canino primario

Tratamiento ortodóncico prequirúrgico

Antes de cualquier tratamiento, se debe crear espacio suficiente para poder posicionarlo, ya que en caso contrario se perdería longitud de arcada por la mesialización del diente posterior y la distalización del anterior. Además, al poner brackets en todo el arco dental se obtiene el suficiente anclaje para poder traccionarlo. Otra opción es colocar un microimplante como anclaje que al acabar el tratamiento se puede quitar fácilmente (71).

Técnicas para exponer el canino maxilar incluido.

Lo más común es que el canino se presente por palatino, en ese caso se debería optar por exponer el diente y permitir que erupcione naturalmente durante la dentición mixta, o bien adhiriendo un accesorio al diente y usar fuerzas ortodóncicas para moverlo (72).

Se dispone de diferentes técnicas para exponer el canino: gingivectomía, colgajo de reposición apical, técnica cerrada, técnica abierta y tunelización (Tabla 5).

En cualquier caso, para usar las diferentes técnicas se deben tener en cuenta criterios como: la posición labio-lingual del canino incluido, la posición vertical del diente en relación a la unión mucogingival, la cantidad de encía queratinizada y la posición mesiodistal de la corona del canino (Figura 3). Para determinar la técnica quirúrgica a usar, también se debe tener en cuenta la prevención de posibles defectos periodontales después del tratamiento en esta zona. Hay estudios que muestran que usando una técnica cerrada se obtiene un menor defecto periodontal. Estos estudios son retrospectivos y no se analiza la gravedad de impactación de los caninos.(73).

Cuando el canino retenido se encuentra por vestibular, se destaca la técnica de incisión vertical y túnel de acceso subperióstico (VISTA), creada en principio por el doctor Homayoun Zadeh para resolver problemas periodontales, y posteriormente modificada por Chris Chang para la tracción de dientes superiores impactados por vestibular. Este es un procedimiento poco traumático para los tejidos blandos que disminuye los problemas periodontales y evita la reabsorción radicular de los dientes adyacentes. El objetivo es posicionar el diente que se tracciona en la arcada dental utilizando elementos como mini tornillos, cadenas elásticas y botones ortodónticos (74).

TABLA 5.- DESCRIPCIÓN DE TÉCNICAS PARA EXPONER LOS CANINOS MAXILARES INCLUIDOS	
Técnica	Procedimiento
Gingivectomía	Encía queratinizada >3 mm. Se elimina la suficiente encía y se descubre entre la mitad y un tercio de la corona del diente.
Colgajo de reposición apical	Incisión crestal de la zona edéntula para preservar la máxima cantidad de encía queratinizada. Se realiza un colgajo de espesor total y en caso de encontrar hueso realizar una osteotomía con cureta o fresa. Dos tercios de la corona deben quedar expuestos. Suturar el colgajo apicalmente dejando sólo 2-3 mm de la corona cubierta.
Técnica cerrada	Colgajo usando una incisión crestal, se quita suficiente hueso alrededor del diente para poder adherir el bracket. Se coloca un alambre o cadena que pasará por debajo del colgajo y a través de la incisión. Antes de suturar, luxar suavemente con un periostotomo para asegurarnos que no esté anquilosado.
Técnica abierta	Colgajo de espesor total, se localiza el diente incluido y se fenestra. El bracket se puede colocar durante la cirugía o podemos poner un cemento quirúrgico para impedir que la herida cicatrice.
Tunelización	Colgajo de espesor total, y se extrae el canino temporal. En este momento se evalúa el hueso que recubre el diente incluido; osteotomía con cureta o fresa. Se comprueba que existe una comunicación entre el diente incluido y el alveolo vacío del diente temporal. Se adhiere un bracket al canino incluido y se pasa una cadena a través de túnel. Una vez hecho todo esto, suturamos el colgajo en su posición inicial.

Tratamiento ortodóncico final.

Durante esta fase, mientras el canino es alineado en la arcada dental se corrigen las rotaciones dentales que falten. Al final del tratamiento ortodóncico activo, se colocarán retenedores y el paciente se debe citar periódicamente para control.

Complicaciones en el tratamiento ortodóncicoquirúrgico.

La complicación más común es la falta de movimiento una vez iniciadas las fuerzas ortodóncicas. Esto pasa más frecuentemente en los caninos incluidos en posición palatina (68).

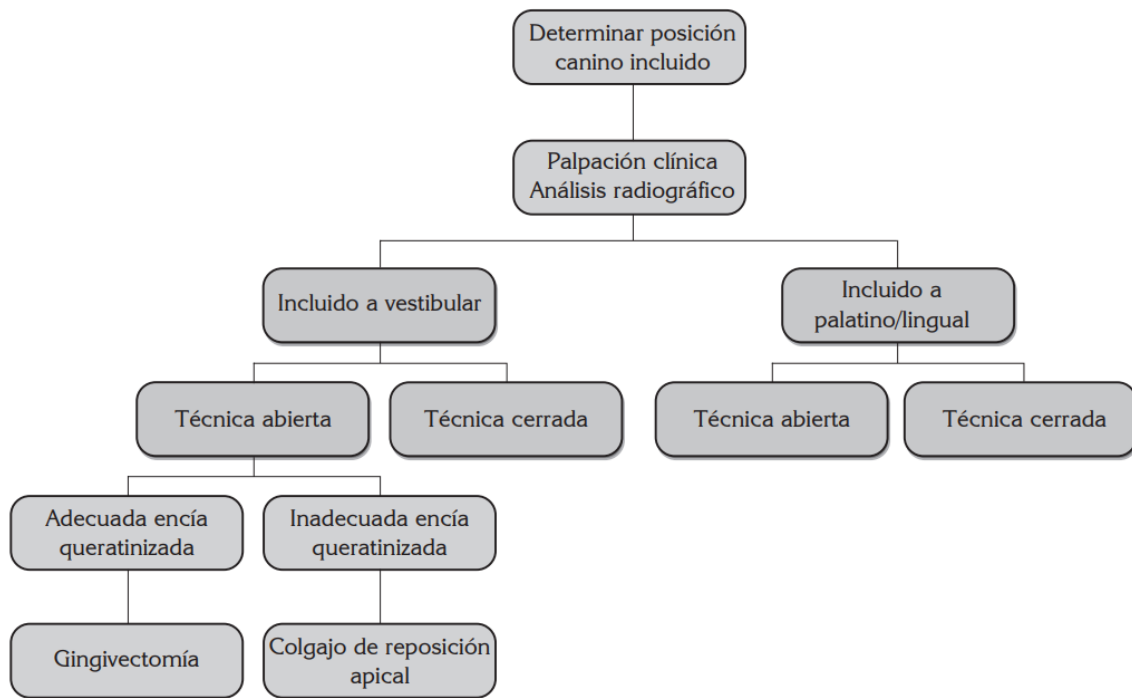
Las etiologías más comunes son:

1. No se ha quitado suficiente hueso alrededor de la corona del diente.

2. Mecanismo ortodóncico incorrecto.

3. Anquilosis. El diagnóstico de anquilosis se hace generalmente durante la cirugía, en estos casos se deben aplicar las fuerzas inmediatamente. En algunas ocasiones no es posible mover el diente y se ha de extraer (75).

4. Adhesión incorrecta.



Cuadro de decisión para escoger la técnica apropiada en un canino incluido, modificada de los criterios descritos por Cooke J, et al. (76).

4-Extracción del canino

La extracción del canino incluido puede afectar a la estética y a la oclusión. Pero a veces es la única opción si hay limitaciones en llevar al canino a su posición en la arcada o su anatomía está afectada. En este caso se deberá decidir entre mover el premolar a la posición del canino u otras alternativas, como el autotrasplante o la restauración protética.

Se realiza la extracción en casos donde el canino presenta alguna patología, cuando está anquilosado o cuando hay afectación de los dientes vecinos.

-Complicaciones de la retención del canino (77).

Dada la importancia de los caninos en boca, el no realizar algún tratamiento puede generar un compromiso estético, fonético y funcional como:

- Desplazamiento o pérdida de vitalidad de dientes vecinos.

- Acortamiento del arco dental.
- Desviación de la línea media dentaria.
- Formación de quistes foliculares.
- Anquilosis del canino.
- Infecciones y dolores recurrentes.
- Reabsorciones dentinarias internas.
- Reabsorciones externas del diente adyacente.
- Combinación de estos factores.

Cuando el folículo del canino retenido sea mayor a 2mm es más factible la posibilidad de reabsorción del diente vecino (78).

En algunos casos el canino incluido no causa efectos perjudiciales durante toda la vida del paciente, aunque el potencial riesgo indica la necesidad de tratamiento o monitoreo.

Técnicas biomecánicas de tratamiento para tracción de caninos retenidos.

En la literatura se proponen varios métodos para manejar y tratar caninos palatalmente impactados.

Primeramente, se debe mover el diente impactado alejándolo de las raíces de los dientes vecinos.

Se debe conseguir el espacio suficiente en el arco dentario y mantener ese espacio mediante ligadura continua por mesial y distal al canino o puede colocarse un resorte metálico (coils spring) en el arco.

Se utilizan fuerzas no mayores a 2 onzas o 60 gramos (79).

Es necesario contar con un arco con rigidez suficiente para resistir la deformación de las fuerzas aplicadas en la extrusión. Un arco rígido minimizará el efecto de montaña rusa indeseable causada por la intrusión de los dientes vecinos si hubiera un arco flexible (80).

También es muy importante el plan de tratamiento ortodóncico, ya que la posición ideal del canino retenido en el arco dental no está garantizada, por lo tanto, si el plan de tratamiento incluye la extracción de premolares, es aconsejable posponer las mismas hasta que el canino sea expuesto quirúrgicamente y se apliquen fuerzas ortodóncicas, para asegurar la factibilidad del movimiento del elemento retenido (81).

Si se planifica la extracción del canino retenido, hay que decidir previamente si se va a mover el premolar a la posición del canino, o se va a restaurar el espacio del canino ausente con algún elemento protésico (82).

Métodos utilizados para el manejo ortodóntico de caninos retenidos y efectos colaterales indeseados.

- a. La tracción del canino se realiza utilizando diferentes técnicas: cadenas elásticas, hilos elásticos o alambres que se insertan directamente al arco principal. Estas técnicas introducen efectos colaterales importantes, tales como la inclinación de los premolares hacia adelante y la de los incisivos hacia atrás, igualmente, con la extrusión del canino se puede crear una mordida abierta en la región del canino. El diseño del aparato que tiene una relación carga/deflexión alta debido a la rápida caída de la fuerza liberada por el elástico, requiere el uso de un arco muy rígido para evitar la deflexión. El arco pesado se usa como unidad de anclaje o de estabilización rígida y un alambre superelástico que calce en el bracket del canino para producir la erupción. Con este sistema, es posible distribuir las fuerzas y los momentos indeseados a un gran número de dientes y se minimizan los efectos colaterales.
- b. Enfoque segmentado para la erupción del canino: se refiere a determinar primeramente el sistema de fuerza deseado, luego analizar los efectos colaterales posibles y, finalmente diseñar el aparato. El control de los efectos colaterales indeseables durante el alineamiento del canino retenido se hace mediante el diseño segmentado que aísla el canino del resto del arco (83).

b.1. Sistema de fuerza deseado. Cantilevers.

Esta técnica ejerce una fuerza única sobre el canino por medio de un cantilever. Los dientes posteriores experimentan una inclinación hacia adelante y una fuerza intrusiva en los dientes adyacentes cuando el canino se extruye. En una vista frontal, si el canino está retenido por vestibular, se puede inclinar lingualmente cuando erupciona y los elementos posteriores tenderán a inclinarse hacia bucal (84).

En el sistema de fuerzas predeterminado o cantilever, la línea de acción, la magnitud, el punto de aplicación de la fuerza y la distancia entre los dos sitios de inserción, se puede calcular tanto las fuerzas activas como las fuerzas reactivas.

El cantilever se confecciona con alambre TMA calibre 0.017"x0.025" el cual se extiende desde el tubo auxiliar del primer molar y se inserta en el bracket del canino con alambre de ligadura. La fuerza requerida para extruir un canino oscila entre 25 a 30g. La unidad de anclaje experimenta una inclinación adelante y una fuerza intrusiva que puede incluir los dientes posteriores o puede extenderse al arco completo (85).

En cuanto a las fuerzas reactivas, el cantilever producirá una fuerza intrusiva igual y opuesta, y una rotación que tenderá a inclinar el molar mesialmente. Estas fuerzas no

representan un problema clínico mientras se mantengan en un rango de 20 a 30 g debido a que pueden ser disipadas entre todos los otros dientes superiores del arco continuo (86).

Usar arco continuo de acero rígido para prevenir la expresión clínica de las fuerzas reactivas.

Cuando el canino está retenido por palatino, necesita erupcionar y moverse hacia vestibular. La aplicación de una fuerza extrusiva en el canino se acompaña de una fuerza intrusiva y una inclinación hacia delante de los posteriores. En el plano transversal, cuando el canino erupciona tiene una tendencia a ser desplazado hacia lingual, mientras que los posteriores se mueven hacia bucal debido a que las fuerzas verticales experimentadas por el canino. La inclinación bucal del canino se da por la aplicación de una única fuerza vestibular al bracket. Cuando el canino se mueve vestibularmente, el molar lo hace hacia lingual y a la vez rota hacia mesio-lingual.

Otra opción es utilizar un cantilever que se extienda desde el tubo auxiliar del primer molar, cruzando la superficie oclusal e insertando al canino. Como unidad de anclaje se puede utilizar un arco transpalatino para estabilizar los segmentos posteriores y un arco de acero 0.017"x0.025" que se extiende a los elementos dentarios. Esto ayuda a controlar cualquier rotación mesiolingual de la unidad de anclaje (87).

Cuando los caninos están retenidos muy altos y por palatino, los cantilevers se extienden desde una barra transpalatina. Estos cantilevers se insertan en los tubos soldados a la barra o pueden ir soldados a la misma. Estos se usan principalmente para extruir los caninos y se reemplazan por otro cantilever luego del proceso de extrusión.

La corrección de los caninos retenidos por palatino requiere dos acciones separadas, una erupción fuera del paladar seguido de un movimiento hacia vestibular.

En casos de caninos retenidos bilaterales, se requiere más anclaje; para esto se puede soldar el cantilever directamente a la barra transpalatina (88).

La combinación de un arco bucal rígido y el arco transpalatino provee el control de las fuerzas reactivas y un excelente anclaje.

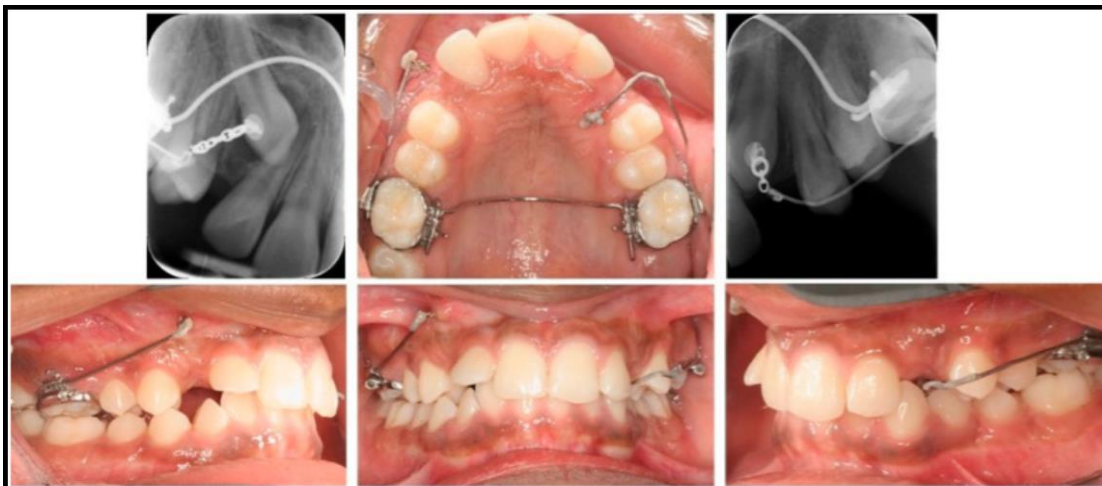

Imagen XXI: Impactación canina bilateral con uso de Cantilevers vestibulares más barra transpalatina (89).

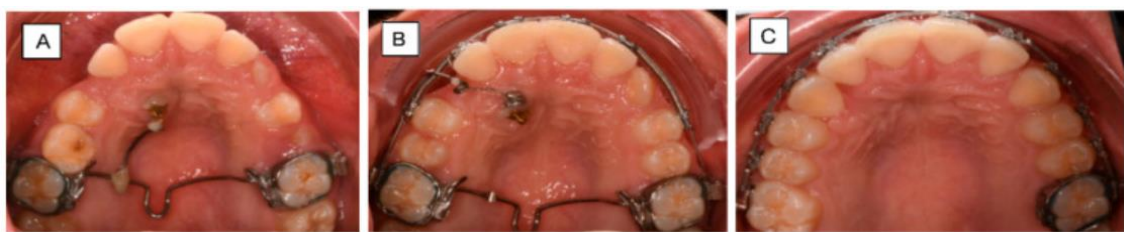

Imagen XXII: Impactación canina bilateral con uso de Cantilevers vestibulares más barra transpalatina (89).

b.2. Ansas en caja

Una vez creado y mantenido el suficiente espacio para el canino en el arco dental, el procedimiento ortodóncico puede realizarse con un ansa en caja con lo que se hace tanto la extrusión canina como las correcciones vestibulolinguales y mesiodistales.

Cuando se utiliza un ansa para el alineamiento del canino, se construye de alambre TMA calibre 0.017"x0.025". La activación del ansa en caja depende de la posición deseada del canino en los planos sagital y horizontal. La relación carga-deflexión permite menos activaciones. Los efectos colaterales pueden ser efectivamente controlados al transferir las fuerzas indeseables a la construcción de anclajes en los segmentos posteriores (90).

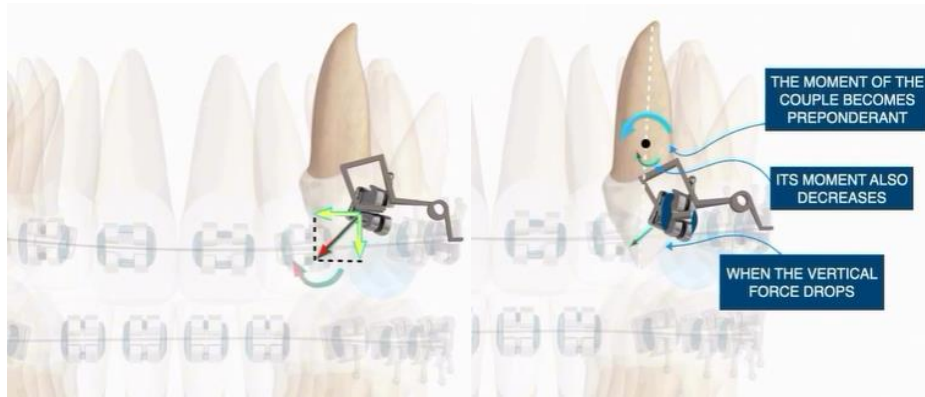


Imagen XXIII: Ansa en caja (91)

2.c. Resorte ballesta para caninos retenidos.

Esta técnica propuesta por Harry Jacoby consiste en un resorte de alambre redondo de 0.014", 0.016" o 0.018", el cual acumula energía por ser doblado en su eje longitudinal. Su extremo de anclaje puede penetrar en la tracción y en los tubos vestibulares de primeros o segundos molares superiores. La parte del alambre que se inserta por una ligadura en el primer premolar, permite rotar la ranura del bracket como en eje de bisagra. La última parte del resorte se dobla hacia abajo verticalmente y termina en forma de espiral a la que se le puede insertar un hilo elastómero. Cuando la porción vertical del resorte se lleva hacia el diente retenido, la parte horizontal acumula energía en el metal doblado. Cuando la sección vertical se libera, actúa como una ballesta. En cuanto al anclaje al utilizar este sistema, se recomienda usar barra transpalatina ya que el resorte crea una torsión en el tubo doble del molar (92).

2.d. Arco helicoidal australiano.

El alambre australiano está confeccionado de acero inoxidable austenítico que se trata con calor y luego con frío hasta el diámetro deseado para ganar resiliencia, resistencia y fuerza tensil. Este alambre se confecciona con hélices que sirven como pares contra los brackets de los dientes adyacentes para mantener el espacio para el canino en erupción. Una hélice incisal adicional incrementa la resiliencia del sistema y ancla la ligadura de acero inoxidable corriendo hasta el aditamento canino. El vector de fuerza para el canino puede alterarse cambiando la posición transversal de la hélice incisal. El aparato se activa al doblar la ligadura de acero inoxidable. Esta fuerza también mantiene el espacio para el diente en erupción. La cantidad de fuerza puede variarse si se utilizan diferentes diseños de arcos (93).

2.e. Utilización de Microtornillos para traccionar caninos incluidos.

El uso de microtornillos ha demostrado ser de gran utilidad ya que proporcionan un anclaje esquelético fiable además de muy útiles y ventajosos a la hora de facilitar el éxito en los tratamientos ortodóncicos.

A la hora de traccionar un canino incluido, la mayor preocupación es tener un buen anclaje que proporcione alta resistencia al movimiento no deseado.

El uso de mini implantes muestra ventajas comparativas frente a métodos tradicionales de anclaje ortodóncicos, pues proporciona un anclaje óseo estable durante el tratamiento (anclaje absoluto), además minimiza el uso de piezas dentarias para anclaje o lo hacen innecesario, la aplicación de fuerzas es directamente transferida al movimiento ortodóncico lo cual evita la amortización del periodonto en el anclaje dentario, y con ello se logra una disminución de las molestias dentarias sobre piezas dentales utilizadas como anclaje, así como un menor discomfort al reducir la cantidad de aparatos en boca o extraorales, el anclaje es el factor clave durante todo el proceso, y requiere una mínima cooperación del paciente (94).

Los microimplantes, al ser aditamentos pequeños, pueden ser ubicados en zonas de difícil acceso (entre raíces de piezas vecinas), además que pueden cargarse casi inmediatamente después de su colocación.

Los microtornillos a su vez pueden combinarse con otros aditamentos para la tracción, tales como cadenas elastómericas, cadenas metálicas, Cantilevers.

En conclusión, la utilización de microtornillos para la tracción de caninos retenidos, evita efectos colaterales y resulta una técnica muy efectiva (95).

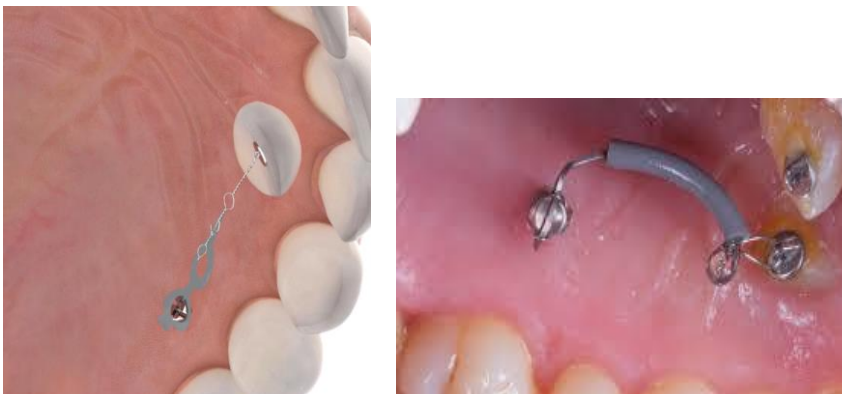

Imagen XXIV: Ejemplos de tracción canina mediante el uso de microtornillos (96).

CAPÍTULO III

MATERIALES Y MÉTODOS

Tipo de estudio:

El siguiente estudio es de tipo transversal y analítico.

Selección y tamaño de la muestra:

La población de estudio estuvo conformada por un total de 482 pacientes a los cuales se les tomaron estudios de diagnóstico, radiografías panorámicas, y telerradiografías laterales de cráneo. El rango de edades estuvo conformado por los pacientes de 8 a 25 años que acudieron a atención en la Especialidad de Ortodoncia y Ortopedia Maxilar de la UNCuyo, durante el periodo de febrero de 2022 a febrero de 2025.

Métodos de recolección de la información:

Las variables de identificación de los pacientes se registraron por medio de los datos obtenidos de los profesionales tratantes.

Se realizó una clasificación tomando la mayor cantidad de información posible teniendo en cuenta solamente los pacientes con caninos retenidos.

Plan de análisis estadístico:

Se realizó un análisis descriptivo para cada variante, determinando frecuencias y porcentajes.

Variables:

Se consideró: edad del paciente, sexo, biotipo facial, clase dentaria, elemento retenido, tratamiento realizado y duración del tratamiento. Con esa información se confecciona una tabla para mejor visualización de los datos (Tabla 6).

Resultados:

La muestra estuvo constituida por 482 pacientes, de 8 a 40 años de edad que acudieron a la Especialidad de Ortodoncia y ortopedia de la UNCuyo, entre febrero de 2022 a febrero de 2025.

Los pacientes que presentaron caninos retenidos fueron 12, lo cual represento un 2,5%.

El 100% de los pacientes con retención canina fueron del sexo femenino (Grafico I).

El biotipo facial predominante fue Mesofacial en 6 pacientes, lo que representa un 50%, seguido por 4 pacientes Braquifaciales, 33%, y 2 pacientes Dolicofaciales, 16% (Gráfico II).

Los pacientes que presentaron Clase dentaria I fueron 5, representando un 41% del total, seguido por Clase II, 5 pacientes, 41%, y 2 pacientes presentaron Clase III, 16% (Gráfico III).

Las edades de los pacientes oscilaron entre los 13 y los 27 años, con una edad promedio de 19,3 años (Gráfico IV).

La prevalencia de sitio de retención de los caninos fue por palatino en 10 pacientes, lo que representa el 83%, y 2 caninos retenidos por vestibular, lo que equivale al 16% (Gráfico V).

Respecto a cuál canino se presentó retenido con mayor frecuencia, hubo mayoría de retenciones bilaterales en 5 pacientes, representando un 41,6%, seguido por el elemento 13, en 4 pacientes, 33.3% y luego el 23 en 3 pacientes, 25% (Gráfico VI).

En cuanto a la técnica de liberación del canino retenido, en 9 pacientes se debió realizar alguna intervención quirúrgica, lo que representa el 75%, mientras que los 3 restantes no necesitaron esos procedimientos, 25% (Gráfico VII).

Al liberar el canino retenido se realizó tracción del mismo con diferentes técnicas, siendo la más utilizada la tracción con cantilever en 6 pacientes, lo que representa un 50%, en otros 3 pacientes se optó por arcos palatinos con dispositivos, 25% y en los 3 restantes se utilizaron otros métodos de tracción, 25% (Gráfico VIII).

Los tiempos de tratamiento para liberación de caninos retenidos en general son extensos, en este caso, 5 casos tomaron un tiempo de 18 meses, 41,6%, 4 casos duraron 24 meses, 33%, y 2 casos necesitaron 36 meses, 16% (Gráfico IX).

Sexo	Biotipo	Clase dentaria	Edad	Elemento	Presentación de la retención	Tratamiento Realizado	Tiempo de tratamiento
F	Mesofacial	CI	17	13	palatino	Cirugía y tracción con arco a palatino	24 meses
F	Braquifacial	CII	23	13-23	vestibular	Cirugía y arco con ligaduras y cadeneta	24 meses
F	Mesofacial	CI	18	13	palatino	Cirugía y tracción cantilever	18 meses
F	Dólicofacial	CII	17	13-23	palatino	Cirugía y tracción cantilever	36 meses
F	Braquifacial	CIII	18	13	palatino	Cirugía y cantilever	18 meses
F	Mesofacial	CI	14	23	palatino	Cirugía y tracción cantilever	24 meses
F	Braquifacial	CIII	27	13	vestibular	Cirugía por Vestibular y cantilever	18 meses
F	Mesofacial	CII	16	13-23	palatino	Ectópicos palatinos, BTP con extensiones	18 meses
F	Mesofacial	CI	23	13-23	palatino	Sin cirugía ni elementos auxiliares	24 meses
F	Dólicofacial	CII	23	23	palatino	Cirugía y BTP con brazo, resorte	18 meses
F	Braquifacial	CI	23	23	palatino	Tratamiento expectante	
F	Mesofacial	CII	13	13-23	palatino	Cirugía y tracción cantilever	18 meses

Tabla 6: Variables consideradas en el estudio estadístico de pacientes con caninos retenidos que acudieron a la Especialidad de Ortodoncia y Ortopedia de la UNCuyo.

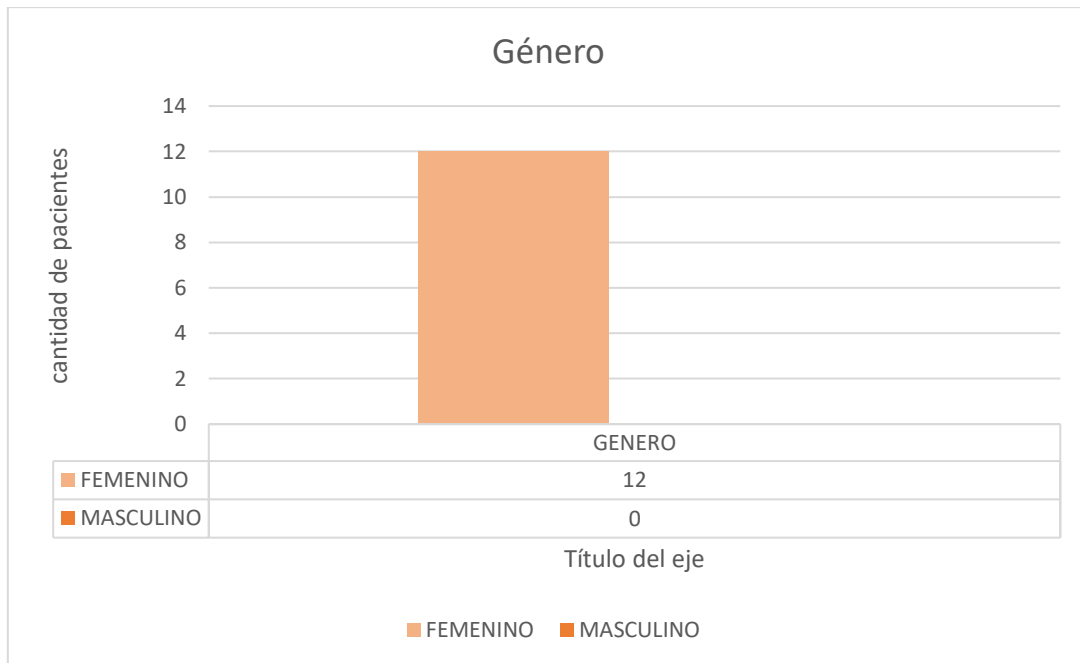


Gráfico I

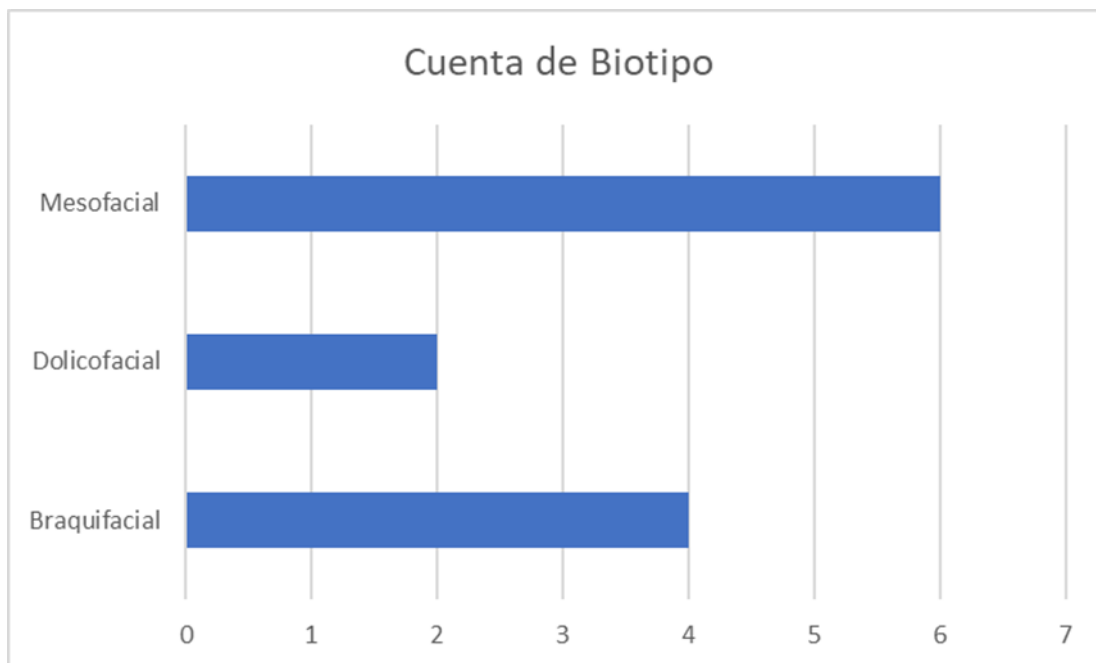


Gráfico II

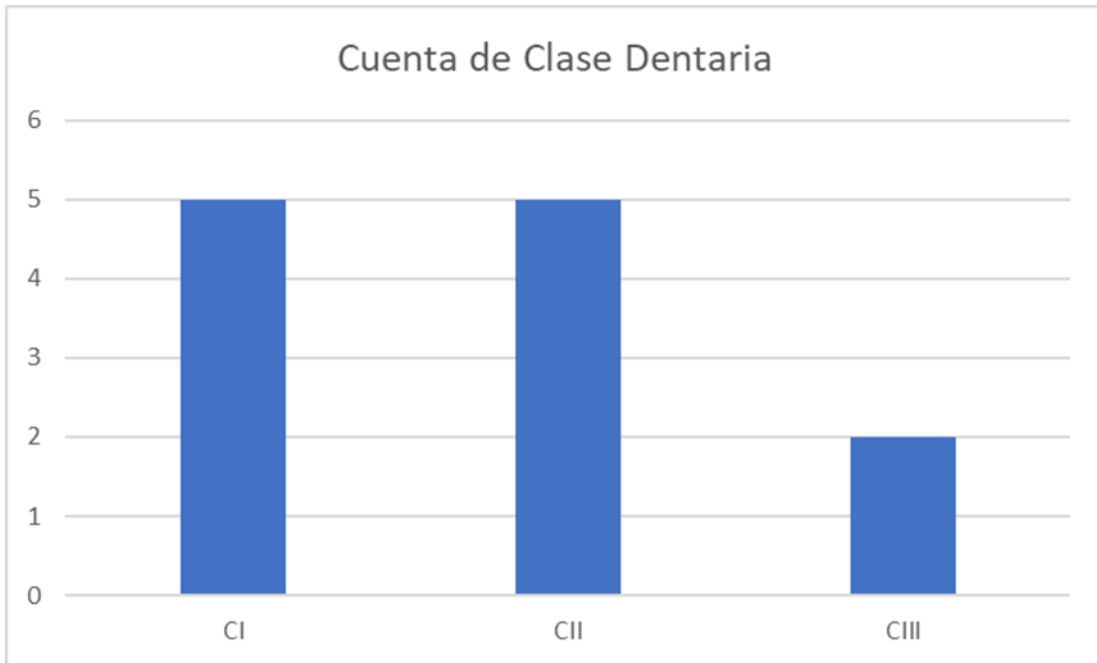


Gráfico III

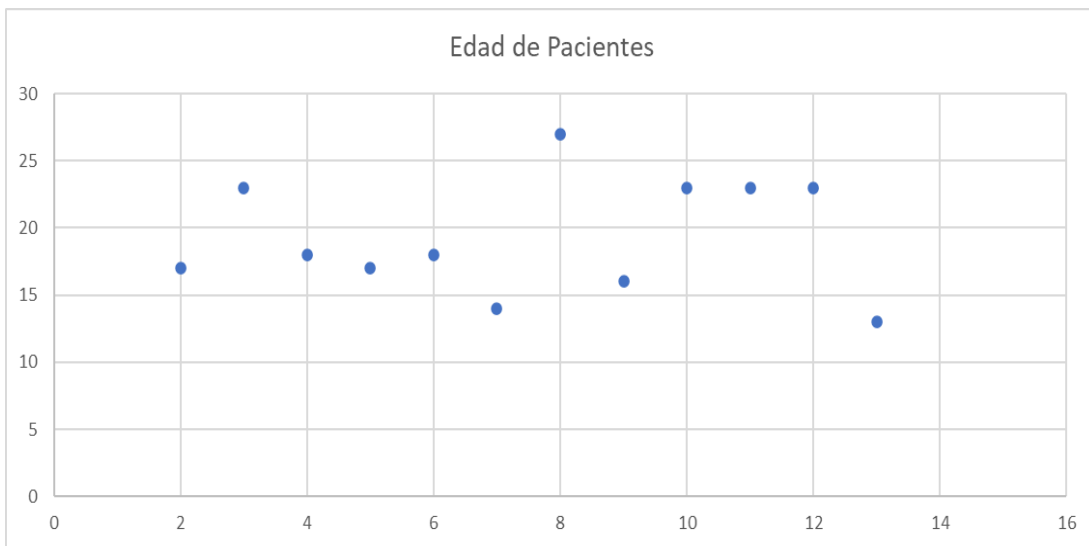


Gráfico IV

Caninos retenidos. Diagnóstico, prevención y alternativas de tratamiento. Revisión bibliográfica y análisis de estadística de la V cohorte.

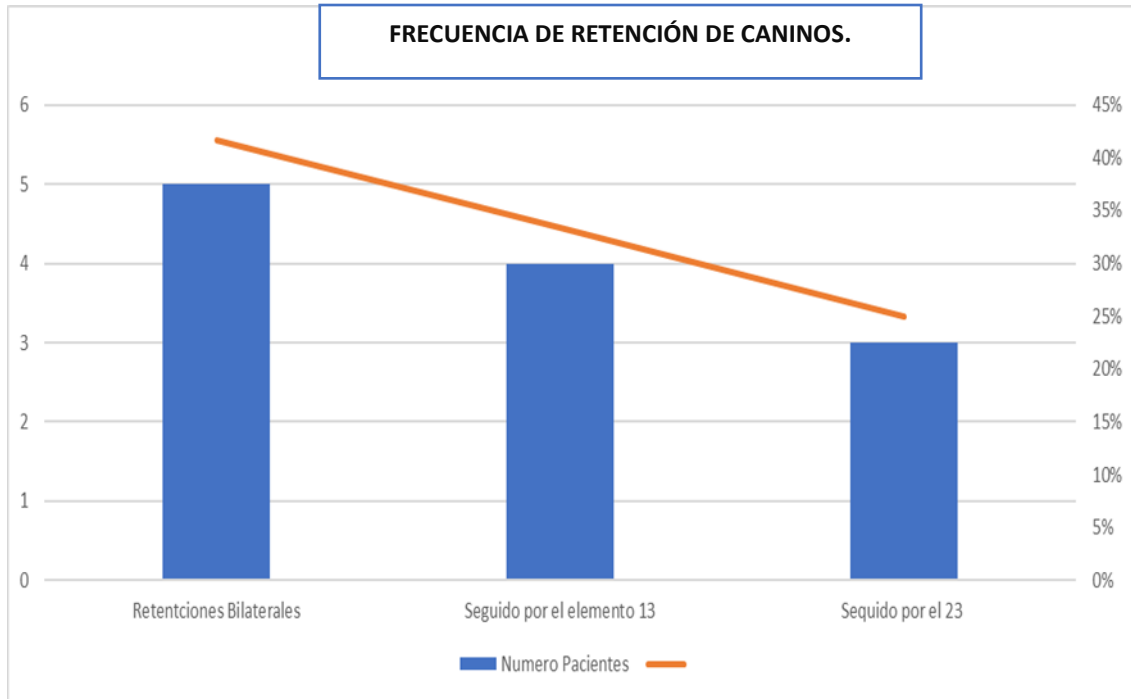


Gráfico V

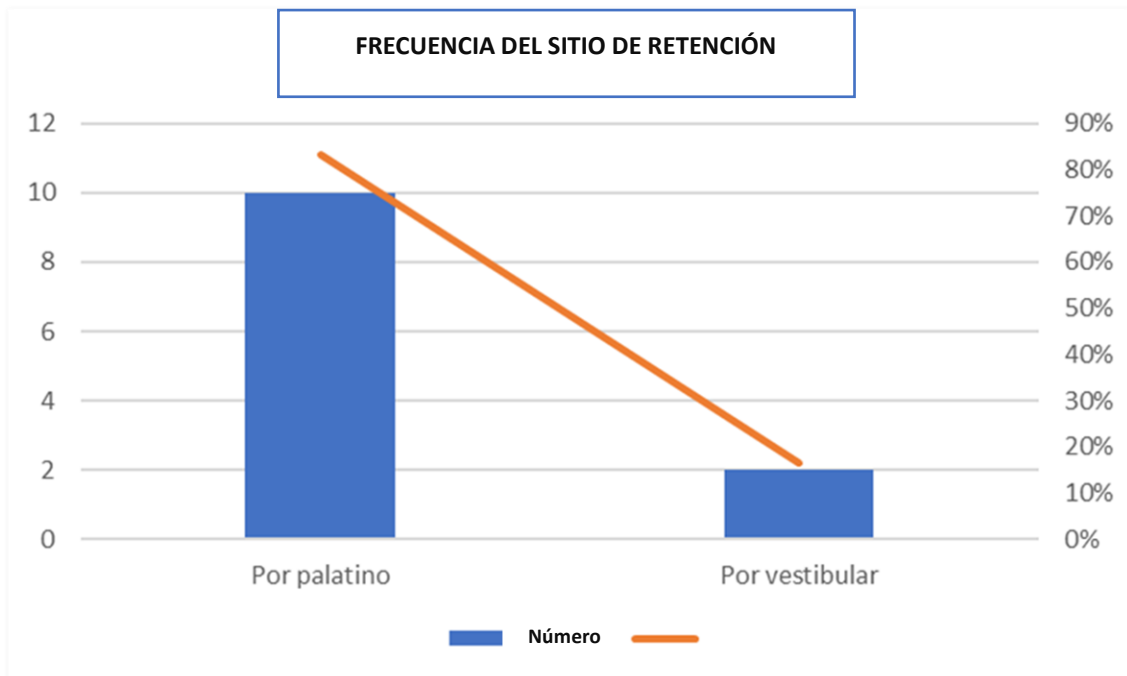


Gráfico VI

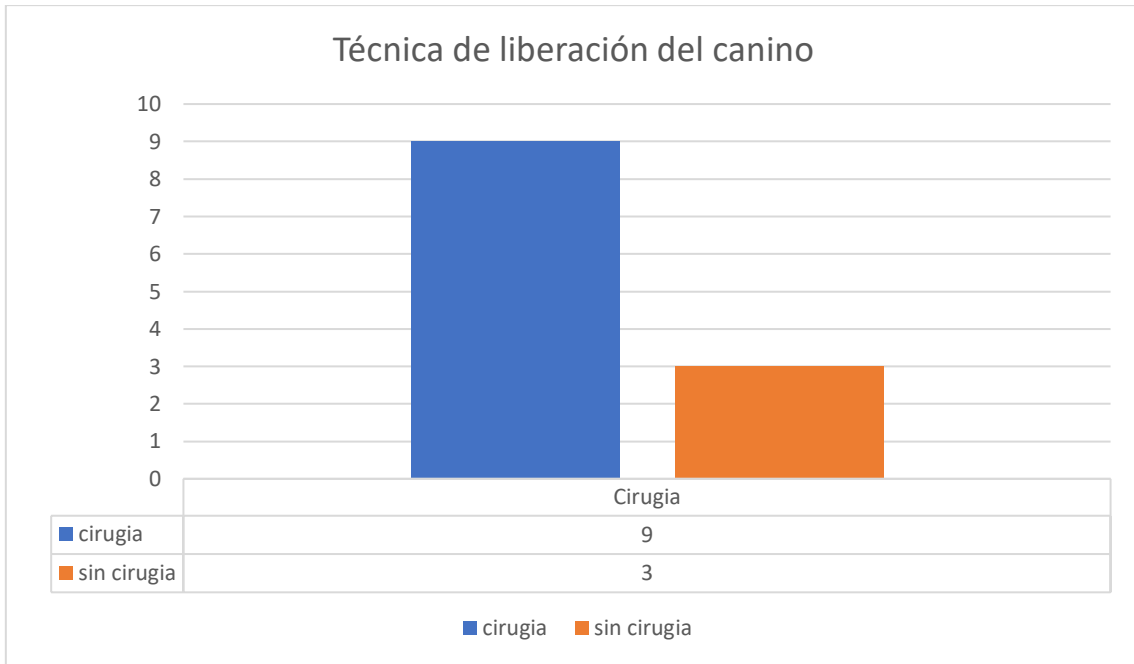


Gráfico VII

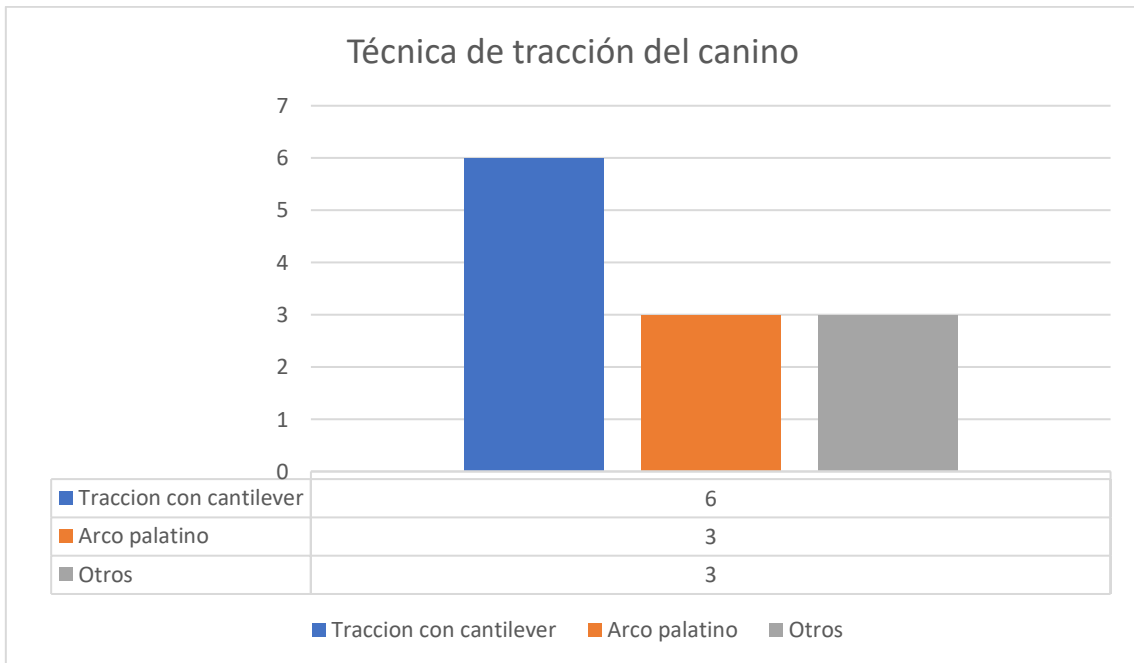


Gráfico VIII

Caninos retenidos. Diagnóstico, prevención y alternativas de tratamiento. Revisión bibliográfica y análisis de estadística de la V cohorte.

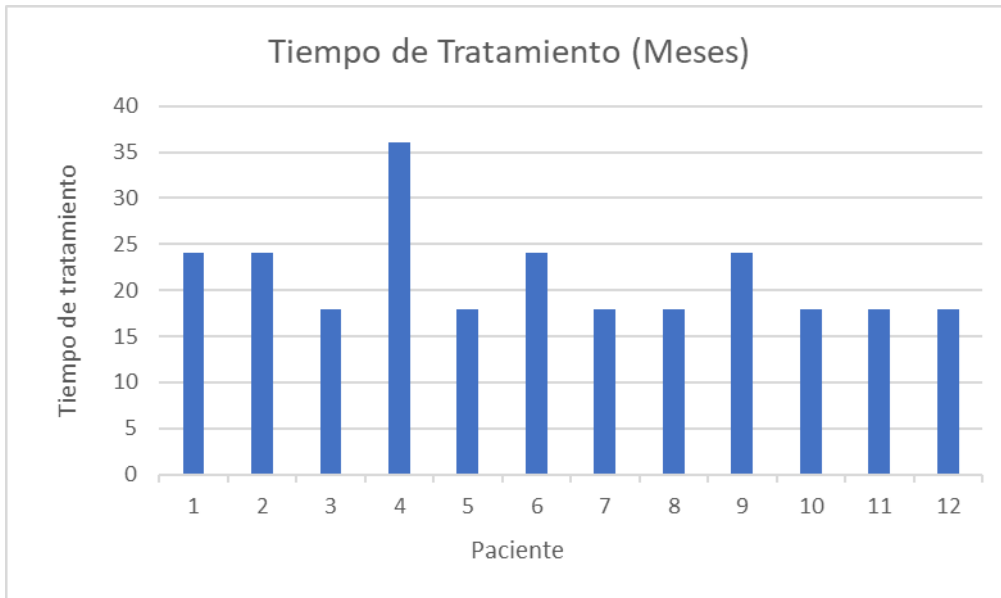


Gráfico IX

CAPÍTULO IV

CONCLUSIONES

1. Los caninos son las piezas dentales con mayor prevalencia de retención después de los terceros molares. Su incidencia varía entre 0,2 al 7%. Asimismo, su etiología es considerada desde tres puntos de vista factores: locales, generales y genéticos.
2. La revisión de la literatura constató que la frecuencia de caninos superiores retenidos oscila entre el 1% y el 3% en la población general. Esta condición es más prevalente en mujeres que en hombres.
3. Al tratar caninos retenidos, incluidos o impactados es necesario un diagnóstico temprano para tener éxito en el tratamiento. Hoy en día los caninos retenidos, se diagnostican mediante ortopantomografía o Tomografía Computarizada de Haz Cónico (Cone Beam).
4. El Cone Beam es considerado el gold estándar para la localización de caninos, ya que evalúa con exactitud la dirección de impactación, la cantidad de hueso alveolar que rodea el canino, relación con otras estructuras anatómicas y reabsorciones en piezas dentarias adyacentes.
5. El tratamiento interceptivo puede prevenir la retención, inclusión o impactación del canino y que erupcione correctamente en el arco dental.
6. El tratamiento ortodóntico está focalizado a caninos retenidos con un grado de inclinación de 40 grados o menor, para aquellos que exceden este ángulo, se consideran opciones alternativas de tratamientos.
7. La técnica quirúrgica y ortodóntica permite corregir la retención, inclusión o retención y evita complicaciones en piezas adyacentes. Una selección cuidadosa de la técnica es esencial para el alineamiento exitoso de los caninos.

BIBLIOGRAFÍA

1. CLÍNICO wwwmedigraphicorgmx C, de los Ángeles Montenegro Porras M, Hara Ortiz F. Revista Mexicana de Ortodoncia Tracción de canino retenido superior con aparatología ortodóntica fi ja Edgewise: Reporte de un caso Orthodontic traction of a retained upper canine with Edgewise appliances: Case report [Internet]. Vol. 1. Disponible en: www.medigraphic.org.mx
2. Sánchez Velásquez J, Barahona RMM. Caninos retenidos, características clínicas, métodos diagnósticos y tratamiento odontológico. Revisión bibliográfica. Odontología Activa Revista Científica. 5 de septiembre de 2022;7(3):65-74.
3. Mónica Fernández Aliaga Dra Jeannet Carla Larrea Eyzaguirre D. UNIVERSIDAD MAYOR DE SAN ANDRÉS FACULTAD DE ODONTOLOGÍA UNIDAD DE POSTGRADO ABORDAJE QUIRÚRGICO DE CANINOS RETENIDOS CON EL USO DE TOMOGRAFÍA COMPUTARIZADA CONE BEAM TUTORES : Dr. Jaime Ernesto Castel Mendoza.
4. Velásquez Jhonatan S, Barahona Magdalena M. CANINOS RETENIDOS, CARACTERÍSTICAS CLÍNICAS, MÉTODOS DIAGNÓSTICOS Y TRATAMIENTO ODONTOLÓGICO. REVISIÓN BIBLIOGRÁFICA Retained canines, clinical characteristics, diagnostic methods and dental treatment. Bibliographic review. Revista OACTIVA UC Cuenca. 2022;7:65-74.
5. AGUANA KCLPL. «Diagnóstico de caninos retenidos y su importancia en el tratamiento ortodóntico». Revista Latinoamericana de Ortodoncia y Odontopediatría "Ortodoncia.ws edición electrónica . 2011;
6. Olaciregui Hernández MC, Flórez Bayona G, Fernández Faverola L, Castellanos Rodríguez MC, Peñuela Sánchez AE, Torres Murillo EA. Riesgo de impactación temprana de caninos maxilares en radiografías panorámicas clínicas Universidad Santo Tomás, Bucaramanga. Ustasalud. 16 de julio de 2021;21(1).
7. proffit fields, sarver, larson. ortodoncia contemporanea. 6 Edition. elsevier, editor. 2020.
8. lopez-aranz. lopez arranz cirugia oral. madrid: Editorial interamericana-mc graw hill; 1991.
9. Egado Moreno S, Arnau Matas C, Juárez Escalona I, Jané-Salas E, Marí Roig A, López-López J. Avances en odontoestomatología. Av Odontoestomatol [Internet]. 2003 [citado 30 de marzo de 2025];29(5):227-38. Disponible en: https://scielo.isciii.es/scielo.php?script=sci_arttext&pid=S0213-12852013000500002&lng=es&nrm=iso&tlng=es
10. Velásquez Jhonatan S, Barahona Magdalena M. CANINOS RETENIDOS, CARACTERÍSTICAS CLÍNICAS, MÉTODOS DIAGNÓSTICOS Y TRATAMIENTO ODONTOLÓGICO. REVISIÓN BIBLIOGRÁFICA Retained canines, clinical characteristics, diagnostic methods and dental treatment. Bibliographic review. Revista OACTIVA UC Cuenca. 2022;7:65-74.
11. Mechica JB. Raquitismo e osteomalacia. Arquivos Brasileiros de Endocrinologia & Metabologia. 1999;43(6).
12. Martinovic G, Henríquez MJ, Alister JP, Manterola C. Odontodisplasia Regional y Agenesia de Premolares. Reporte de un Caso. International journal of odontostomatology. septiembre de 2019;13(3):310-5.
13. Marín García F, García Cañas P, Núñez Rodríguez MC, Dolores Soria Pinto C, España M. FISIOLOGÍA DE LA ERUPCIÓN DENTARIA Principales motivos de consulta La erupción dental normal y patológica [Internet]. Disponible en: www.fapap.es
14. Transposición dentaria.

15. Johnson LM, Philip Sapp J, McIntire DN. Squamous cell carcinoma arising in a dentigerous cyst. *Journal of Oral and Maxillofacial Surgery*. septiembre de 1994;52(9):987-90.
16. Moreno Motato DF, Obando Trelles FA, Mendoza Villavicencio DA. Retención de caninos premolares superiores por traumatismos. *RECIAMUC*. 4 de mayo de 2022;6(2):90-8.
17. 0721469.
18. Botero Mariaca PM, Vélez Trujillo N, Restrepo Serna CC, Mariaca Cartagena L. Manual de ortodoncia interceptiva: teoría y práctica [Internet]. 2020 nov. Disponible en: <https://repository.ucc.edu.co/handle/20.500.12494/20633>
19. General O. DESARROLLO DE LOS DIENTES Y LA OCLUSIÓN.
20. Kuroi J. Early treatment of tooth-eruption disturbances. *American Journal of Orthodontics and Dentofacial Orthopedics*. junio de 2002;121(6):588-91.
21. 0003-3219(1949)019_0079_tucida_2_0_co_2.
22. Hubertus J.M. van Waes HJMVWPS. Van Waes, H.J.M., Atlas de odontología pediátrica. Masson, editor. 2002. 388 p.
23. Alqerban A, Jacobs R, Lambrechts P, Loozen G, Willems G. Root resorption of the maxillary lateral incisor caused by impacted canine: a literature review. *Clin Oral Investig*. 11 de septiembre de 2009;13(3):247-55.
24. Becker A, Chaushu S. Etiology of maxillary canine impaction: A review. *American Journal of Orthodontics and Dentofacial Orthopedics*. octubre de 2015;148(4):557-67.
25. Sajnani AK. Permanent maxillary canines - review of eruption pattern and local etiological factors leading to impaction. Vol. 6, *Journal of investigative and clinical dentistry*. 2015. p. 1-7.
26. Siotou K, Kouskouki MP, Christopoulou I, Tsolakis AI, Tsolakis IA. Frequency and Local Etiological Factors of Impaction of Permanent Teeth among 1400 Patients in a Greek Population. *Dent J (Basel)*. 11 de agosto de 2022;10(8):150.
27. Bfd. Serial extraction: Precautions, limitations, and alternatives. *Am J Orthod*. enero de 1976;69(1):95-7.
28. Ayala Pérez Y, Carralero Zaldívar L de la C, Leyva Ayala B del R. La erupción dentaria y sus factores influyentes. *Correo Científico Médico* [Internet]. 2018 [citado 13 de marzo de 2025];22(4):681-94. Disponible en: http://scielo.sld.cu/scielo.php?script=sci_arttext&pid=S1560-43812018000400013&lng=es&nrm=iso&tlng=es
29. Hernández JA, Villavicencio J, Arango MC. Primer semestre. Vol. 24, *Revista Facultad de Odontología Universidad de Antioquia*. 2013.
30. Ortega Flores G. DIAGNOSTICO DE CANINOS PERMANENTES RETENIDOS : DIAGNOSIS OF RETAINED PERMANENT CANINS. *Odontología Actual* [Internet]. 24 de noviembre de 2020;4(5):6-10. Disponible en: <https://dicyt.uajms.edu.bo/revistas/index.php/odontologia/article/view/1184>
31. noemi bordoni. *Odontología Pediátrica. La Salud Bucal del niño y el adolescente en el mundo actual*. 2010;
32. Hamada Y, Timothius CJC, Shin D, John V. Canine impaction – A review of the prevalence, etiology, diagnosis and treatment. *Semin Orthod*. junio de 2019;25(2):117-23.
33. Becker A. *Orthodontic Treatment of Impacted Teeth*. CRC Press; 2007.
34. Castillo RC. Importancia de la Radiología en el Diagnostico Odontoestomatológico.

35. Orton HS, Garvey MT, Pearson MH. Extrusion of the ectopic maxillary canine using a lower removable appliance. *American Journal of Orthodontics and Dentofacial Orthopedics*. abril de 1995;107(4):349-59.
36. a09v26n4.
37. Camarena-Fonseca AR, Rosas Gonzales EJ, Cruzado-Piminchumo LM, Liñán Durán C. Métodos de diagnóstico imagenológico para optimizar el plan de tratamiento y pronóstico de caninos maxilares. *Revista Estomatológica Herediana*. 16 de marzo de 2017;26(4):263.
38. Roque-Torres GD, Meneses-López A, Norberto Bóscolo F, De Almeida SM, Haiter Neto F. *Revista estomatológica Herediana*. *Revista Estomatológica Herediana* [Internet]. 1991 [citado 14 de marzo de 2025];25(1):61-78. Disponible en: http://www.scielo.org.pe/scielo.php?script=sci_arttext&pid=S1019-43552015000100009&lng=es&nrm=iso&tlng=
39. Graphics Inc P. Maxillary Canine Impactions Related to Impacted Central Incisors: Two Case Reports. 2007.
40. Palatal and Labially Impacted Maxillary Canine-associated Dental Anomalies: A Comparative Study.
41. Kim SH, Son WS, Yamaguchi T, Maki K, Kim SS, Park SB, et al. Assessment of the root apex position of impacted maxillary canines on panoramic films. *American Journal of Orthodontics and Dentofacial Orthopedics*. octubre de 2017;152(4):489-93.
42. Dias R, Kanungo H, Gupta M, Mishra K, Soni A, Jaiswal A. Comparison of 3D Easy Box cone-beam computed tomography analysis with 2D Modified Easy Box on OPG as a prognostic tool for impacted maxillary canines: A pilot study. *J Orthod*. 1 de diciembre de 2024;51(4):345-53.
43. Ericson S, Kurol J. CT diagnosis of ectopically erupting maxillary canines--a case report. *The European Journal of Orthodontics*. 1 de mayo de 1988;10(2):115-21.
44. Ericson S, Kurol J. Early treatment of palatally erupting maxillary canines by extraction of the primary canines. *The European Journal of Orthodontics*. 1 de noviembre de 1988;10(4):283-95.
45. Diaz-Reissner C, Pistilli E, Cajé R, Maldonado C, Jolay E, Ferreira-Gaona M. Pronóstico de caninos impactados según su posición en el maxilar superior mediante diferentes análisis radiográficos. *Revista Científica Odontológica*. 1 de abril de 2022;10(1):e096.
46. RELACIÓN ENTRE BIOTIPO FACIAL Y RETENCIÓN DEL CANINO MAXILAR.
47. Power SM, Short MBE. An Investigation into the Response of Palatally Displaced Canines to the Removal of Deciduous Canines and an Assessment of Factors Contributing to Favourable Eruption. *Br J Orthod*. 1 de agosto de 1993;20(3):215-23.
48. Análisis del pronóstico de erupción de caninos maxilares.
49. Warford JH et al. Prediction of maxillary canine impaction using sectors and angular measurement. *American Journal of Orthodontics and Dentofacial Orthopedics*. Volume 124(Issue 6, 651-655).
50. Kumar S, Mehrotra P, Bhagchandani J, Singh A, Garg A, Kumar S, et al. Localization of impacted canines. *Journal of Clinical and Diagnostic Research*. 1 de enero de 2015;9(1):11-4.
51. Fernández G, Amador L. MÉTODOS RADIOGRÁFICOS PARA DETERMINAR LA PROBABILIDAD DE CANINOS SUPERIORES RETENIDOS. REVISIÓN DE LA LITERATURA. RADIOGRAPHIC METHODS TO DETERMINE THE PROBABILITY OF RETAINED UPPER CANINES. REVIEW ARTICLE. LITERATURE REVIEW.

52. Kau CH, Pan P, Gallerano RL, English JD. A novel 3D classification system for canine impactions—the KPG index. *The International Journal of Medical Robotics and Computer Assisted Surgery*. 15 de septiembre de 2009;5(3):291-6.
53. Camarena-Fonseca AR, Rosas Gonzales EJ, Cruzado-Piminchumo LM, Liñán Durán C. Métodos de diagnóstico imagenológico para optimizar el plan de tratamiento y pronóstico de caninos maxilares. *Revista Estomatológica Herediana*. 16 de marzo de 2017;26(4):263.
54. Olaciregui Hernández MC, Flórez Bayona G, Fernández Faverola L, Castellanos Rodríguez MC, Peñuela Sánchez AE, Torres Murillo EA. Riesgo de impactación temprana de caninos maxilares en radiografías panorámicas clínicas Universidad Santo Tomás, Bucaramanga. *Ustasalud*. 16 de julio de 2021;21(1).
55. Bjerklin K, Ericson S. How a Computerized Tomography Examination Changed the Treatment Plans of 80 Children with Retained and Ectopically Positioned Maxillary Canines [Internet]. Vol. 76, *Angle Orthodontist*. 2006. Disponible en: <http://meridian.allenpress.com/angle-orthodontist/article-pdf/76/1/43/1375142/0003-3219>
56. Suárez D BMSP. Protocolo para el pronóstico de los caninos superiores retenidos. *dental tribune*. febrero de 2023;
57. Alfaleh W, Al Thobiani S. Evaluation of impacted maxillary canine position using panoramic radiography and cone beam computed tomography. *Saudi Dent J*. noviembre de 2021;33(7):738-44.
58. Cleber Frigi Bissoli; Carola Gomez Ágreda; Wilton Mitsunari Takeshita; Julio Cezar de Melo Castilho; Edmundo Medici Filho; Mari Eli Leonelli de Moraes. importancia y aplicaciones del sistema de tomografía computarizada Cone-beam (CBTM) . *Acta Odontológica Venezolana* Volumen 45, No 4, Año 2007 Obtenible aodontologica.com/ediciones/2007/4/art-16/ Consultado el: 14/03/2025. 45(4).
59. Rojas F, Figueroa M, Díaz V. Estudio Comparativo de la Especificidad Dimensional del Cone Beam y la Radiografía Panorámica Digital. *Revista Clínica de Periodoncia, Implantología y Rehabilitación Oral*. diciembre de 2009;2(3):157-60.
60. Warford JH, Grandhi RK, Tira DE. Prediction of maxillary canine impaction using sectors and angular measurement. *American Journal of Orthodontics and Dentofacial Orthopedics*. diciembre de 2003;124(6):651-5.
61. Sajjani AK, King NM. Early prediction of maxillary canine impaction from panoramic radiographs. *American Journal of Orthodontics and Dentofacial Orthopedics*. julio de 2012;142(1):45-51.
62. Al-Abdallah M, AlHadidi A, Hammad M, Dar-Odeh N. What factors affect the severity of permanent tooth impaction? *BMC Oral Health*. 1 de diciembre de 2018;18(1):184.
63. Moreno ES, Matas AC, Escalona JI, Roig MA. Documento.
64. Gay Escoda C, Forteza González G, M^a Herráez Vilas J. Caninos incluidos. *Patología, clínica y tratamiento*.
65. Ericson S, Kurol J. Early treatment of palatally erupting maxillary canines by extraction of the primary canines. *The European Journal of Orthodontics*. 1 de noviembre de 1988;10(4):283-95.
66. Alessandri Bonetti G, Zonarini M, Incerti Parenti S, Marini I, Gatto MR. Preventive treatment of ectopically erupting maxillary permanent canines by extraction of deciduous canines and first molars: A randomized clinical trial. *American Journal of Orthodontics and Dentofacial Orthopedics*. 3 de marzo de 2011;139(3):316-23.

67. Alyammahi AS, Kaklamanos EG, Athanasiou AE. Effectiveness of extraction of primary canines for interceptive management of palatally displaced permanent canines: a systematic review and meta-analysis. *Eur J Orthod.* 6 de abril de 2018;40(2):149-56.
68. Naoumova J, Kürol J, Kjellberg H. Extraction of the deciduous canine as an interceptive treatment in children with palatally displaced canines—part II: possible predictors of success and cut-off points for a spontaneous eruption. *Eur J Orthod.* abril de 2015;37(2):219-29.
69. artículo ORIGINAL La EXtracción SEriada: manEJO OrtOdóncicO y aPLicación cLínica (1ª Parte).
70. Bourzgui F, Sebbar M, Abidine Z, Bentahar Z. Management of Dental Impaction. En: *Orthodontics - Basic Aspects and Clinical Considerations.* InTech; 2012.
71. 421539344011.
72. Bedoya MM, Park JH. A Review of the Diagnosis and Management of Impacted Maxillary Canines. *The Journal of the American Dental Association.* diciembre de 2009;140(12):1485-93.
73. Zuccati G, Ghobadlu J, Nieri M, Clauser C. Factors associated with the duration of forced eruption of impacted maxillary canines: A retrospective study. *American Journal of Orthodontics and Dentofacial Orthopedics.* septiembre de 2006;130(3):349-56.
74. Tovío Martínez E, Vergara Villarreal P, Martínez Martínez A, Harris-Ricardo J. Tracción de canino maxilar con la técnica quirúrgica incisión vertical y túnel de acceso subperióstico. *Duazary.* 23 de septiembre de 2019;16(3):104-11.
75. Felipe Giraldo-Mira J, Velásquez-Velásquez M, Esp Cirug Máx-fac O, de contacto A, Felipe Giraldo J. Alternativas ortodóncico-quirúrgicas para dientes anquilosados *Orthodontic-Surgical Alternatives for Tooth Ankylosis.*
76. Kolenc Fusé FJ. Medicina oral, patología oral y cirugía bucal. *Medicina Oral, Patología Oral y Cirugía Bucal (Ed impresa)* [Internet]. 2004 [citado 14 de marzo de 2025];9(5):385-95. Disponible en: https://scielo.isciii.es/scielo.php?script=sci_arttext&pid=S1698-44472004000500003&lng=es&nrm=iso&tlng=es
77. Blanco Ruiz Y, Espinosa Morales L, Hernández González L de las M, Blanco Ruiz Y, Espinosa Morales L, Hernández González L de las M. *Revista Medicentro electrónica. Medicentro Electrónica* [Internet]. 1997 [citado 14 de marzo de 2025];25(2):373-6. Disponible en: http://scielo.sld.cu/scielo.php?script=sci_arttext&pid=S1029-30432021000200373&lng=es&nrm=iso&tlng=es
78. Rodríguez Romero FJ, Rodríguez Sánchez M, Rodríguez Rodríguez B. Avances en odontoestomatología. *Av Odontoestomatol* [Internet]. 2003 [citado 14 de marzo de 2025];24(2):147-56. Disponible en: https://scielo.isciii.es/scielo.php?script=sci_arttext&pid=S0213-12852008000200002&lng=es&nrm=iso&tlng=es
79. Liliana S, Gómez G, María P, Vallejo J, Liliana GGS. MANEJO ORTODÓNCICO DE CANINOS MAXILARES RETENIDOS. Vol. 13. 2002.
80. Biomecanica-estas-ahi-Cap-V-y-VI.
81. Bedoya MM, Park JH. A Review of the Diagnosis and Management of Impacted Maxillary Canines. *The Journal of the American Dental Association.* diciembre de 2009;140(12):1485-93.
82. Pinto HJ, Quirós Álvarez O. TRATAMIENTO ORTODÓNCICO DE DIENTES RETENIDOS.
83. Alfredo alvarez. *biomecanica¿estas ahí?* Buenos Aires : providence; 2011.
84. Bishara SE. Clinical management of impacted maxillary canines. *Semin Orthod.* junio de 1998;4(2):87-98.

85. Liliana S, Gómez G, María P, Vallejo J, Liliana GGS. MANEJO ORTODÓNICO DE CANINOS MAXILARES RETENIDOS. Vol. 13. 2002.
86. 421539344011.
87. Upadhyay M, Nanda R. Biomechanics in Orthodontics. En: Esthetics and Biomechanics in Orthodontics. Elsevier; 2015. p. 74-89.
88. Paduano S, Spagnuolo G, Franzese G, Pellegrino G, Valletta R, Cioffi I. Use of Cantilever Mechanics for Impacted Teeth: Case Series. Open Dent J. 31 de enero de 2014;7(1):186-97.
89. Biomecanica-estas-ahi-Cap-IX-al-XIII.
90. Sree P V, Santhakumaran Nair Professor P, Shibin Puthalath M, Parayaruthottam P, Professor A, Jisha Assistant Professor B. Dr Latheef Vadakkeypeediaya kkal.
91. Dialnet-EfectividadDeCuatroDiferentesTiposDeAnclasParaLaVer-4779659.
92. Soldevilla Galarza L, Alarcón Olivera R, Rodríguez Varas L. Dos sistemas de desinclusion de dientes retenidos: sistema resorte ballesta y sistema trampa de ratón. Odontología Sanmarquina. 14 de mayo de 2014;9(1):22.
93. Liliana S, Gómez G, María P, Vallejo J, Liliana GGS. MANEJO ORTODÓNICO DE CANINOS MAXILARES RETENIDOS. Vol. 13. 2002.
94. Clínico C. Arch méd Camagüey. 2024; 28:e461 Mini-implantes como anclaje esquelético para tratamiento de un canino impactado: presentación de un caso Mini-implants as skeletal anchorage for impacted canine treatment: a case report. Disponible en: <https://orcid.org/0000-0002-1650-7004>
95. Artículo-08-Vila-Echarri-Caninos-incluidos-y-microimplantes.
96. Clínico C. Arch méd Camagüey. 2024; 28:e461 Mini-implantes como anclaje esquelético para tratamiento de un canino impactado: presentación de un caso Mini-implants as skeletal anchorage for impacted canine treatment: a case report. Disponible en: <https://orcid.org/0000-0002-1650-7004>

Caninos retenidos. Diagnóstico, prevención y alternativas de tratamiento. Revisión bibliográfica y análisis de estadística de la V cohorte.