



Reacción acneiforme a espirulina: reporte de un caso

Scocchi Julieta¹, Boulet María Julia¹, Cantú Parra Laura^{1,2}, Rivarola Emilce^{1,2}

1-Hospital Luis Carlos Lagomaggiore, Mendoza, Argentina.

2- Facultad de Ciencias Médicas. Universidad Nacional de Cuyo

Correo electrónico de contacto: julietascocchi@gmail.com

Recibido: 10 de Junio de 2024 - Aceptado: 18 de Noviembre de 2024

Resumen

Múltiples suplementos dietéticos se han relacionado con cuadros acneiformes, incluidos los que tienen vitaminas B6 y B12. Entre ellos se encuentra la espirulina, que es una cianobacteria abundante en macro y micronutrientes. Aunque los efectos de la espirulina son considerados beneficiosos, su uso indebido puede causar problemas significativos, tanto dermatológicos como estéticos. Se presenta el caso de un paciente de 64 años que consultó por una dermatosis de dos años de evolución, y tras una anamnesis detallada se llegó al diagnóstico de reacción acneiforme por consumo de espirulina. La suspensión del suplemento y el tratamiento con minociclina lograron la remisión total de las lesiones en tres meses.

Palabras clave: erupción acneiforme, acné, espirulina, suplemento dietario, vitamina B12

Abstract

Acneiform reaction to spirulina: case report

Multiple dietary supplements have been associated with acneiform eruptions, including those containing vitamins B6 and B12. Among them is spirulina, which is a cyanobacterium abundant in macro and micronutrients. Although the effects of spirulina are considered beneficial, its misuse can cause significant dermatological and aesthetic problems. We present the case of a 64-year-old patient who presented with a two-year dermatosis, and after a detailed medical history, a diagnosis of acneiform

reaction due to spirulina consumption was made. Discontinuation of the supplement and treatment with minocycline achieved complete remission of the lesions within three months.

Keywords: Acneiform eruption, acne, spirulina, dietary supplement, vitamin B12

Introducción

Las reacciones acneiformes secundarias al uso de fármacos representan una condición común en la práctica clínica, subreportadas en la literatura científica. Entre los fármacos asociados se encuentran corticoides, antidepresivos, antituberculosos, antiepilépticos, inhibidores de EGFR, suplementos dietarios como vitaminas del grupo B y proteína de suero de leche (ver **Tabla 1**). Estas lesiones imitan la apariencia clínica del acné vulgar, caracterizándose por la presencia de pápulas y pústulas eritematosas, excluyendo la presencia de comedones abiertos o cerrados. Presentamos un caso clínico relacionado con el consumo de espirulina, un suplemento dietario rico en vitamina B6 y B12.

Caso clínico

Paciente de 64 años de edad, con antecedentes personales de hipertensión arterial esencial, asma bronquial y dislipidemia, en tratamiento con con valsartán, rosuvastatina y salbutamol. Consultó por dermatosis de dos años de evolución, progresiva, con episodios de exacerbaciones y remisiones, asintomática.

Al examen físico presentaba pápulas y pústulas eritematosas en tórax, a predominio de la región anterior (**foto 1 y 2**).

Inicialmente fue evaluado en otro centro, donde se interpretó el cuadro clínico como piodermatitis y fue tratado empíricamente con clindamicina 300 mg cada 8 horas por 30 días, amoxicilina clavulánico 1 gramo cada 12 horas por 10 días y antibióticos tópicos. Ante la ausencia de mejoría clínica realizaron cultivos micológicos y bacteriológicos los cuales resultaron negativos. Además, se realizó biopsia de piel. En el estudio histopatológico se evidenció trastorno de la queratinización con un folículo ocluido por tapón de queratina e infiltrado perianexial compuesto por polimorfonucleares, macrófagos y células mononucleares, compatible con folliculitis (**foto 3**). Con estos resultados el paciente acude a nuestro servicio, y en el interrogatorio dirigido sobre el consumo de medicación y/o suplementos, mencionó consumir espirulina 600 mg/día en los últimos dos años. Se realizó score de Naranjo con resultado de 5, correspondiente a una probable asociación a la microalga.¹ Se arribó al diagnóstico de reacción acneiforme por consumo de espirulina.

Se suspendió el suplemento dietario y se indicó minociclina vía oral a dosis de 100 mg/día por 90 días, con remisión total de las lesiones en el control de los tres meses, y sin recurrencias.

Discusión

Múltiples fármacos y suplementos dietarios pueden causar reacciones acneiformes. Las mismas se caracterizan por presentar un inicio súbito, relacionado al antecedente de consumo del mismo.²

La espirulina es el nombre dado para dos especies de cianobacterias del género *Arthrospira*, aprobadas para su consumo humano por la FDA y ANMAT.³ Entre los nutrientes que lo componen, se encuentran las vitaminas B6 y B12.⁴ Este suplemento dietético es popular por ser rico en macro y micronutrientes. Se han reportado efectos antialérgicos y antioxidantes, así como efectos reguladores del peso, presión arterial, colesterol y glucemia.⁴ Sin embargo, en la actualidad, son escasos los estudios científicos publicados, por lo que la evidencia de sus beneficios es limitada.⁴

Se han informado casos de reacción acneiforme por suplementación de vitaminas del grupo B, específicamente vitamina B12.^{5,6} Esto se produce en general cuando el consumo supera 5mg por semana de manera prolongada.^{2,7} Por otra parte, se estima que hay 0.12 mg de vitamina B12 cada 100 g de espirulina, por lo que, nuestro paciente consumía el equivalente a 0.72 mg de vitamina B12 diario y 5.04 mg semanal.^{8,9}

La patogenia de esta entidad se relaciona con alteraciones de la flora microbiana normal a través de la modificación de la colonización bacteriana de *Cutibacterium acnes*, provocando mayor liberación de porfirinas, inflamación y estimulación excesiva de los folículos pilosos.^{2,7}

Clínicamente se manifiesta con pápulas y pústulas monomorfas localizadas en cara, cuello, tórax, hombros y brazos; que, a diferencia del acné vulgar, no presenta comedones abiertos ni cerrados.^{2,5} Suele afectar a mujeres adultas.^{2,5}

El tratamiento implica suspender el suplemento dietario, y la remisión ocurre 1 a 8 semanas después, dependiendo de la dosis y tiempo que se consumió.^{5,10}

En conclusión, presentamos un paciente con una dermatosis frecuente que debemos conocer tanto los médicos generales como los dermatólogos. Queremos destacar la importancia de realizar una anamnesis detallada sobre el consumo de suplementos, aparentemente inofensivos como la espirulina, ya que pueden superar las dosis de micronutrientes recomendadas y, en consecuencia, provocar efectos adversos.

Referencias

1. Naranjo CA, Busto U, Sellers EM, Sandor P et al. A method for estimating the probability of adverse drug reactions. Clin Pharmacol Ther. 1981;30(2):239-245.
2. Zamil DH, Perez-Sanchez A, Katta R. Acne related to dietary supplements. Dermatology Online Journal. 2020;26(8).
3. NEXO I de la Disposición ANMAT Nº 1637/2001: "Listado positivo de Hierbas y otros materiales de origen vegetal que



- podrán utilizarse como ingredientes en la composición de suplementos dietarios”.
4. Vo TS, Ngo DH, Kim SK. Nutritional and Pharmaceutical Properties of Microalgal Spirulina. En: Handbook of Marine Microalgae. Elsevier; 2015;299-308.
 5. Veraldi S, Benardon S, Diani M, Barbareschi M. Acneiform eruptions caused by vitamin B12: A report of five cases and review of the literature. J of Cosmetic Dermatology. 2018;17(1):112-115.
 6. Tarutani M, Shiga T, Nakajima K, Nakano H *et al.* Acneiform eruption in a 5-year-old due to vitamin B12 supplementation. European Journal of Dermatology. 2013;23(5):727-729.
 7. Kazandjieva J, Tsankov N. Drug-induced acne. Clin Dermatol. 2017;35(2):156-162.
 8. Dietary Reference Intakes for Thiamin, Riboflavin, Niacin, Vitamin B6, Folate, Vitamin B12, Pantothenic Acid, Biotin, and Choline. Washington, D.C.: National Academies Press; 1998.
 9. Koru E. Earth Food Spirulina (Arthrospira): Production and Quality Standarts. En: Food Additive. InTech; 2012.
 10. Du-Thanh A, Kluger N, Bensalleh H, Guillot B. Drug-induced acneiform eruption. Am J Clin Dermatol. 2011;12:233-245.

Anexos

Foto 1 – Clínica

Papulopústulas eritematosas y monomorfas en tórax anterior

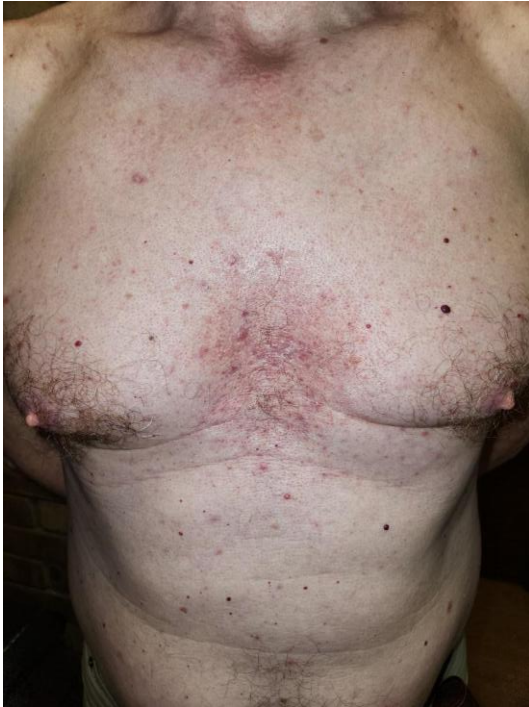

Foto 2 – Clínica

Papulopústulas eritematosas monomorfas en dorso

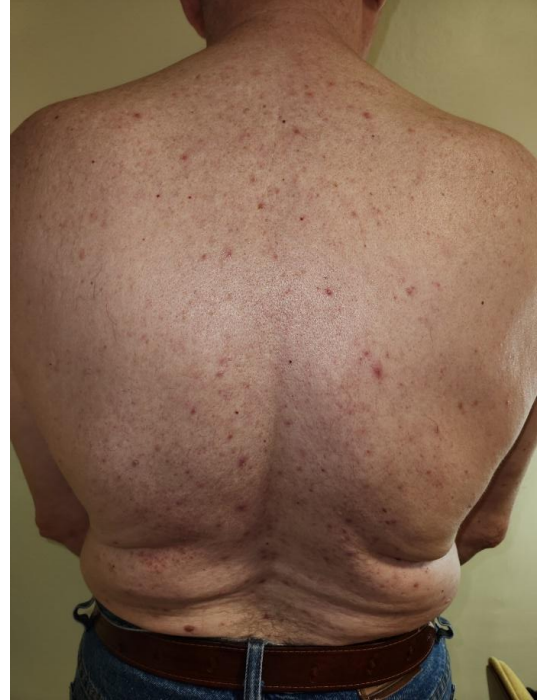

Foto 3 – Histopatología.

Tinción con hematoxilina y eosina 40x. Se observa trastorno de la queratinización con un folículo ocluido por tapón de queratina e infiltrado perianexial compuesto por polimorfonucleares, macrófagos y células mononucleares

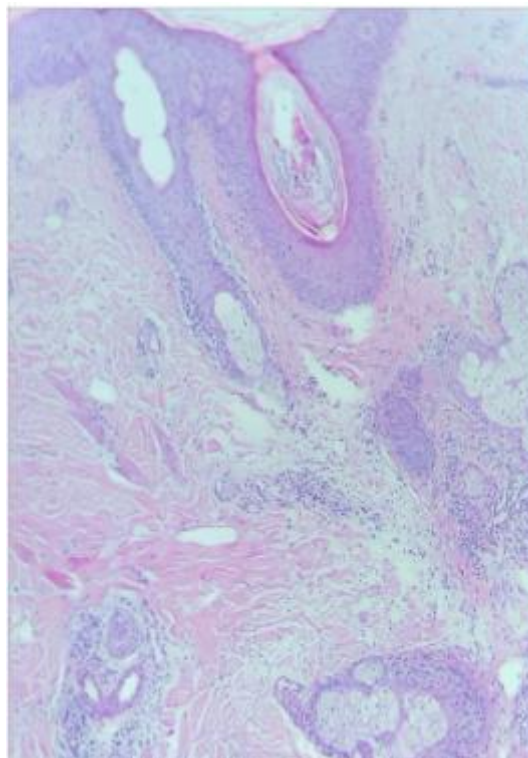


Tabla 1 – Fármacos y suplementos con potencial para desarrollar erupción acneiforme. Modificado de Kazandjieva *et al.* ^{2,7}

<p>Anticancerosos y terapias biológicas Actinomicina D Agentes quimioterápicos: capecitabina Inhibidores de EGFR: cetuximab, sorafenib, sunitinib, imatinib, erlotinib Inhibidores de BRAF: trametinib Inhibidores de MEK: selumetinib Inhibidores de TNF alfa: infliximab, adalimumab, etanercept Inhibidores de VEGF: bevacizumab</p>
<p>Antidepresivos Inhibidores de la recaptación de serotonina: sertralina Tricíclicos: amineptina</p>
<p>Antiepilépticos Fenobarbital</p>
<p>Antifúngicos Voriconazol</p>
<p>Antituberculosos Isoniazida Etambutol Rifampicina</p>
<p>Estabilizadores de ánimo Litio</p>
<p>Esteroides anabólicos</p>
<p>Glucocorticoides sistémicos</p>
<p>Halogenos Iodo Cloruros Bromuros</p>
<p>Hormonas Testosterona</p>
<p>Inmunosupresores e inmunomoduladores Ciclosporina A Ciclofosfamida Tacrolimus Sirolimus Azatioprima</p>
<p>Otros Propiltiuracilo Disulfiram PUVA (psoraleno+UVA) Quinidina</p>
<p>Relajantes musculares Dantrolene</p>
<p>Suplementos Vitamina B1 Vitamina B6 Vitamina B12 Vitamina D2 Proteína de suero de leche+</p>