



FO
FACULTAD DE
ODONTOLOGÍA

RESULTADOS CLÍNICOS DEL TRATAMIENTO DE RECESIONES GINGIVALES

“Tesina para optar al título de Especialista en Periodoncia”

OD. MARIA CECILIA MARCHETTA

Director del Trabajo final integrador. Od. Esp. José Riera

2012

ÍNDICE

OBJETIVO	3
MARCO TEÓRICO	5
Factores predisponentes.....	6
Factores desencadenantes (3) Causalidad en recesiones radiculares.....	9
Influencia del tratamiento ortodóncico en los tejidos periodontales.....	11
Tratamiento de las recesiones gingivales	15
MATERIALES Y TÉCNICAS	28
Caso número 1 Registros, técnicas y resultados obtenidos	31
Caso número 2 Registros, técnicas y resultados obtenidos	35
Caso número 3 Registros, técnicas y resultados obtenidos	39
Caso número 4 Registros, técnicas y resultados obtenidos	44
Caso número 5 Registros, técnicas y resultados obtenidos	49
Caso número 6 Registros, técnicas y resultados obtenidos	54
DESCRIPCIÓN DE RESULTADOS Y DISCUSIÓN	59
CONCLUSIONES.....	63
BIBLIOGRAFÍA.....	64
ANEXO.....	69

OBJETIVO

Evaluar los resultados clínicos de coberturas radiculares en recesiones gingivales, utilizando diversas técnicas quirúrgicas.

A menudo es notable la presencia de recesiones gingivales, entre otras causas, en pacientes que han recibido tratamiento ortodóncico, debido a que el movimiento ocasionado por algún tipo de aparatología y/o estrategias terapéuticas utilizadas durante el alineamiento dentario, parecerían afectar directamente a las tablas óseas de las superficies periodontales libres. Numerosas pueden ser las causas que introduzcan cambios en las dimensiones de la encía y en la posición de los tejidos blandos del margen, entre ellas pueden nombrarse: dientes fuera de la tabla, elementos dentarios mal alineados, movimientos ortodóncicos no controlados, presencia de hábitos complementarios, como empuje lingual, inserción de frenillos en las cercanías del margen gingival, entre otros. La presencia de biotipos periodontales finos, predispone aún más a la aparición de este fenómeno. El manejo de las recesiones gingivales requiere la evaluación minuciosa del paciente, la identificación de los factores etiológicos y el registro y seguimiento de la extensión y la gravedad de la afección. El tratamiento quirúrgico de las recesiones se indica para cubrir las superficies radiculares expuestas, existiendo diferentes técnicas quirúrgicas con variada efectividad clínica.

MARCO TEÓRICO

El periodonto es un órgano compuesto por tejidos que soportan y envuelven al diente y está conformado por: cemento radicular, hueso alveolar, ligamento periodontal y encía (1). Cada uno de estos componentes periodontales tienen su propia estructura especializada y estas características definen directamente la función de cada uno de ellos (2).

La encía cubre los procesos alveolares y rodea la porción cervical de los dientes (3), se extiende desde el margen gingival y la punta de las papilas interdentes hasta la unión mucogingival. Los tejidos gingivales pueden ser divididos en: encía libre, encía insertada y papila interdental. (Fig.1)

-La porción libre de este complejo tisular, se localiza entre el margen gingival y el surco marginal, el cuál se corresponde con la proyección externa de la porción más apical del surco gingival. El margen gingival se encuentra localizado a 0,5 a 2 mm coronal al límite amelo-cementario (LAC) (4)

-La encía insertada está compuesta por tejidos que se localizan entre el surco marginal y la línea mucogingival. La unión mucogingival demarca la encía firmemente insertada, normalmente de color rosa clara, de la mucosa alveolar móvil de color rojo oscuro. En el aspecto palatino no existe línea mucogingival ya que paladar y apófisis alveolares están revestidas por el mismo tipo de mucosa masticatoria.

El ancho gingival está genéticamente predeterminado. El rol que juega en el mantenimiento de la salud es motivo de opiniones encontradas. Miyasato y col. (5) demostraron que con buena higiene oral y ausencia de placa bacteriana, puede haber salud gingival en áreas donde la encía insertada es mínima o está ausente. Otros autores como Lang y Loe (6) sugirieron que un mínimo de 2 mm de encía son necesarios para que exista salud gingival. La clínica demuestra que áreas con menos de 2mm de encía presentan mayor

riesgo a desarrollar recesiones gingivales.

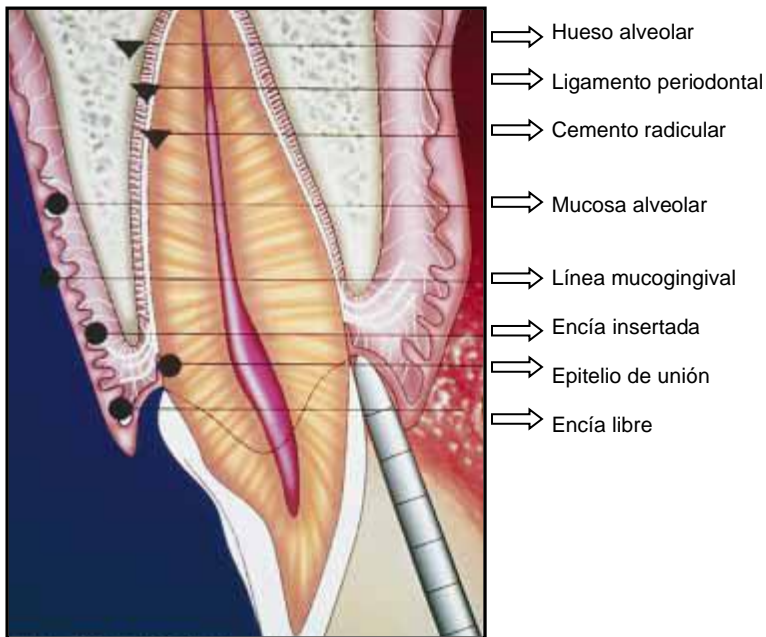


Fig.1 Descripción del complejo mucogingival en salud periodontal tomado de Camargo PM, Melnick PR, Kenney EB. The use of free gingival grafts for aesthetic purposes. Periodontology 2000 2001;27:72-96

Se denominan recesiones gingivales al desplazamiento del tejido gingival marginal hacia la zona apical al LAC con la consecuente exposición de la superficie radicular. (7) Estas pueden estar asociadas a diversas causas y entre las mismas se diferencian en:

*factores predisponentes: que son aquéllos que pueden favorecer el desarrollo de una o múltiples recesiones, y,

*factores desencadenantes: los cuáles sumados a un factor predisponente desencadenan la aparición de una o múltiples recesiones gingivales (8).

Factores predisponentes

***Profundidad del vestíbulo disminuída**

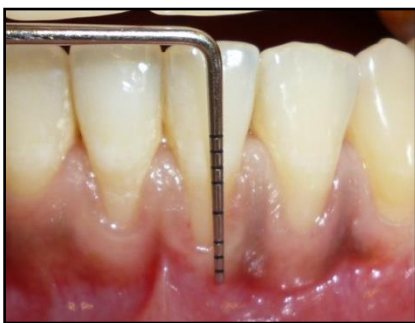

Fig.2 Muestra la escasa distancia existente hasta el fondo de surco.

***Inserción alta de frenillos**

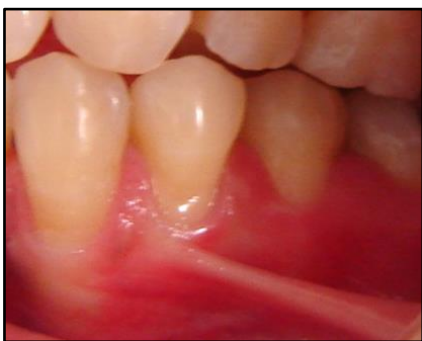

Fig.3 Se percibe la inserción del frenillo cerca de la encía marginal.

***Presencia de hueso alveolar fino o su ausencia completa**, como consecuencia de prominencias radiculares o piezas desalineadas (fenestraciones y dehiscencias)

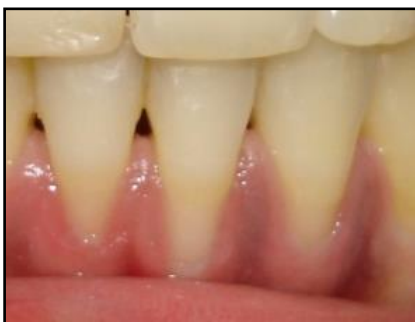

Fig.4 Muestra la ausencia completa de hueso alveolar vestibular.

***Ausencia de encía insertada**

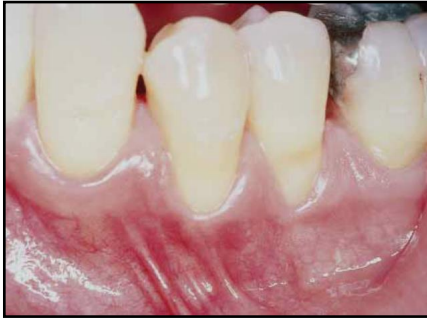

Fig.5 Nótese la presencia de la línea mucogingival cerca del margen gingival.

***Biotipo gingival**

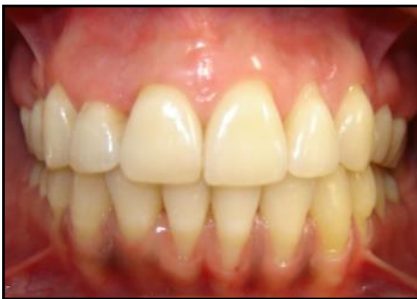

Fig.6 Muestra un biotipo fino caracterizado por dientes triangulares, encía fina, papilas angostas.

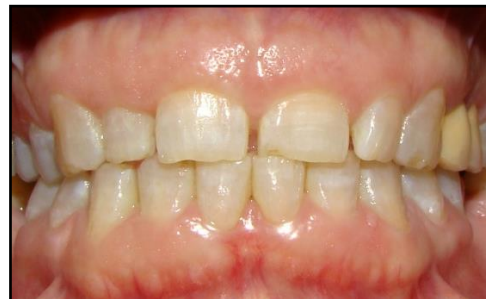

Fig.7 Muestra un biotipo grueso, caracterizado por dientes cuadrados, encía gruesa, papilas anchas.

De Rouck y col, realizaron un estudio para determinar el biotipo gingival a través de la transparencia de la sonda al momento de medir la profundidad de sondaje. Se determinaron 2 tipos de biotipo periodontal: fino y grueso (9), aunque en el presente está en discusión la consideración de un subtipo intermedio. La presencia de biotipos periodontales gruesos responde a la inflamación con detección de bolsas, sangrado al sondaje, edema y formación de defectos óseos; mientras que el biotipo periodontal fino, tiende a la formación de recesiones gingivales sin bolsas y a la pérdida de hueso alveolar vestibular, palatino o lingual, o ambos, si el caso es extremo.

Factores desencadenantes (3) Causalidad en recesiones radiculares

Además del tópico seleccionado como una de las causas frecuentes de recesiones únicas o múltiples, se hace referencia a otros motivos que podrían producir estas lesiones:

***Cepillado traumático**

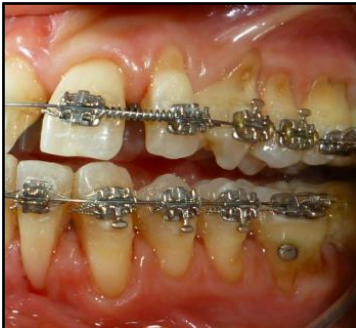

Fig.8 Muestra las superficies dentales abrasionadas, ocasionadas por el trauma del cepillado.

***Movimientos ortodóncicos no controlados**, que provocan el desplazamiento del diente fuera de la tabla ósea.

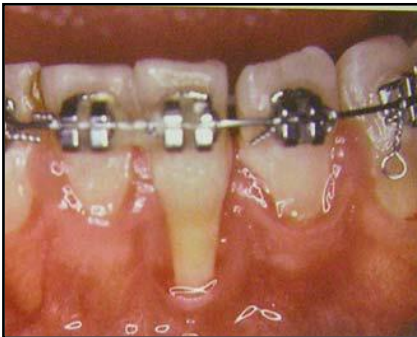

Fig.9 Nótese el desplazamiento del diente fuera de la tabla vestibular, lo que desencadena la recesión.

***Dientes mal alineados**

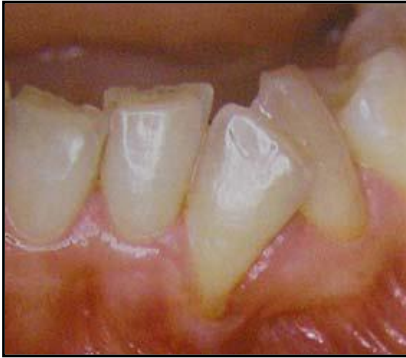

Fig.10 Muestra el desplazamiento apical del tejido marginal como consecuencia de la mal posición dentaria.

***Factores iatrogénicos:** tales como restauraciones subgingivales o coronas desadaptadas en biotipos periodontales finos, los que pudieran generar procesos inflamatorios y así desencadenar recesiones.

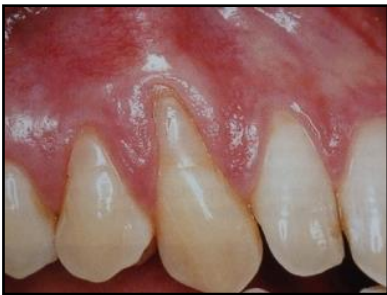

Fig.11 Presencia de restauraciones en las superficies radiculares expuestas.

***Hábitos lesivos:** tales como interposición lingual.

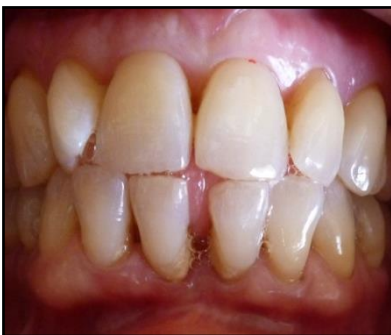

Fig.12 Nótese la interposición de la lengua al tragar, sobre las superficies linguales y palatinas de piezas anteriores.

***Modas o costumbres:** piercing intrabucal

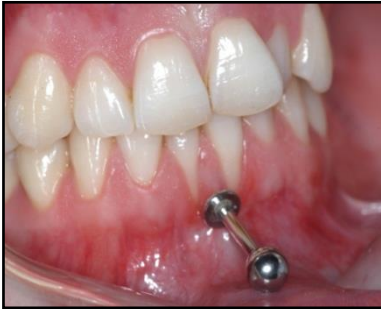

Fig.13 Muestra la presencia de recesiones gingivales en los elementos 31 y 41 debido al trauma inducido por el elemento metálico.

***Inadecuada higiene oral**

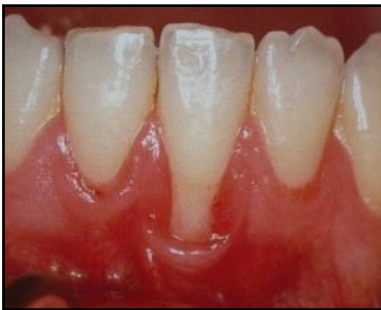

Fig.14 Retracción asociada con una lesión inflamatoria inducida por placa.

Influencia del tratamiento ortodóncico en los tejidos periodontales

Estudios clínicos y experimentales, han mostrado que la mayoría de los tratamientos ortodóncicos correctamente realizados son inocuos para los tejidos periodontales (10). Por lo tanto, la aplicación de fuerzas ortodóncicas adecuadas, no dan lugar a un daño permanente en el periodonto sano, a pesar de los cambios estructurales durante la fase activa del movimiento de los dientes. Luego de llevar a cabo movimientos dentarios ortodóncicos se producen alteraciones en las dimensiones de la encía y en la posición del margen gingival. Sin embargo, *mientras un diente se mueva exclusivamente dentro del hueso alveolar, no formará una recesión.*

Un movimiento no controlado hacia vestibular puede dar lugar a la formación de dehiscencias. En consecuencia, en los casos de encía fina, y posición prominente de los dientes, los movimientos **hacia vestibular**, se pueden traducir en una reducción del espesor bucolingual del tejido. Se reduce así también la altura de la encía libre, y aumenta la de la corona clínica. Sin embargo, como ya se mencionó anteriormente, los defectos del tipo de las recesiones no se desarrollan si el diente se mueve dentro del proceso alveolar. El movimiento de los dientes **hacia lingual** podría provocar un aumento de grosor en sentido bucolingual de la cara vestibular de la tabla vestibular de los dientes, que resultaría en una migración coronal del margen de los tejidos blandos y disminución de la altura de la corona clínica. Por razones de estabilidad, dentro de lo posible, **los movimientos expansivos** en el arco mandibular deben evitarse. Si a pesar de lo expresado se torna imprescindible expandir el maxilar, será necesario evaluar el espesor vestibulo-lingual de los tejidos duros y blandos y estimar si es necesaria una intervención quirúrgica para aumentar el espesor de los tejidos de recubrimiento y reducir el riesgo de que se produzcan recesiones gingivales.

Previo al comienzo de cualquier tipo de tratamiento ortodóncico es importante controlar el espesor vestibulolingual del hueso y de los tejidos blandos en el lado de presión de todos los dientes que serán movilizados. Para reducir el riesgo de que se produzcan recesiones gingivales en la encía vestibular cuando los tejidos son delgados y delicados, el paciente tiene que ser instruido para que efectúe un control adecuado del biofilm; el cumplimiento de estas medidas higiénicas debe ser controlado por el odontólogo antes del tratamiento, durante su desarrollo y después del retiro de la aparatología fija. (11)

En el diagnóstico de las recesiones gingivales Sullivan y Athkins (12) las clasificaron basándose en el ancho y la altura, determinando 4 tipos de recesiones:

- Anchas y profundas
- Anchas y playas
- Estrechas y profundas
- Estrechas y playas

Más tarde, Miller propuso una nueva clasificación, donde consideró la altura ósea y gingival del tejido interproximal, como factor determinante en la predictibilidad y el éxito del tratamiento quirúrgico de las recesiones gingivales. (13) La dividió en 4 tipos: (*Fig.15*)

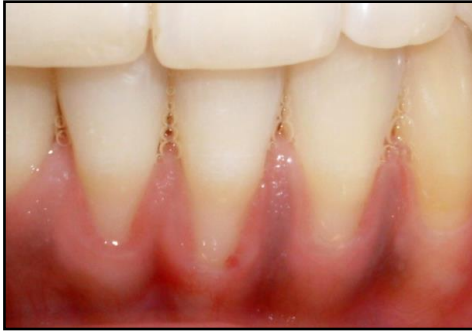➤Clase I: la recesión de tejido marginal, única o múltiple, no se extiende más allá de la línea mucogingival. No hay pérdida de hueso interproximal ni de papilas interdentarias. La predictibilidad de la cobertura radicular es del 100%.

➤Clase II: la recesión del tejido marginal se extiende hasta la línea mucogingival o la sobrepasa. No hay pérdida de hueso interproximal ni de papila interdentaria.

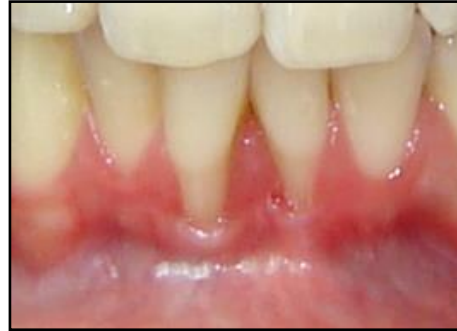Se puede obtener recubrimiento completo de la recesión de manera predecible.

➤Clase III: recesión del tejido marginal que se extiende hasta la línea mucogingival o más allá de ella. La pérdida de hueso y de papila interdentaria es apical al límite amelocementario, pero coronal a la extensión apical de la recesión de tejido marginal. En esta clase la predictibilidad de la cobertura radicular es dudosa.

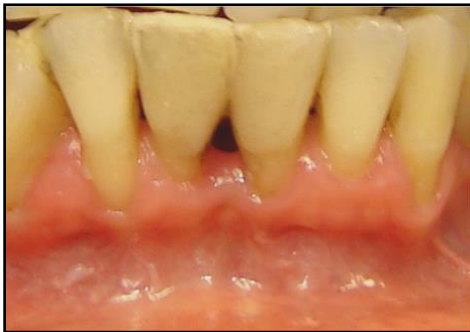➤Clase IV: recesión de tejido marginal que se extiende más allá de la unión mucogingival. La pérdida de hueso interdentario se extiende a un nivel apical a la extensión de la recesión del tejido marginal o hay presencia de cráteres. En este caso se contraindica el tratamiento quirúrgico.



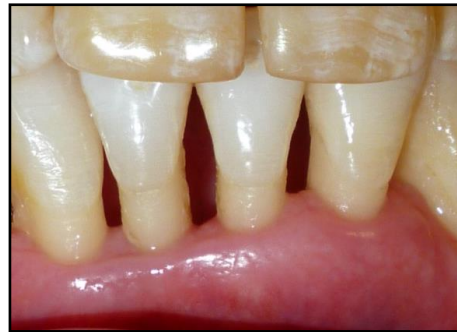Clase I



Clase II



Clase III



Clase IV

Fig.15 Clasificación de las retracciones según Miller.

Pini Prato y col. (14) clasificaron a las recesiones teniendo en cuenta la visibilidad (A) o no (B) del límite amelo cementario (LAC) y la presencia (+) o ausencia (-) de una discrepancia en la superficie dental. (Fig.16)

- Clase A - ➡ LAC visible sin escalón
- Clase A + ➡ LAC visible con escalón
- Clase B - ➡ LAC no visible sin escalón
- Clase B + ➡ LAC no visible con escalón

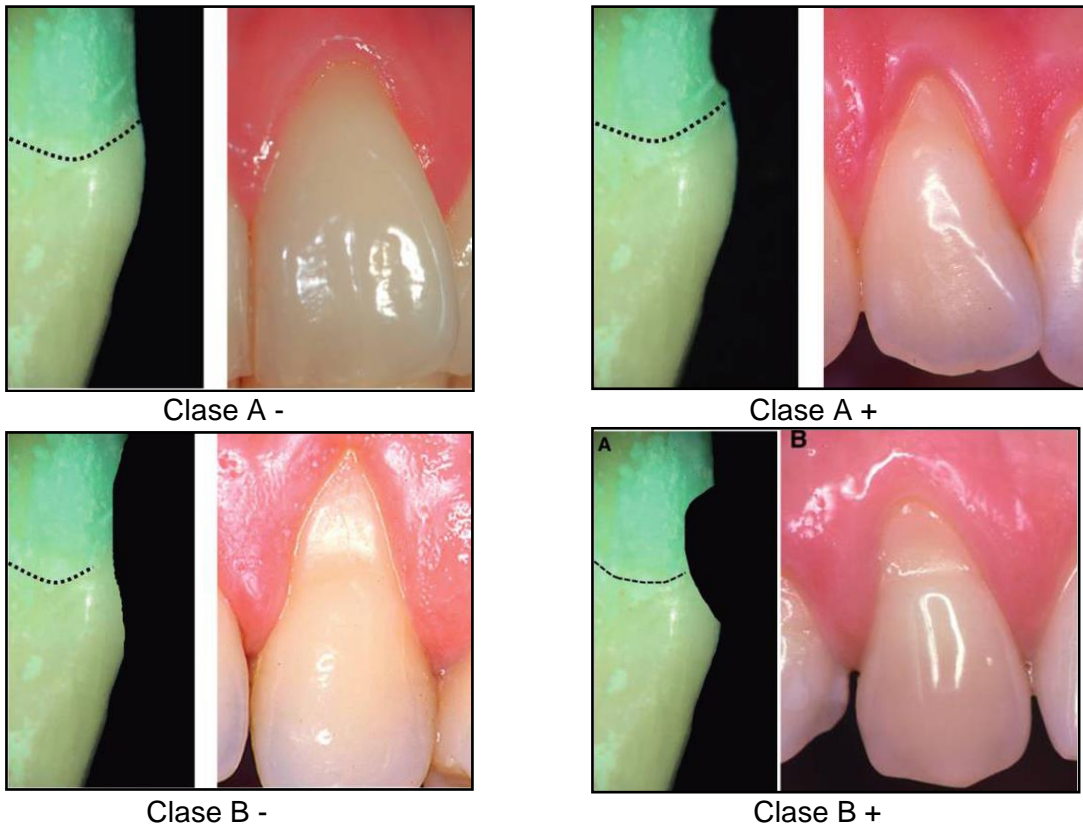


Fig. 16. Clasificación de las retracciones según Pini Prato tomado de Pini-Prato G, Franceschi D, Cairo F, Nieri M. Classification of Dental Surface Defects in Areas of Gingival Recession. J Periodontol 2010 Jun;81(6):885-90.

Tratamiento de las recesiones gingivales

La apariencia saludable y natural de la arquitectura de los tejidos blandos es un factor crucial para el establecimiento de una sonrisa estética. (15) La exposición de la superficie radicular trae aparejada inconvenientes en la correcta higiene de la zona, con el consiguiente aumento en las probabilidades de caries, erosión e hipersensibilidad. La obtención de coberturas radiculares predecibles se ha convertido en una parte importante de la terapia periodontal. (16) Los procedimientos de cirugía plástica periodontal han evolucionado con el tiempo. Por muchos años los injertos gingivales libres fueron los más utilizados y considerados predecibles. Su objetivo principal fue aumentar la dimensión ápico coronal del tejido queratinizado, con el fin de aumentar la profundidad del vestíbulo, liberar tensio

nes musculares y producir una adecuada zona de encía insertada. Esto último basado en la racionalidad de mantener la salud gingival (17). Una vez que se mostró que la salud gingival puede mantenerse, aún sin cantidades suficientes de encía adherida, con adecuados controles de placa; el uso de injertos gingivales libres no se justificaba. (6,18)

El tratamiento de coberturas radiculares no es un medio para tratar la enfermedad periodontal, sino para reducir la hipersensibilidad aberrante en severa retracciones gingivales y para dar solución a problemas cosméticos y estéticos, además de mediatizar técnicas adecuadas de acceso a la higiene dental, en áreas comprometidas. En las últimas décadas varios procedimientos quirúrgicos han demostrado ser exitosos en coberturas radiculares y sobre todo coberturas completas, es decir, hasta el nivel del límite amelo cementario (LAC). *El LAC es el parámetro de referencia para evaluar el resultado de procedimientos de cobertura radicular.* (19) Las condiciones a tener en cuenta en el éxito de las coberturas, independientemente de la técnica elegida son: tejidos duros y blandos interdetales intactos. (11)

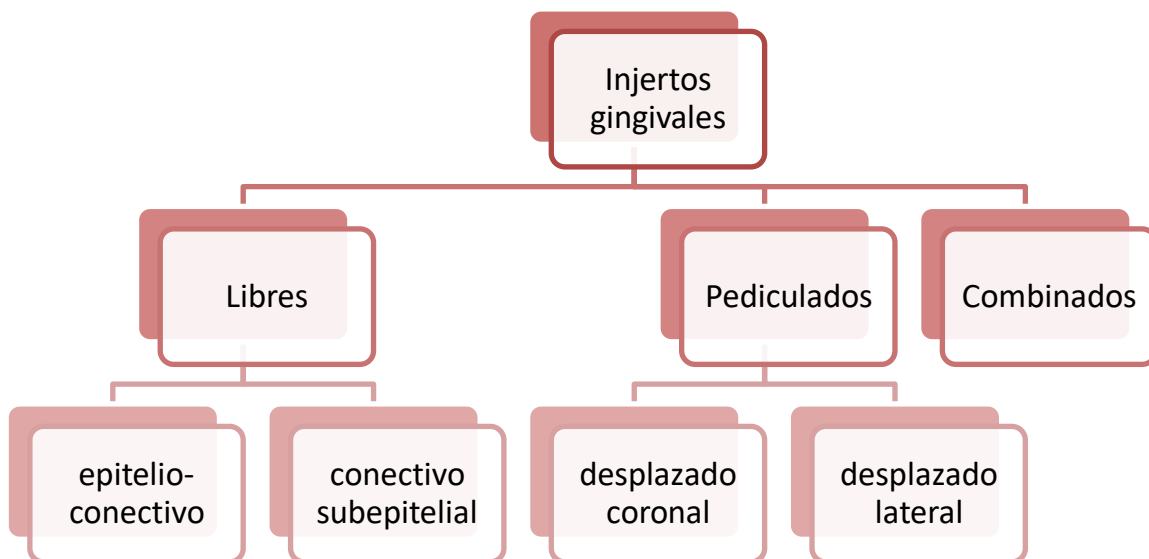


Gráfico 1. Clasificación de injertos gingivales y colgajos con finalidad de coberturas radiculares

Los **injertos libres** se utilizan cuando no hay tejido donante disponible en el área adyacente a la retracción o cuando es necesario un tejido marginal grueso. Se obtiene de la mucosa masticatoria del paladar o zona retromolar. Según los tejidos que involucra, se dividen en:

-**Injertos epitelizados**: contienen epitelio y tejido conectivo. El uso de injertos gingivales libres se indica en áreas donde la profundidad del vestíbulo está disminuída, o en áreas con escasa encía insertada, es decir, cuando se necesita aumentar la dimensión gingival en sentido ápico-coronal. Para la cobertura de recesiones gingivales ofrecen menor predictibilidad, debido a que la vascularización es muy limitada, sumado a la apariencia estética poco aceptable, debido a la confrontación de colores.

-**Injertos de tejido conectivo subepitelial**: presentan tejido conectivo solamente. Al carecer de epitelio reciben doble vascularización, del colgajo que lo recubre y del periostio subyacente, lo que los hace más predecibles a largo plazo, ya que aumenta el espesor del tejido blando y el ancho de la encía queratinizada. Son los de elección en el tratamiento de coberturas radiculares por los excelentes resultados estéticos que se obtienen.

Los **colgajos pediculados** consisten en un desplazamiento del tejido donante, hacia un lecho receptor adyacente, manteniendo los tejidos del colgajo de cobertura, unidos al área donante, lo que favorece la vascularización. Este desplazamiento puede ser en sentido coronal o lateral. Los colgajos pediculados, del tipo laterales, tienen el inconveniente del riesgo de crear una nueva recesión gingival en el diente adyacente, por lo cual la indicación de su utilización se incrementa en áreas vecinas a brechas desdentadas. El uso de colgajos pediculados en recesiones gingivales múltiples es limitado. Han sido presentadas técnicas de injertos rotados palatinos con escasa predictibilidad. Los colgajos desplazados podrían llevar un injerto de tejido conectivo debajo de su superficie.

La cicatrización de los **injertos libres** fue estudiada por Oliver y col. (20) y más tarde por

Nobuto y col (21), de acuerdo con ellos puede ser dividida en 3 fases: (7)

Fase inicial (de 0 a 3 días): existe una delgada capa de exudado entre el injerto y el lecho receptor y el tejido injertado sobrevive gracias a una circulación plasmática avascular proveniente del lecho receptor. El epitelio del injerto libre pronto se degenera y más tarde se descama. El área del injerto sobre la superficie radicular debe recibir nutrientes del lecho de TC que rodea a la retracción. Por ello, la cantidad de tejido que puede mantenerse sobre la superficie radicular está limitada por el tamaño del área avascular. (Fig. 17a)




Fig.17 a

Fase de revascularización (2 a 11 días): luego de 4 a 5 días se producen anastomosis entre los vasos sanguíneos del lecho receptor y los del injerto, restableciéndose así la circulación sanguínea en los vasos preexistentes del injerto. Posteriormente, hay proliferación capilar que gradualmente origina una densa red de vasos en el injerto. Conjuntamente se produce una unión fibrosa entre el injerto y el lecho del tejido conectivo subyacente. La re-epitelización del injerto se produce por proliferación del epitelio del tejido subyacente; si el injerto se coloca sobre la superficie radicular desnuda, puede ocurrir la migración apical del epitelio a lo largo de la superficie del injerto que recubre a la raíz. (Fig. 17b)

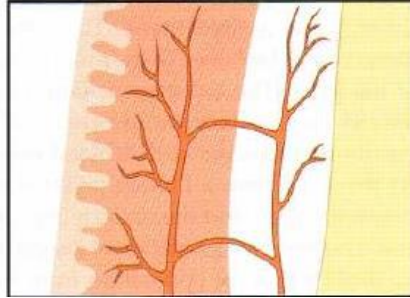


Fig.17 b

Fase de Maduración (11 a 42 días): la cantidad de vasos sanguíneos se reduce gradualmente, y el epitelio madura, formando una capa de queratina superficial. (Fig.17c)

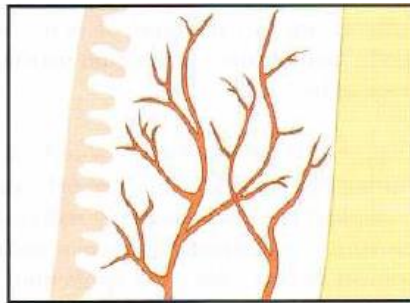


Fig.17 c

La cicatrización de los **colgajos pediculados** fue estudiada por Wilderman y Wentz (22) y luego por Caffesse (23) y se dividió en 4 fases: (7)

Estadío de adaptación (0 a 4 días): el colgajo reubicado está separado de la superficie radicular por una delgada capa de fibrina. El epitelio que cubre al colgajo prolifera y entra en contacto con la superficie dentaria a nivel del borde coronario del colgajo. (Fig.18a)

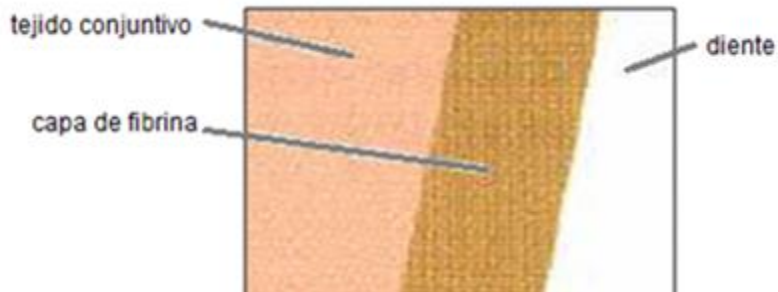


Fig. 18a

Estadio de proliferación (4 a 21 días): la delgada capa de fibrina es invadida por tejido conjuntivo que prolifera desde la cara interna del colgajo. Luego de 6 a 10 días se produce aposición de una capa de fibroblastos sobre la superficie radicular. Al término de esta fase se forman fibras colágenas delgadas adyacentes a la superficie radicular. Desde el borde coronario de la herida prolifera apicalmente el epitelio. (Fig.18b)




Fig.18 b

Estadio de inserción (27 a 28 días): se insertan fibras colágenas delgadas en una capa de cemento nuevo formado sobre la superficie radicular en la porción apical de la retracción. (Fig.18c)

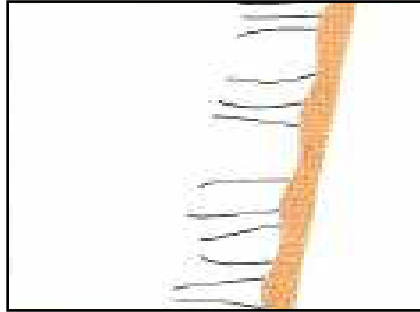


Fig.18 c

Estadío de maduración: caracterizado por formación continúa de fibras colágenas. Luego de 2 a 3 meses se insertan haces de fibras colágenas en la capa de cemento nuevo que está sobre la superficie radicular raspada y alisada, en la porción apical de la retracción. (Fig.18d)

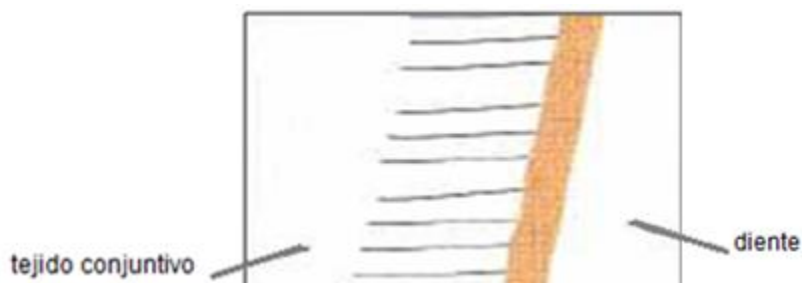

Fig. 18d

Existen otras alternativas en el tratamiento de recesiones gingivales. Mientras el uso del injerto de tejido conectivo subepitelial ha sido altamente exitoso, éstos están limitados a la cantidad de tejido que puede ser obtenido de la zona dadora. Otro inconveniente en el uso de éstos, es la morbilidad del sitio donante, por ello es que se puede recurrir a otros métodos, entre los que se pueden nombrar:

-Regeneración tisular guiada

La RTG tiene como objetivo regenerar las estructuras periodontales perdidas a partir de la diferenciación tisular. Las células que 1° colonicen la superficie radicular luego de una cirugía periodontal determinarán la naturaleza de la inserción (24). El tratamiento de las coberturas radiculares de acuerdo al principio de regeneración tisular guiada fue introducido por Tinti y col. (25) y luego probadas en un ensayo clínico controlado por Cortellini, Pini Prato y col. (26). Estos autores utilizaron una membrana no reabsorbible de politetrafluoroetileno expandido (e-PTFE), la cuál es cubierta luego por un colgajo avanzado coronal. Uno de los requisitos fundamentales en toda técnica regenerativa es la de crear y mantener el espacio para la estabilización del coágulo y la migración selectiva de los tejidos requeridos. Los inconvenientes principales del uso de estas membranas son: sensibilidad técnica, exposición o colapso de la membrana, y la necesidad de un segundo acto quirúrgico para el retiro de la misma. Con el fin de disminuir estas limitaciones y evitar una reentrada quirúrgica, otros autores tales como Pini Prato y col. (27) entre otros, estudiaron el uso de membranas reabsorbibles sintéticas para el tratamiento de recesiones gingivales; y autores como Shieh y col. (28), y Zahedi y col. (29) estudiaron el uso de membranas reabsorbibles naturales, las más utilizadas son las membranas de colágeno. (30) La cicatrización con membranas puede ser dividida en 3 fases:

Fase Inflamatoria: durante las primeras horas se forma el coágulo, en los primeros días llegan neutrófilos (encargados de eliminar los desechos de la herida, bacterias y partículas extrañas), y monocitos. Al cuarto día comienza la formación de tejido de granulación, con fibroblastos y nuevos capilares.

Fase Formadora de Tejido de Granulación: durante la primera semana se produce una adhesión epitelial, donde hay una migración de células epiteliales entre el coágulo y la

superficie mucoperióstica del colgajo. Luego una adhesión conectiva del coágulo y del tejido de granulación con sus células y la matriz extracelular que lo conforman. En la segunda semana se secretan fibras colágenas que se disponen paralelas a la superficie dentaria. Entre la tercera y la cuarta semana continúa la formación de fibras colágenas y la migración apical del epitelio de unión hasta las proximidades con la barrera física, esto depende de cuánta adaptación se logre con la membrana. Durante el segundo mes las fibras colágenas quedan incluidas en el tejido osteoide y comienza la formación de cemento.

Fase Remodeladora: al tercer mes comienza la formación de hueso laminar, a los 6 meses hay cemento nuevo aposicionado sobre la raíz dentaria y se mineraliza el tejido osteoide. Al noveno mes el tejido óseo está maduro y al año se da el proceso de remodelado óseo con mínima cementogénesis.

Proteínas derivadas de la matriz del esmalte: EMDOGAIM®

Se basa en el uso de las proteínas de la matriz del esmalte secretadas por la vaina epitelial radicular de Hertwig durante el desarrollo radicular. Son un factor crucial en el inicio de la formación del cemento radicular acelular y en la estimulación del desarrollo del ligamento periodontal y del hueso alveolar. La principal proteína es la amelogenina. Los comienzos de la investigación surgen de la necesidad de mejorar las tradicionales técnicas de regeneración con membranas (31). El uso de estas proteínas favorece la migración, inserción, proliferación y síntesis del ligamento periodontal, ayuda en el crecimiento, diferenciación y proliferación de cementoblastos y osteoblastos, estimula los factores de crecimiento, inhibe la acción de ciertas metaloproteinasas bacterianas durante las fases iniciales de cicatrización y reduce la colonización de fibroblastos gingivales, además posee

bajo potencial inmunogénico.

Cicatrización con Emdogaim®: una vez colocado el gel, a los pocos minutos una capa de amelogeninas se depositan sobre la superficie de la dentina y forman una matriz. Al cerrar el colgajo, comienza la formación del coágulo de fibrina y glóbulos rojos. Las células mesenquimáticas indiferenciadas del ligamento periodontal, migran al sitio de la matriz formada y se adhieren a ella. Las proteínas de la matriz del esmalte además de atraer a estas células, tienen la capacidad de proliferar, liberar factores de crecimiento y permitir la diferenciación. Se diferencian en cementoblastos y comienzan a formar cementoide, el cuál empieza a crecer sobre la superficie de dentina expuesta, permitiendo el desarrollo de fibras y la neoformación de hueso.

Caso clínico del Dr. Darío Migues y la Dra. Norma Cizza, tomado de Revista de la Asociación Odontológica Argentina (32) donde se trataron recesiones profundas de los elementos 13 y 14, combinando un colgajo desplazado coronal, injerto de tejido conectivo y proteínas de la matriz del esmalte (Emdogaim®), en un paciente de sexo femenino.

Tabla 1. Parámetros clínicos: altura de la recesión, profundidad de sondaje y ancho de la encía insertada de las piezas dentarias 13 y 14.

N° de elemento	13	14
Clasificación según Miller	Clase II	Clase I
Altura de la recesión (mm)	7	3
Profundidad de sondaje (mm)	1	2
Ancho de encía insertada (mm)	2	4

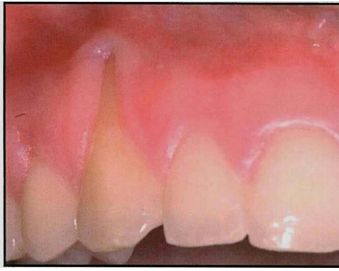

Fig. 19 Preoperatorio

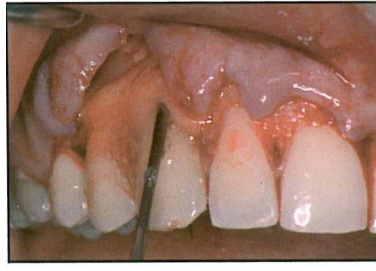


Fig.20 Colocación de EMD

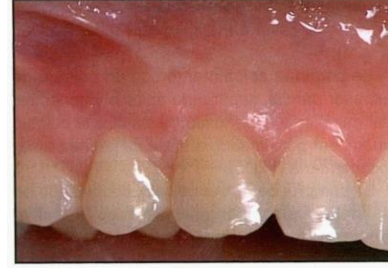

Fig.21 Postoperatorio a 9 meses

Matriz dérmica acelular: ALLODERM®

Es un aloinjerto de piel humana procesada, en el cuál todas las células de la dermis y de la epidermis han sido completamente removidas a través de un proceso de congelamiento y desecado. Esto resulta en un biomaterial que no produce una respuesta inmune y reduce la cicatrización. Está compuesto por una membrana basal y una matriz dérmica. Su uso permite el tratamiento de recesiones gingivales únicas y múltiples sin la limitación anatómica del uso de autoinjertos. Tiene buena predictibilidad y resultados estéticos, y reduce la morbilidad de un segundo sitio quirúrgico. El inconveniente es la sensibilidad técnica requerida para su aplicación. (15,16)

La cicatrización sigue una serie de pasos: (33,34)

Esta matriz dérmica ofrece un esqueleto biológico integrado por los canales de los vasos sanguíneos para la revascularización, la matriz colágena y elástica como estructura para la repoblación celular y los proteoglicanos para dirigir esos procesos.

Día 3: una mínima cantidad de vasos capilares pueden ser discernidos dentro del injerto. Las células endoteliales migran por los canales vasculares preexistentes, pero la mayor parte del injerto permanece avascular.

Día 7: hay repoblación fibroblástica, y las células de los márgenes del colgajo comienzan a epitelizar la superficie de la membrana basal.

Día 10: presenta una coloración blanca, y a medida que se vasculariza aparecen zonas más rosadas. La capa superficial sobre el Alloderm® se ve delgada y blanquecina.

2 semanas: existe una matriz vascularizada con zonas eritematosas y zonas reepitelializadas.

3 / 4 semanas: el área se encuentra totalmente integrada. Puede verse la contracción del injerto.

6 / 8 semanas: el contorno y el color del tejido se han normalizado. La sensibilidad y la presión pueden ser detectadas por el paciente.

12 semanas: hay maduración y estabilidad de la encía.

	<i>Indicaciones</i>	<i>Contraindicaciones</i>	<i>Ventajas</i>	<i>Desventajas</i>
<i>Injertos libres de epitelio-conectivo</i>	<ul style="list-style-type: none"> *Áreas con profundidad de vestibulo disminuido. *Áreas con escasa encía insertada. *Contención y protección de relleno óseo en alveólo post extracción. 	<ul style="list-style-type: none"> *Zona anterior, debido a la confrontación de colores, no es estéticamente aceptable. 	<ul style="list-style-type: none"> *Aumenta el ancho de la encía insertada. *Aumenta la profundidad del vestibulo. 	<ul style="list-style-type: none"> *Poca irrigación sanguínea del injerto debido a su grosor. *Morbilidad del sitio donante. Dolor y molestias post operatorias debido a la lenta cicatrización (2°). *Estética, poco aceptable.
<i>Injertos libres de tejido conectivo subepitelial</i>	<ul style="list-style-type: none"> *Recesiones anchas y profundas. *Recesiones múltiples. *Zona anterior, excelente estética. 	<ul style="list-style-type: none"> *Poco espesor de tejido donante. 	<ul style="list-style-type: none"> *Alta predictibilidad. *Doble vascularización, tanto de la parte interna del colgajo como del lecho de periostio-tejido conectivo. *Rápida cicatrización de la zona dadora. Menos dolor y molestias postoperatorias. *Estética altamente aceptable. 	<ul style="list-style-type: none"> *Técnica complicada. * Morbilidad del sitio donante.
<i>Injertos pediculados</i>	<ul style="list-style-type: none"> *Adecuada longitud y espesor encía insertada adyacente al área de la recesión. *Vestibulo profundo. *Recesiones poco profundas. 	<ul style="list-style-type: none"> *Insuficiente cantidad de encía insertada. *Vestibulo poco profundo. *Recesiones muy profundas. *Área de recesión con marcada protrusión. *Hueso muy fino o con defectos óseos (fenestraciones y dehiscencias). 	<ul style="list-style-type: none"> *Menor tiempo quirúrgico. *Mínima molestia post operatoria. *Se mantiene la irrigación sanguínea del colgajo sobre la superficie radicular. *Estética. 	<ul style="list-style-type: none"> *Aplicable a recesiones estrechas y superficiales. *En el caso de colgajos desplazados laterales, inconveniente de crear una nueva recesión en el diente vecino.
<i>Regeneración tisular guiada</i>	<ul style="list-style-type: none"> *Recesiones gingivales profundas y anchas, cuando el tejido conectivo del paladar es insuficiente. *Área de recesión con marcada protrusión. 	<ul style="list-style-type: none"> *Recesiones gingivales múltiples. *Poca cantidad de encía insertada. 	<ul style="list-style-type: none"> *No requiere de una 2°cirugía. *Ganancia de nueva inserción. *Estética, debido a la excelente armonía del color con el tejido circundante. 	<ul style="list-style-type: none"> *Técnica complicada, requiere de habilidad quirúrgica. *En caso de utilizar membranas no reabsorbibles, requiere de una 2° cirugía para su retiro. *Exposición o colapso de la membrana. *Elevado costo.
<i>Proteínas de la matriz del esmalte: Emdogaim</i>	<ul style="list-style-type: none"> *Recesiones gingivales profundas y anchas, cuando el tejido conectivo del paladar es insuficiente. *Área de recesión con marcada protrusión. *Adecuada longitud y espesor encía insertada adyacente al área de la recesión. *Vestibulo profundo. 	<ul style="list-style-type: none"> *Insuficiente cantidad de encía insertada. *Vestibulo poco profundo. 	<ul style="list-style-type: none"> *Técnica simple. *Procedimiento menos invasivo. *Disminuye la posibilidad de empeorar la situación inicial por exposición de la membrana. *No requiere de 2° cirugía. *Predictibilidad histológica. 	<ul style="list-style-type: none"> *Elevado costo.
<i>Matriz dérmica acelular: Alloderm®</i>	<ul style="list-style-type: none"> *Recesiones radiculares únicas o múltiples. *Aumento de tejido queratinizado. 	<ul style="list-style-type: none"> *Hipersensibilidad a ciertos antibióticos, debido a que dentro de la fase de procesamiento son transportados en medios buffer que contienen antibióticos. 	<ul style="list-style-type: none"> *No requiere zona dadora. *Mejor aceptación, post operatorio confortable. *Ilimitado en tamaño. *Menor tiempo quirúrgico. *Estética aceptable. 	<ul style="list-style-type: none"> *Técnica sensible. *Mayor tiempo de cicatrización. *Elevado costo.

Cuadro 1. Ventajas, desventajas, indicaciones y contraindicaciones en el tratamiento de las recesiones gingivales, utilizando diversos procedimientos quirúrgicos.

MATERIALES Y TÉCNICAS

Selección de la muestra

Se seleccionaron 6 sitios quirúrgicos (n=6) pertenecientes a 3 pacientes adultos, que concurren espontáneamente a la clínica de la Carrera de Especialistas en Periodoncia de la Universidad Nacional de Cuyo. Los mismos presentaban recesiones gingivales y consintieron en forma escrita su aceptación de ser tratados.

El acuerdo informado es un acto de decisión voluntaria, en el cuál se aceptan o rechazan las acciones terapéuticas sugeridas por el profesional, comprendiendo riesgos y beneficios del tratamiento. Éste incluye nombre del paciente, procedimiento a realizar, beneficios, riesgos, complicaciones o secuelas, alternativas de tratamiento, autorización para registros, posibilidad de revocación, firma y aclaración del paciente, y firma y sello del profesional. (Ver anexo)

Factores de inclusión: *sujetos mayores de 21 años de edad

*recesiones clase A/B, - / + (Pini-Prato) y clase I y II (Miller)

*salud periodontal (sin pérdida de tejidos interproximales)

*salud sistémica

Factores de exclusión: * fumadores

* alcohólicos

* con lesiones estomatológicas

*prescritos con aspirina u otro método de anticoagulación

*restauraciones coronarias yuxtapuestas a la zona a cubrir

*elementos obturados

Registros clínicos

Se realizaron mediciones pre y postquirúrgicas a 6 meses, para evaluar el resultado estético, y a 9 meses para evaluar la estabilidad. Se utilizó para tales maniobras una sonda milimetrada de Williams (K9CE PQW Hu Friedy ®). Los resultados fueron registrados en mm de cobertura.

Los registros incluyeron:

***altura de la recesión**: medida desde el límite amelo-cementario (LAC) a la extensión más apical del margen gingival.

* **ancho de la recesión gingival**: línea horizontal que pasa por la porción más apical del LAC.

***nivel de inserción clínica**: medida desde el LAC al fondo de la bolsa.

***ancho de la encía insertada**: desde la extensión más apical del margen gingival a la línea mucogingival.

*determinación del biotipo periodontal

*profundidad del vestíbulo bucal

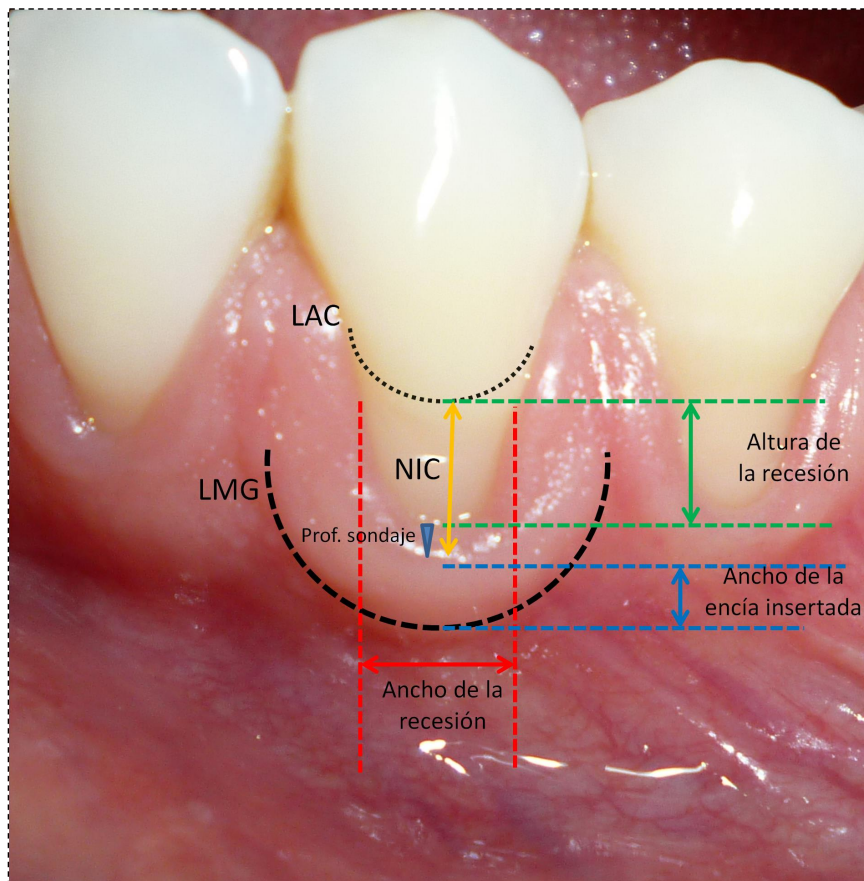


Fig.22 - Protocolo de análisis de las recesiones

Durante la etapa previa a los procedimientos quirúrgicos, todos los pacientes recibieron terapia básica completa e instrucciones de higiene oral en cuanto a tipo de cepillo, utilización de elemento de higiene interproximal, y técnica correcta de cepillado. Una vez concluida la etapa quirúrgica fueron sometidos a un riguroso programa de controles postquirúrgicos, en los cuáles se realizó profilaxis profesional, continua reinstrucción en higiene oral y control de la técnica de cepillado, a 1, 3 y 5 semanas post quirúrgicas y luego controles mensuales, durante 9 meses. Concurrido este tiempo fueron citados a un programa de mantenimiento cada 4 meses.

Caso número 1 Registros, técnicas y resultados obtenidos

Nombre: Silvia L.

Edad: 29 años

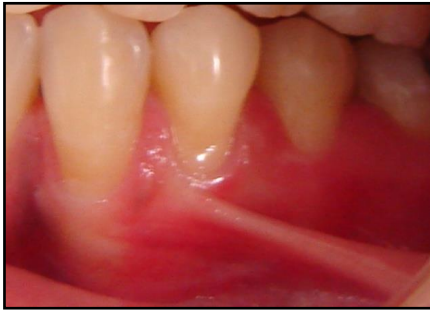

Fig.23 Preoperatorio 33-34-35

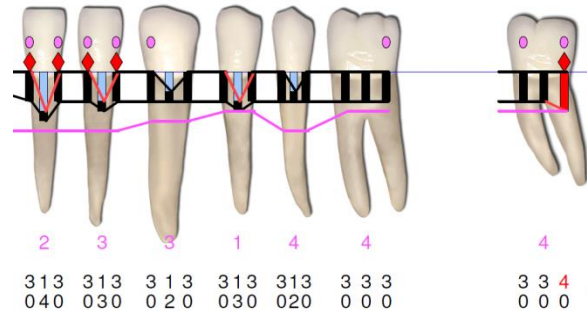


Fig.24 Registros clínicos Sonda Florida Go Probe®

Tabla 2. Sitio quirúrgico con su correspondiente clasificación.

N° de elemento	33	34	35
Clasificación según Miller	Clase I	Clase I	Clase I
Clasificación según Pini Prato	A -	A -	B -

Tabla 3. Resume los registros clínicos del sitio

Altura de la recesión (mm)	2	3	2
Ancho de la recesión (mm)	3	3	3
Nivel de inserción clínica (NIC)(mm)	3	4	3
Cantidad de encía insertada (mm)	3	1	4
Profundidad del vestíbulo	Poco profundo	Poco profundo	Poco profundo
Biotipo Periodontal	Fino	Fino	Fino

Descripción de la técnica

Técnica de Langer & Langer (35)

Esta técnica combina un injerto de tejido conectivo subepitelial sumado a una banda de tejido epitelial y un colgajo desplazado coronal, de espesor parcial.

Preparación del lecho receptor: se raspó y alisó la raíz expuesta y recontorneó el área convexa, luego se aplicó tetraciclina durante 3 minutos y se enjuagó con abundante solución fisiológica.

Diseño del colgajo: con hoja de bisturí 15-c, se realizó una incisión de espesor parcial perpendicular a la papila interdental del LAC de un elemento al LAC del diente vecino. Se conectó cada incisión horizontal con una incisión surcular. (Fig.25)

Levantamiento del colgajo: se elevó un colgajo de espesor parcial (Fig.26) y se preparó un lecho receptor para el tejido conectivo. Se extendió dicha incisión hacia apical, para lograr la reposición coronal del colgajo. (Fig.27)

Obtención del injerto: mediante dos incisiones superficiales en el área retromolar, se expuso el tejido conectivo, al cuál se le realizaron nuevas incisiones supra-periósticas a ambos lados para facilitar su remoción, la cuál tuvo la particularidad de incorporar un collar de tejido epitelial sumado al conectivo. (Fig.28) Las disecciones para la obtención del injerto fueron de espesor parcial.

Posicionamiento del injerto en el lecho receptor: se cubrió la raíz preparada con el injerto de tejido conectivo y se suturó con Vycril 5/0 reabsorbible, el injerto al periostio remanente y a las papilas interdenciales.

Sutura: se cubrió el injerto con los tejidos del colgajo abierto en primera instancia y se realizaron suturas suspensorias cruzadas, utilizando el mismo material reabsorbible. (Fig. 29)

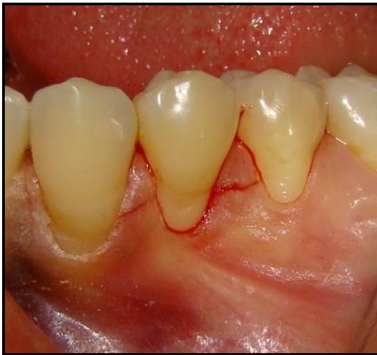

Fig.25

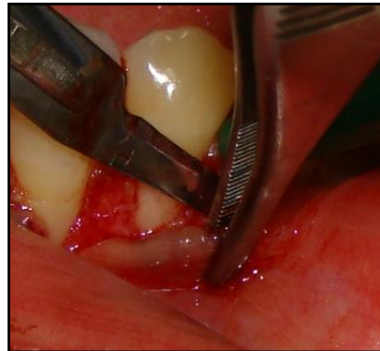


Fig.26

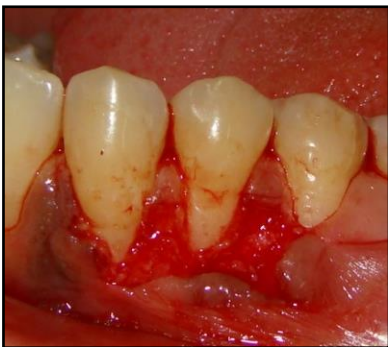

Fig.27

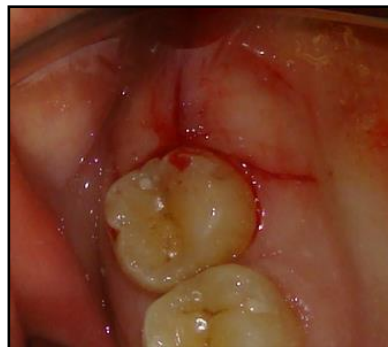

Fig.28

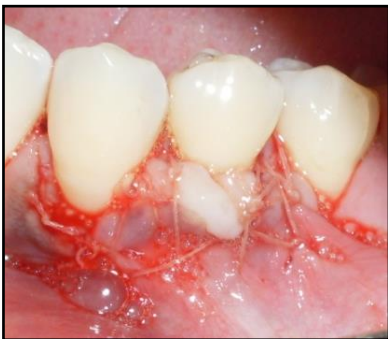

Fig.29

Tabla 4. Muestra los resultados del sitio

N° de elemento	33			34			35		
	Pre	6m	9m	Pre	6m	9m	Pre	6m	9m
Altura de la recesión (mm)	2	1	0	3	1	0	2	1	1
Nivel de inserción clínica (NIC)(mm)	3	2	1	4	2	2	3	2	2
Cantidad de encía insertada (mm)	3	3	3	1	2	6	4	3	3

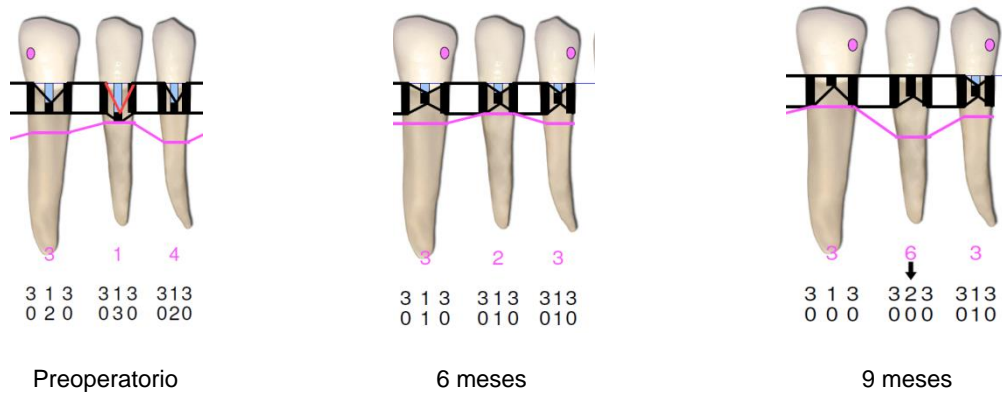


Fig.30 Registros clínicos preoperatorios, a 6 y 9 meses con Sonda Florida Go Probe®

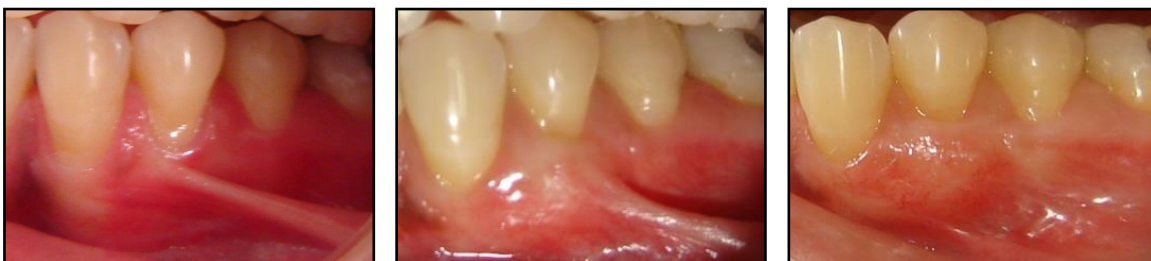

Fig.31 Preoperatorio 33-34-35

Fig.32 Postoperatorio a 6 meses

Fig.33 Postoperatorio a 9 meses

Al cabo de 6 meses (Fig.32) se hizo una reintervención de la zona llevando a cabo una frenectomía para asegurar la posición final del frenillo más apical como muestra la figura 33.

Caso número 2 Registros, técnicas y resultados obtenidos

Nombre: Silvia L.

Edad: 29 años

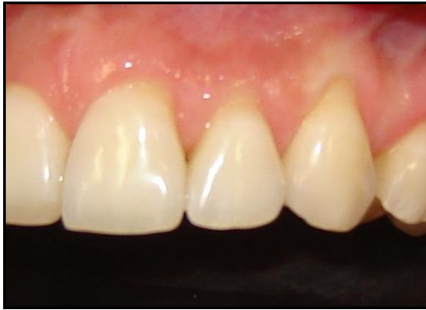

Fig.34 Preoperatorio 21-22-23

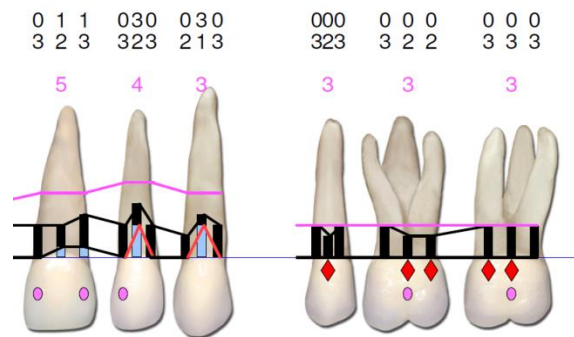


Fig.35 Registros clínicos Sonda Florida Go Probe®

Tabla 5. Sitio quirúrgico con su correspondiente clasificación

N° de elemento	21	22	23
Clasificación según Miller	Clase I	Clase I	Clase I
Clasificación según Pini Prato	A -	A -	A-

Tabla 6. Resume los registros clínicos del sitio

Altura de la recesión (mm)	1	3	3
Ancho de la recesión (mm)	3	3	3
Nivel de inserción clínica (NIC)(mm)	3	5	4
Cantidad de encía insertada	5	4	3
Profundidad del vestíbulo	Profundo	Profundo	Profundo
Biotipo Periodontal	Fino	Fino	Fino

Descripción de la técnica

Colgajo avanzado en dirección coronaria de Zucchelli y De Sanctis. (36)

Indicaciones -Recesiones múltiples

- Papilas anchas
- Banda ancha de encía insertada
- Vestíbulo profundo

Preparación radicular: las porciones radiculares expuestas fueron tratadas mecánicamente con curetas y químicamente con tetraciclina.

Incisiones: se seleccionó un elemento central y las incisiones se extendieron hasta incluir un diente a cada lado de los elementos a tratar para facilitar el reposicionamiento coronario del colgajo (*Fig.36*). Se realizaron incisiones oblicuas submarginales en las áreas interdetales, las cuáles se continuaron con incisiones intracreviculares, en todas las recesiones presentes, en la zona seleccionada. Las incisiones oblicuas sobre las áreas interdetales, se ejecutaron de manera tal que las papilas creadas quirúrgicamente en mesial de la línea media se desplazaron en dirección apical y distal, mientras que las papilas del colgajo situadas en posición distal a la línea media, se ubicaron más hacia apical y mesial.

Elevación del colgajo: se levantó un colgajo de espesor parcial a partir de las incisiones interdetales oblicuas (*Fig.37*), utilizando bisturí con hojas 15/c y luego, apical al nivel de la exposición radicular, se realizó mediante un decolador, una disección roma, para colgajo de espesor total (*Fig.38*). La finalidad de éste paso quirúrgico, en opinión de los autores es para dar el máximo espesor al tejido blando del colgajo, el cual se reubicó en posición coronaria, sobre las raíces instrumentadas, cubriendo 1mm de esmalte dentario.

En la parte más apical del colgajo se incidió el periostio (*Fig.39*) y se disecó la mucosa para liberar tensiones musculares, de manera que la porción marginal del colgajo alcanzase pasivamente un nivel coronal al LAC. (*Fig.40*)

Preparación de las papilas interdetales: se removió el epitelio de la porción vestibular de las papilas las cuáles permanecieron intactas. Esto fue llevado a cabo con el fin de exponer el tejido conectivo, sobre el cuál fueron suturadas las papilas creadas quirúrgicamente. (*Fig.41*)

Suturas: se realizaron suturas simples con Nylon 5/0 y aguja P3, para adaptar el colgajo sobre los dientes y con los lechos de tejido conectivo interdental. (*Fig.42*)

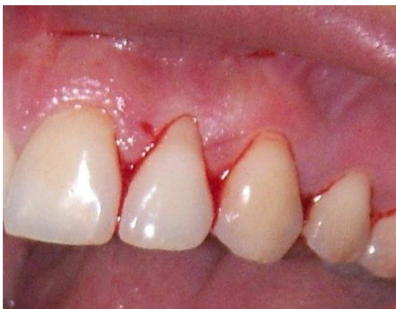

Fig.36

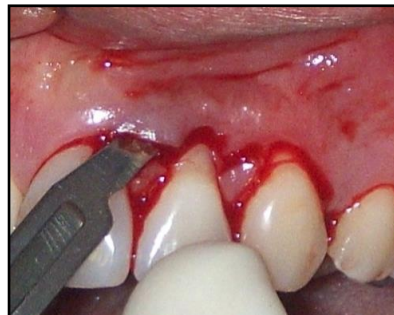

Fig.37

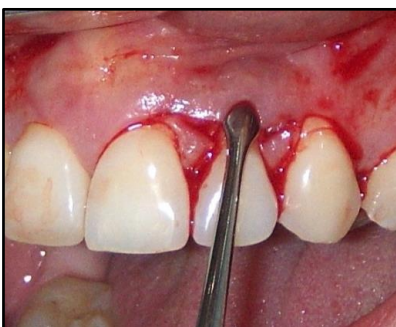

Fig.38

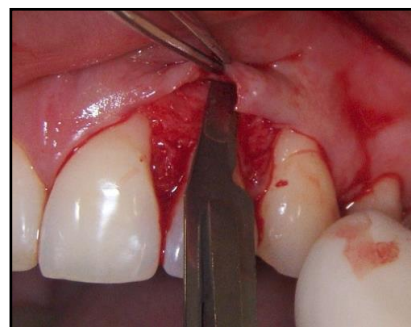


Fig.39

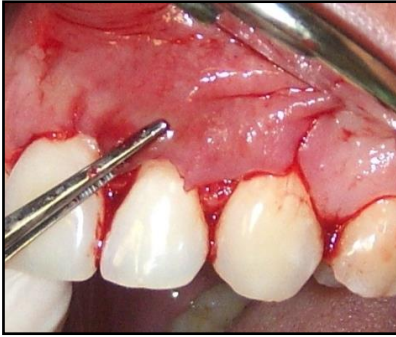


Fig.40

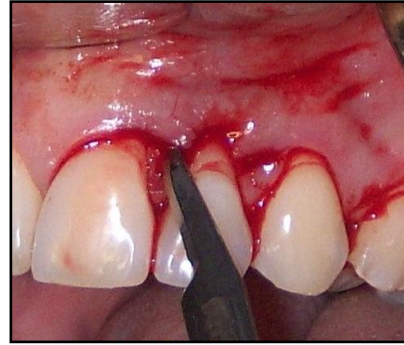

Fig.41

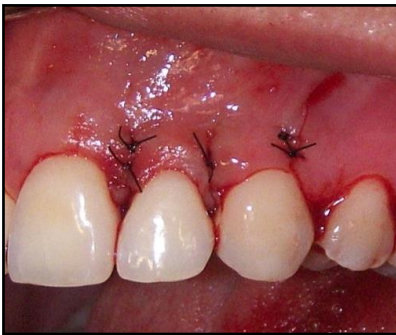

Fig. 42

Tabla 7. Muestra los resultados del sitio

N° de elemento	21			22			23		
	Pre	6m	9m	Pre	6m	9m	Pre	6m	9m
Altura de la recesión (mm)	1	1	0	3	3	2	3	1	0
Nivel de inserción clínica (NIC)	3	3	2	5	4	3	4	2	1
Cantidad de encía insertada	5	5	5	4	4	4	3	4	4

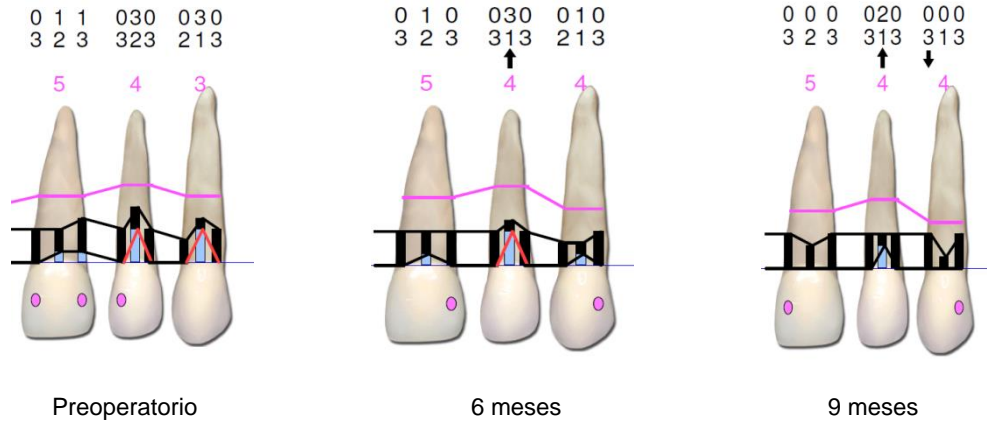


Fig.43 Registros clínicos preoperatorios, a 6 y 9 meses con Sonda Florida Go Probe ®

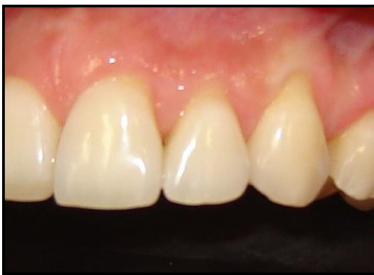

Fig.44 Preoperatorio 21-22-23

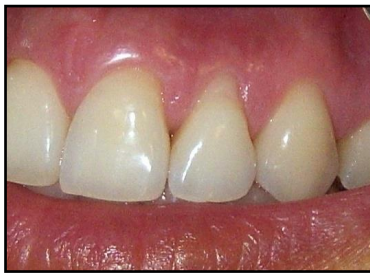

Fig.45 Postoperatorio a 6 meses

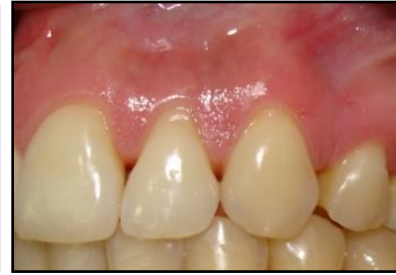

Fig.46 Postoperatorio a 9 meses

Caso número 3 Registros, técnicas y resultados obtenidos

Nombre: Julia L.

Edad: 32 años

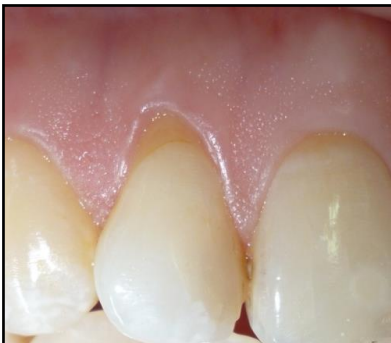

Fig.47 Preoperatorio 12

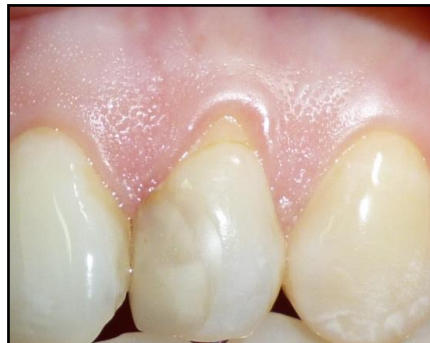

Fig.48 Preoperatorio 22

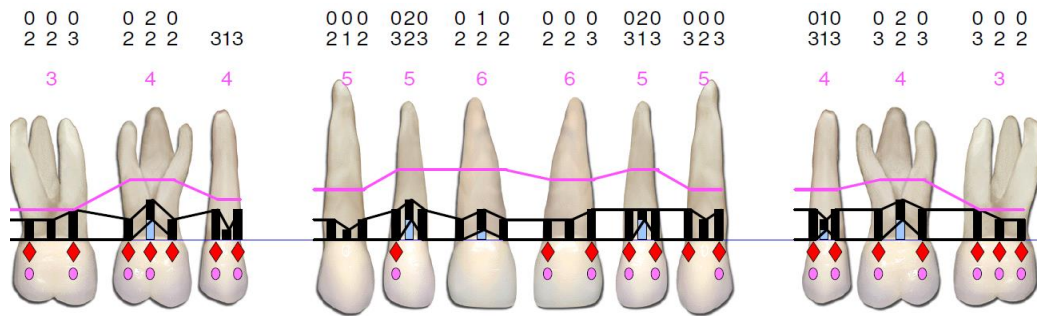


Fig.49 Registros clínicos Sonda Florida Go Probe®

Tabla 8. Sitio quirúrgico con su correspondiente clasificación

N° de elemento	12	22
Clasificación según Miller	Clase I	Clase I
Clasificación según Pini Prato	A +	A +

Tabla 9. Resume los registros clínicos del sitio

Altura de la recesión (mm)	2	2
Ancho de la recesión (mm)	3	3
Nivel de inserción clínica (NIC) (mm)	4	3
Cantidad de encía insertada (mm)	5	5
Profundidad del vestíbulo	Profundo	Profundo
Biotipo Periodontal	Fino	Fino

Descripción de la técnica

Colgajo Semilunar de Tarnow (37)

Indicaciones -Recesiones únicas o múltiples

- Papilas anchas
- Cantidad suficiente de encía insertada
- Vestíbulo profundo

Preparación radicular: las porciones radiculares expuestas fueron tratadas mecánicamente con curetas y químicamente con tetraciclina. (Fig.50 y 51)

Incisiones: se realizó una incisión intrasurcular con hoja de bisturí 15-c (Fig.52 y 53) y luego una incisión semilunar en la parte apical de la retracción y a una distancia del margen de tejido blando de 3mm mayor que la profundidad de la recesión, paralela a la curvatura del margen y que involucra a la mucosa alveolar. La incisión se extendió hasta la papila interdental, dejando una base amplia para asegurar la irrigación del injerto pediculado. (Fig.54 y 55)

Disección: la misma fue de espesor parcial, en el tejido que cubría la pared vestibular, a través de una incisión intracrevicular en dirección apical hasta llegar a coincidir con la incisión semilunar. (Fig.56)

Ubicación del colgajo: es colocado en posición coronaria hasta el nivel del LAC.

Posteriormente se estabilizan los tejidos aplicando ligera presión por 5 minutos. (Fig.57 y 58).

Sutura: la técnica original de Tarnow no lleva sutura, sino cemento quirúrgico, aunque en ésta oportunidad se realizó una modificación de la misma, aplicando dos suturas de Nylon 5/0 a cada lado del diente. (Fig.59 y 60)

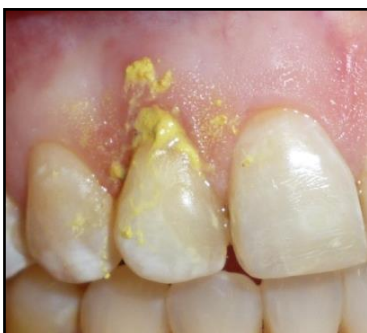

Fig.50

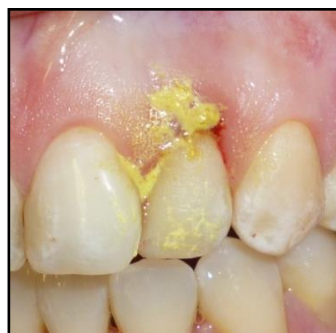

Fig.51

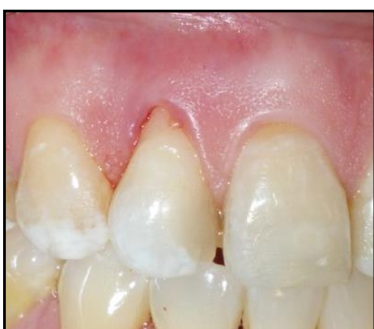

Fig.52

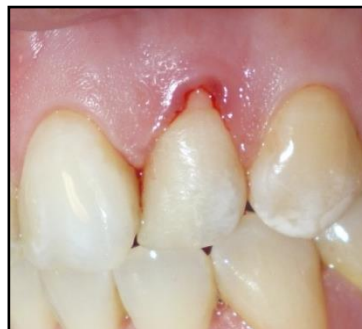

Fig.53

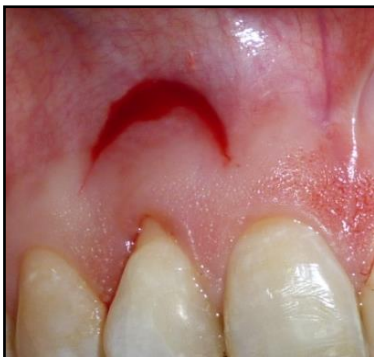

Fig.54

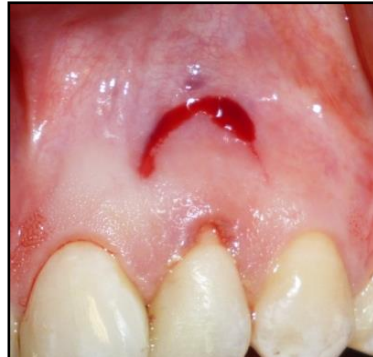

Fig.55

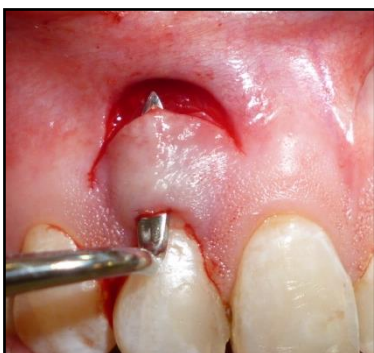

Fig.56

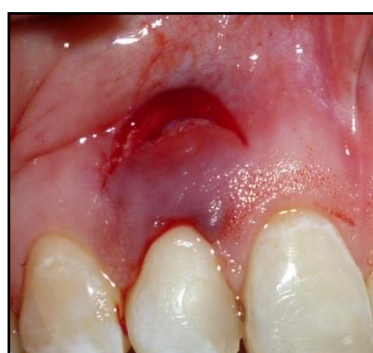

Fig.57

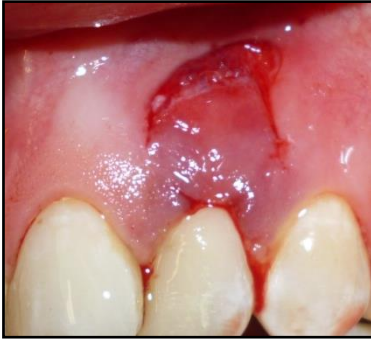

Fig.58

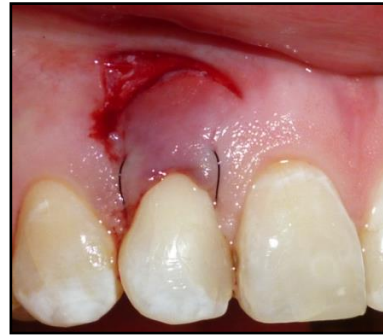

Fig.59

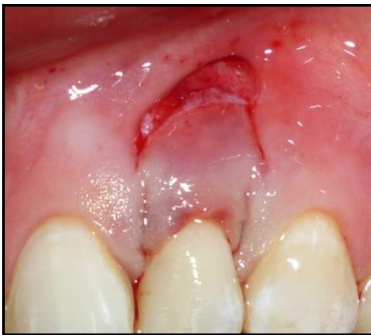

Fig.60

Tabla 10. Muestra los resultados del sitio

N° de elemento	12			22		
	Pre	6m	9m	Pre	6m	9m
Altura de la recesión (mm)	2	0	0	2	0	0
Nivel de inserción clínica (NIC)	4	1	1	3	1	1
Cantidad de encía insertada (mm)	5	6	6	5	6	6

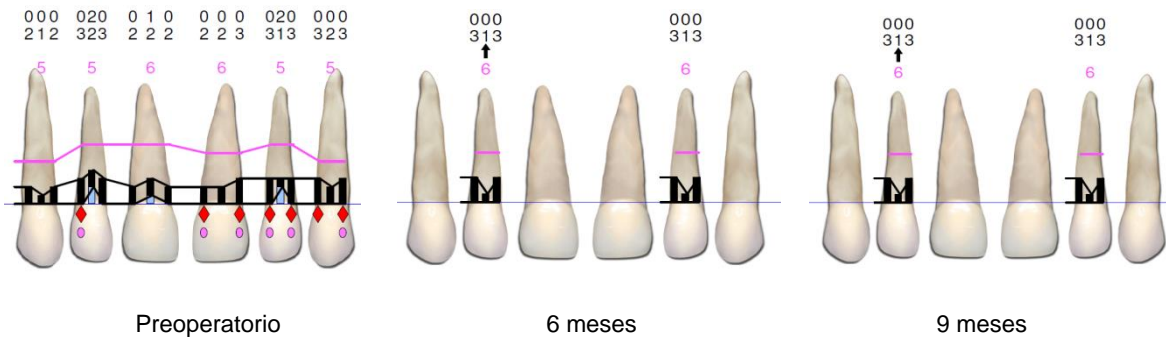


Fig.61 Registros clínicos preoperatorios, a 6 y 9 meses con Sonda Florida Go Probe®

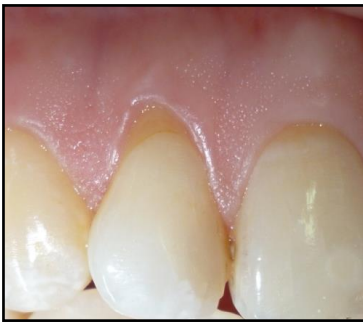

Fig.62 Preoperatorio 12

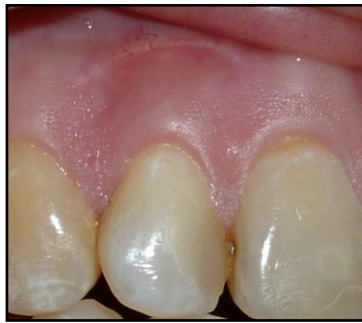

Fig.63 Postoperatorio a 6 meses

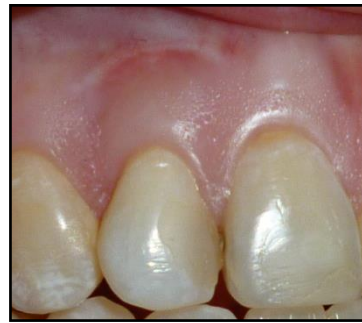

Fig.64 Postoperatorio a 9 meses

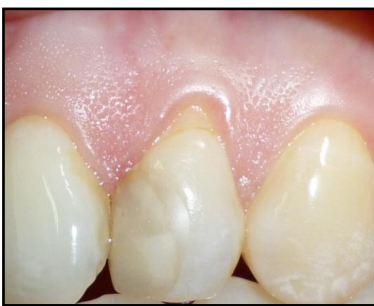

Fig.65 Preoperatorio 22

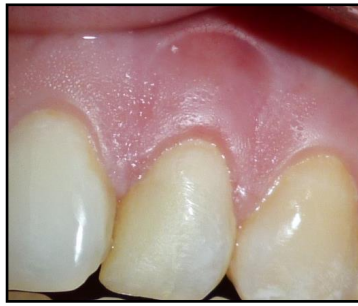

Fig.66 Postoperatorio a 6 meses

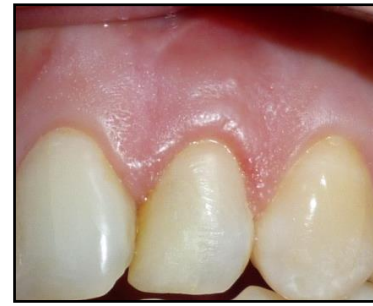

Fig.67 Postoperatorio a 9 meses

Caso número 4 Registros, técnicas y resultados obtenidos

Nombre: Silvia L.

Edad: 29 años

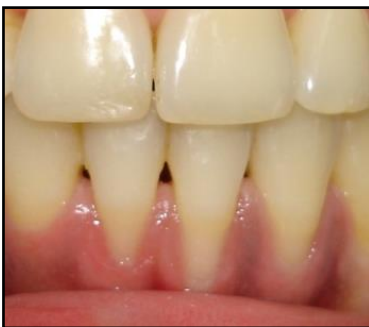

Fig.68 Preoperatorio 32-31-41

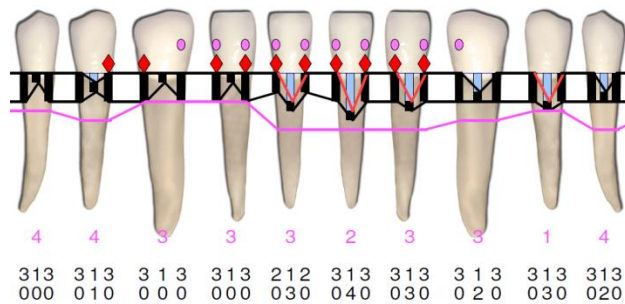


Fig.69 Registros clínicos Sonda Florida Go Probe

Tabla 11. Sitio quirúrgico con su correspondiente clasificación

N° de elemento	32	31	41
Clasificación según Miller	Clase I	Clase I	Clase I
Clasificación según Pini Prato	A -	A -	A-

Tabla 12. Resume los registros clínicos del sitio

Altura de la recesión (mm)	3	4	3
Ancho de la recesión (mm)	2	2	2
Nivel de inserción clínica (NIC) (mm)	4	5	4
Cantidad de encía insertada	3	2	3
Profundidad del vestíbulo	Poco profundo	Poco profundo	Poco profundo
Biotipo Periodontal	Fino	Fino	Fino

Descripción de la técnica

Técnica del “túnel” (Allen) (38)

Preparación radicular: las porciones radiculares expuestas fueron tratadas mecánicamente con curetas y químicamente con el agregado de tetraciclina. (Fig.70)

Incisiones: se realizaron incisiones surculares para cada diente usando bisturí con hoja 15/c (Fig.71), quedando conectados por los segmentos mesiales y distales, formando un túnel. En este momento se debe tener especial precaución para evitar el corte del vértice de las papilas. (Fig.72 y 73)

Preparación del sitio donante: se realizó un molde con foil estéril para determinar el tamaño y la forma del injerto a extraer del paladar (*Fig.74*) y se trasladó dicha medida a la zona donante. (*Fig.75*)

Obtención del injerto: se procedió a la obtención del injerto de tejido conectivo subepitelial con la técnica de la “puerta trampa” (*Fig.76 y 77*). La primera incisión se realizó con hoja de bisturí 15 c perpendicular al eje largo del diente, aproximadamente a una distancia de 2 a 3 mm del margen gingival. Luego se realizó una incisión paralela al eje largo del diente 1 o 2 mm apical a la primera incisión, dependiendo del grosor que se requiera para el injerto. Esta incisión se continuó hasta llegar al tamaño necesario, de manera tal de cubrir la zona de las superficies radiculares desnudas y el periostio adyacente del sitio receptor. Una vez expuesto el injerto de tejido conectivo, se sostuvo el mismo mediante pinza de mano Adson y se realizaron nuevas incisiones supra-periósticas a ambos lados para facilitar su remoción y así fue trasladado al sitio receptor. (39)

Ubicación del injerto: se realizó un punto de sutura en uno de los extremos del injerto, para guiar la colocación del injerto en el lecho, así éste fue delicadamente ubicado dentro del túnel pasando por debajo del bolsillo formado, teniendo especial cuidado en no desgarrar las papilas (*Fig.78*).

Suturas: una vez que el injerto estuvo posicionado, los extremos mesiales y distales se fijaron con dos suturas de puntos separados, utilizando sutura reabsorbible Vycril 5-0 y aguja P3. Se aplicaron suturas de tracción para avanzar el colgajo en dirección coronaria sobre las porciones expuestas del injerto de tejido conectivo (*Fig.79*). Por último se realizó una sutura continua en la zona donante con sutura de nylon 5-0 y se aplicó presión durante 5 minutos (*Fig.80*) tanto en la zona dadora como en la zona receptora

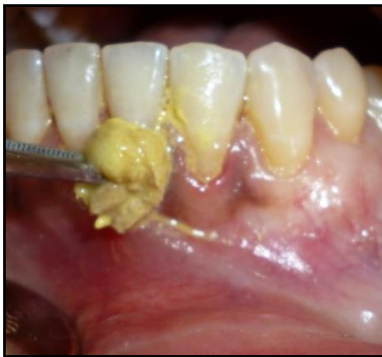

Fig.70

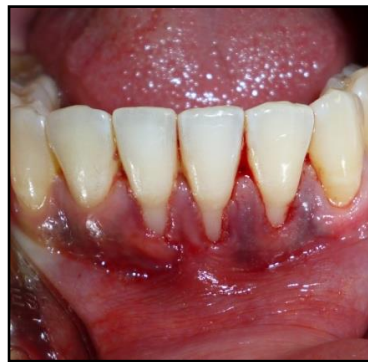

Fig.71

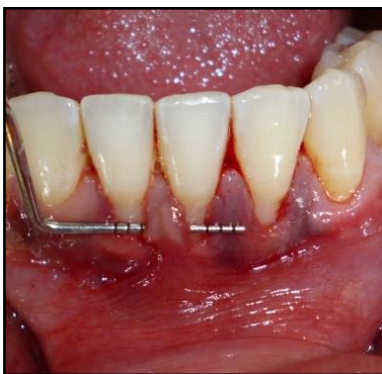

Fig.72

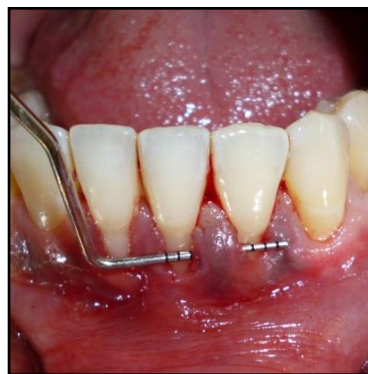

Fig.73

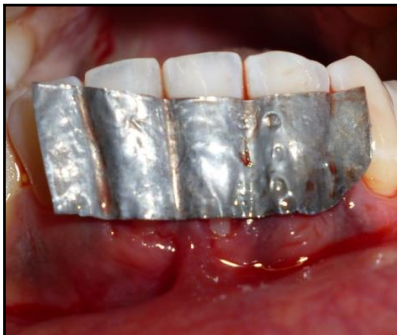

Fig.74

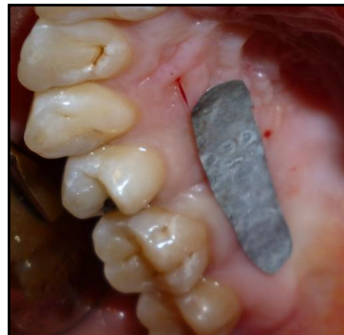

Fig.75

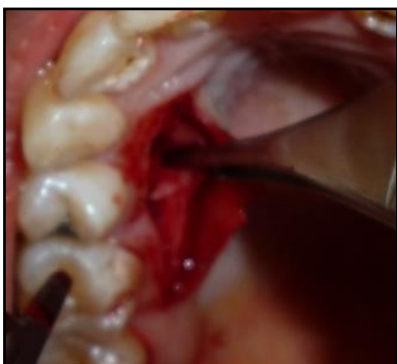

Fig. 76

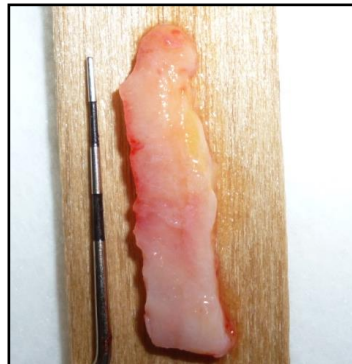


Fig.77

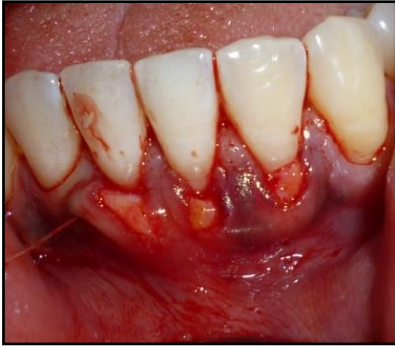

Fig.78

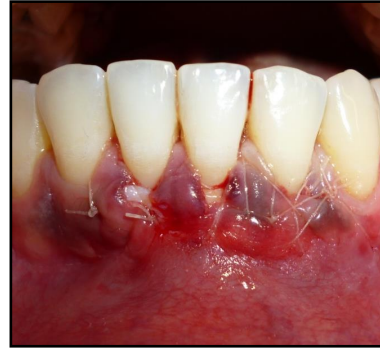

Fig.79

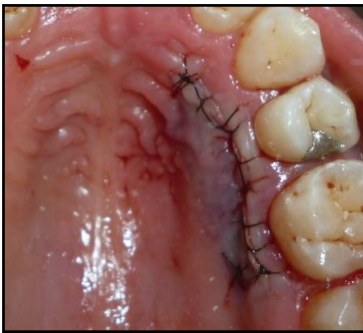

Fig.80

Tabla 13. Muestra los resultados del sitio

N° de elemento	32			31			41		
	Pre	6m	9m	Pre	6m	9m	Pre	6m	9m
Altura de la recesión (mm)	3	0	0	4	1	0	3	0	0
Nivel de inserción clínica (NIC)	4	1	1	5	2	1	4	1	2
Cantidad de encía insertada	3	4	4	2	3	3	3	6	6

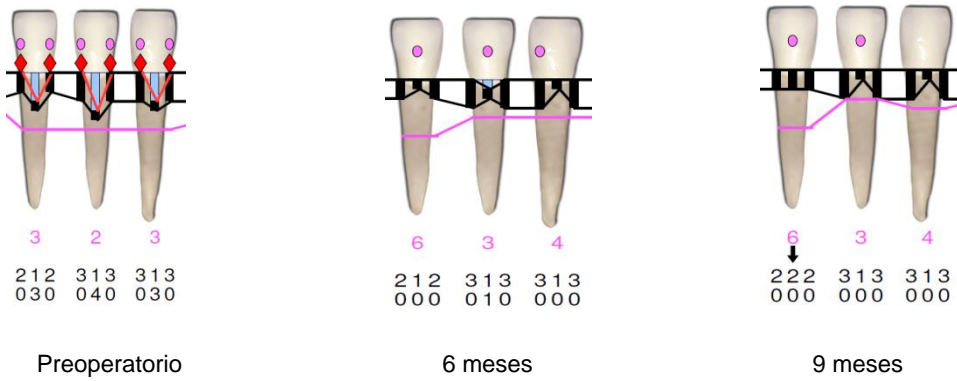


Fig.81 Registros clínicos preoperatorios, a 6 y 9 meses con Sonda Florida Go Probe ®

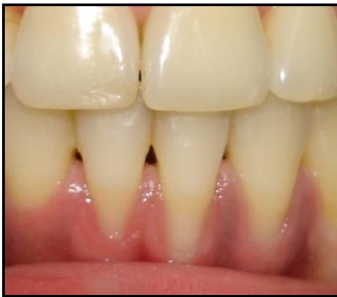

Fig.82 Preoperatorio

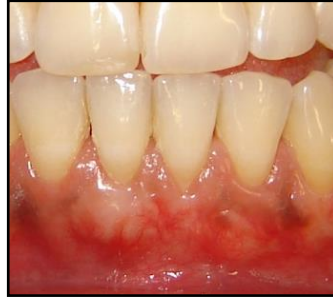

Fig.83 Resultado a 6 meses

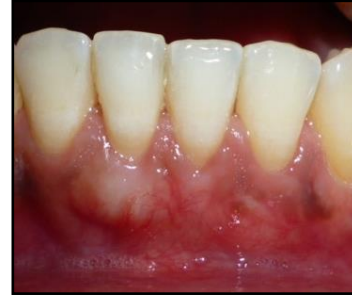

Fig.84 Resultado a 9 meses

Caso número 5 Registros, técnicas y resultados obtenidos

Nombre: Silvia L.

Edad: 29 años

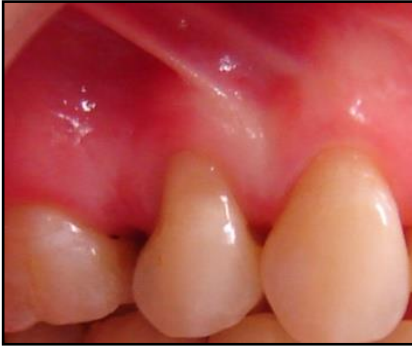

Fig.85 Preoperatorio elementos 15

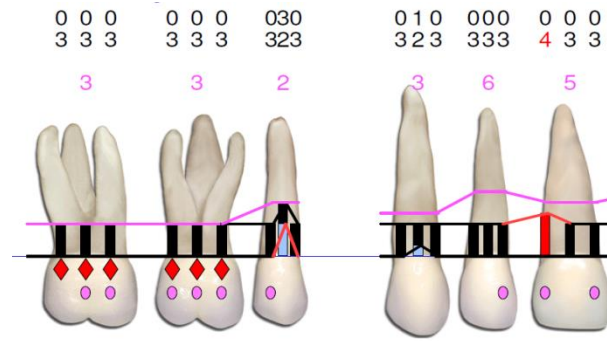


Fig.86 Registros clínicos Sonda Florida Go Probe

Tabla 14. Sitio quirúrgico con su correspondiente clasificación

N° de elemento	15
Clasificación según Miller	Clase I
Clasificación según Pini Prato	A -

Tabla 15. Resume los registros clínicos del sitio

Altura de la recesión (mm)	3
Ancho de la recesión (mm)	4
Nivel de inserción clínica (NIC) (mm)	5
Cantidad de encía insertada	2
Profundidad del vestíbulo	Profundo
Biotipo Periodontal	Fino

Descripción de la técnica

Técnica del “sobre” (Raetske) (40)

Preparación del sitio receptor: las porciones radiculares expuestas fueron tratadas mecánicamente de idéntica manera que las descritas para las técnicas precedentes. (Fig.87) Luego se eliminó el epitelio del surco con una incisión a bisel interno usando una hoja 12/d o 15/c y se preparó un sobre en dirección apical y lateral a la recesión con el bisturí de Orban. La profundidad de la preparación debería abarcar de 3 a 5 mm en todas las direcciones. En dirección apical se extendió sobrepasando la línea mucogingival para facilitar la colocación del injerto de tejido conjuntivo y permitir el avance coronario del colgajo mucoso en el momento de suturar. (Fig.88)

Preparación del sitio donante: se diseñó un molde del tamaño y forma del futuro injerto (Fig.89) y se trasladó a la zona donante, que en este caso fue el área retromolar.

Obtención del injerto: se obtuvo el injerto de la zona retromolar debido a que había disposición de tejidos y los injertos resultan, en general más estables que los obtenidos en área de pre-molares. (Fig.90 y 91)

Ubicación del injerto en el lecho receptor: una vez reconvertido el injerto mediante tijeras Le-Grange fue insertado en el “sobre” preparado, colocándolo de manera tal que cubriese la superficie radicular expuesta. (Fig.92) Se ejerció leve presión para eliminar coágulos entre el injerto y el periostio receptor.

Suturas: fueron realizadas para asegurar el injerto en su posición. Para avanzar el colgajo mucoso en dirección coronaria se realizó una sutura de tracción cruzada con Vycril 5/0 (Fig.93) y luego se suturó la zona retromolar con el mismo material. (Fig.94)

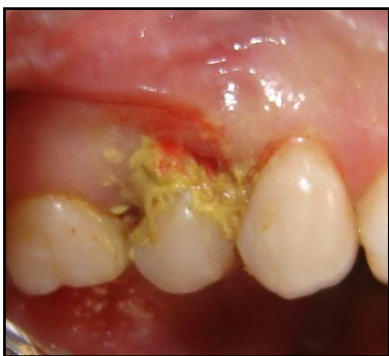

Fig.87

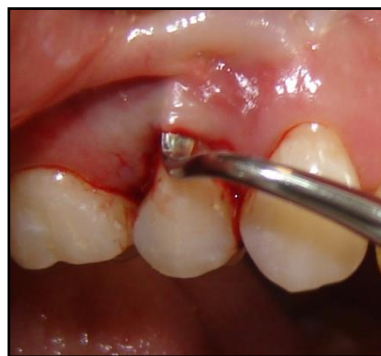

Fig.88

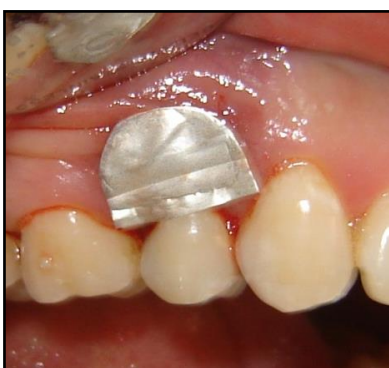

Fig.89

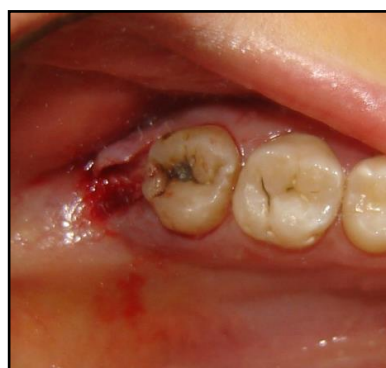

Fig.90

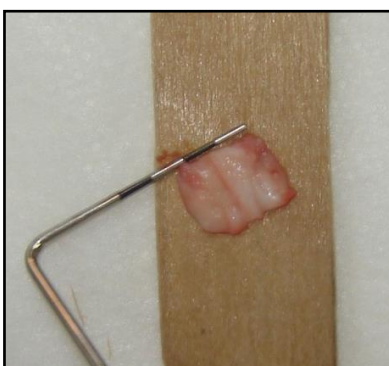

Fig.91

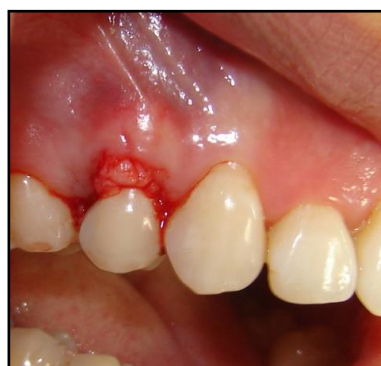

Fig.92

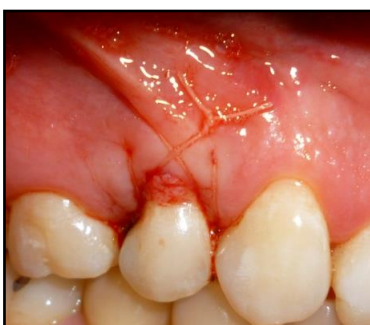

Fig.93

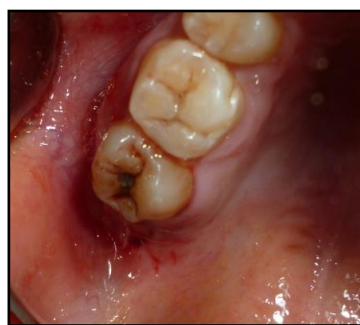

Fig.94

Tabla 16. Muestra los resultados del sitio

N° de elemento	15		
	Pre	6m	9m
Altura de la recesión (mm)	3	2	2
Nivel de inserción clínica (NIC)	5	4	4
Cantidad de encía insertada	2	4	5

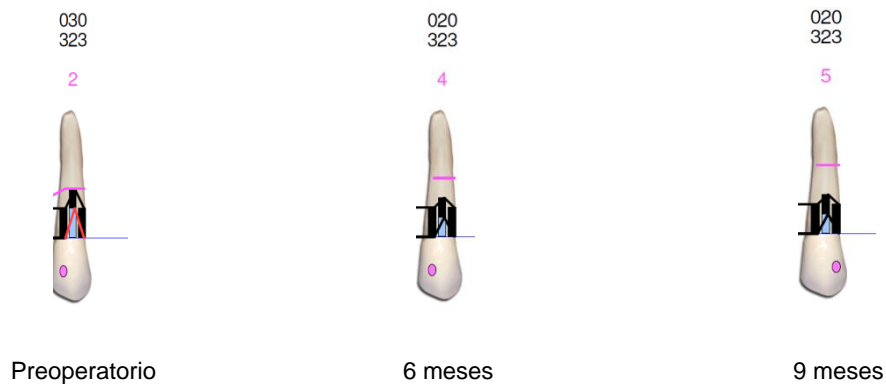


Fig.95 Registros clínicos preoperatorios, a 6 y 9 meses con Sonda Florida Go Probe ®

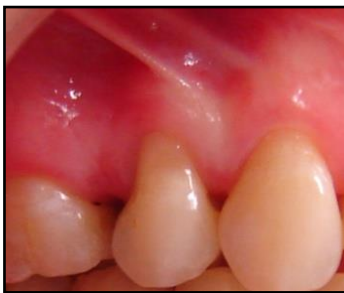

Fig.96 Preoperatorio

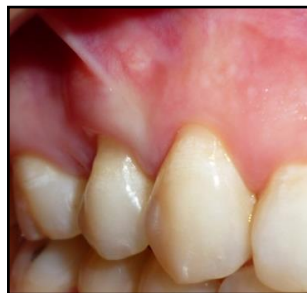

Fig.97 Resultado a 6 meses

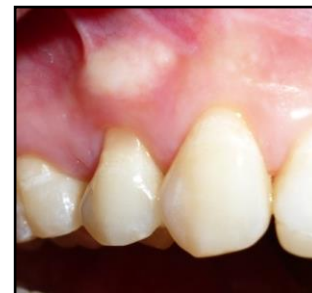

Fig.98 Resultado a 9 meses

Caso número 6 Registros, técnicas y resultados obtenidos

Nombre: Licia C.

Edad: 32 años

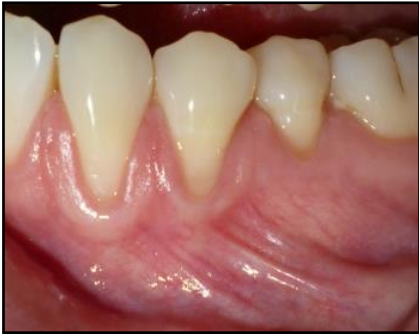

Fig.99 Preoperatorio 33-34-35

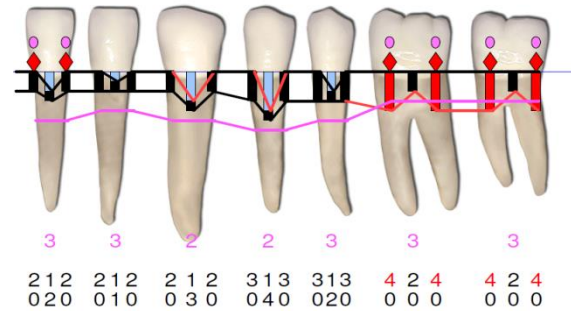


Fig.100 Registros clínicos Sonda Florida Go Probe®

Tabla 17. Sitio quirúrgico con su correspondiente clasificación

N° de elemento	33	34	35
Clasificación según Miller	Clase I	Clase I	Clase I
Clasificación según Pini Prato	A -	A -	A-

Tabla 18. Resume los registros clínicos del sitio

Altura de la recesión (mm)	3	4	2
Ancho de la recesión (mm)	3	4	3
Nivel de inserción clínica (NIC) (mm)	4	5	3
Cantidad de encía insertada	2	2	3
Profundidad del vestíbulo	Profundo	Profundo	Profundo
Biotipo Periodontal	Fino	Fino	Fino

Descripción de la técnica

Utilización de matriz dérmica acelular (Alloderm) en combinación con colgajo avanzado en dirección coronaria de Zucchelli y De Sanctis (41)

Preparación radicular: las porciones radiculares expuestas fueron tratadas mecánicamente con curetas y químicamente con tetraciclina. (Fig. 101)

Incisiones: se seleccionó un elemento central y las incisiones se extendieron hasta incluir un diente a cada lado de los elementos a tratar para facilitar el reposicionamiento coronario del colgajo. Se realizaron incisiones oblicuas submarginales en las áreas interdentes, las cuáles se continuaron con incisiones intracreviculares, en todas las recesiones presentes, en la zona seleccionada. Las incisiones oblicuas sobre las áreas interdentes, se ejecutaron de manera tal que las papilas creadas quirúrgicamente en mesial de la línea media se desplazaron en dirección apical y distal, mientras que las papilas del colgajo situadas en posición distal a la línea media, se ubicaron más hacia apical y mesial.

Elevación del colgajo: se levantó un colgajo de espesor parcial a partir de las incisiones interdentes oblicuas, utilizando bisturí con hojas 15/c y luego, apical al nivel de la exposición radicular, se realizó mediante un decolador, una disección roma, para colgajo de espesor total, para dar el máximo espesor al tejido blando del colgajo. En la parte más apical del colgajo se incidió el periostio y se disecó la mucosa para liberar tensiones musculares, de manera que la porción marginal del colgajo alcanzase pasivamente un nivel coronal al LAC. (Fig. 102)

Preparación de las papilas interdentes: se removió el epitelio de la porción vestibular de las papilas las cuáles permanecieron intactas. Esto fue llevado a cabo con el fin de

exponer el tejido conectivo, sobre el cuál fueron suturadas las papilas creadas quirúrgicamente.

Preparación de la matriz dérmica acelular Alloderm®: siguiendo las indicaciones del fabricante, Alloderm® fue conservado en freezer a una temperatura de 2-8°C; para ser utilizado previamente se realizaron dos lavados con suero salino, a temperatura ambiente de 5 a 10 minutos cada uno. Una vez concurrido este tiempo se procedió a separar el papel protector (*Fig.103*) y a ser recortado de manera tal de cubrir totalmente el defecto. Alloderm® presenta dos lados: lado del tejido dérmico, que es el que absorbe la sangre y se tiñe de rosado al contacto con ella, es más brillante y más suave al tacto; y el lado de la membrana basal, impermeable, no se tiñe al contacto con la sangre, aspecto mate y áspero al tacto.

Ubicación del Alloderm® en el lecho receptor: se colocó con el lado dérmico hacia el lecho vascular, cubriendo el LAC y en las zonas laterales excediendo el tamaño del defecto a ambos lados (*Fig.104*). Alloderm® fue fijado mediante suturas suspensorias con sutura reabsorbible Vycril 5/0 (*Fig.105*).

Reubicación del colgajo: el colgajo fue avanzado coronalmente de manera tal de cubrir todo el material, y se realizaron suturas de puntos simples con Nylon 5/0 y aguja P3 para fijar el colgajo (*Fig.106*).

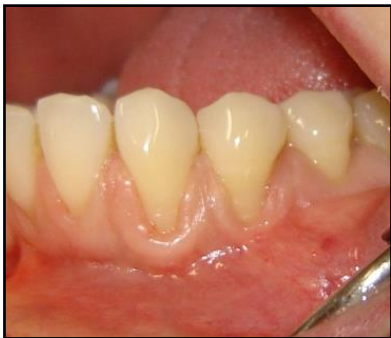

Fig.101

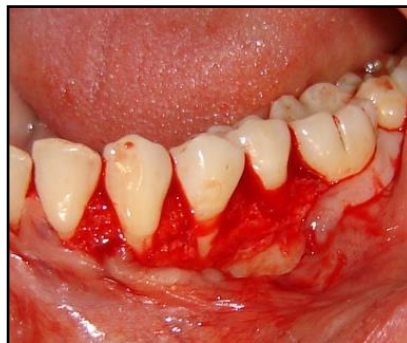

Fig.102



Fig.103

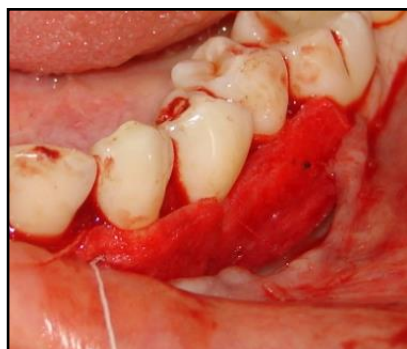

Fig.104

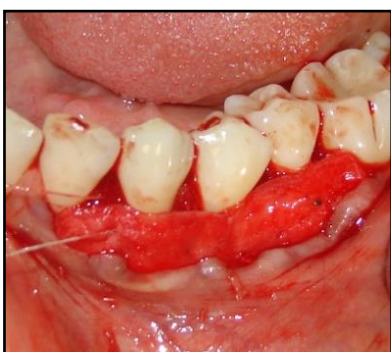

Fig.105

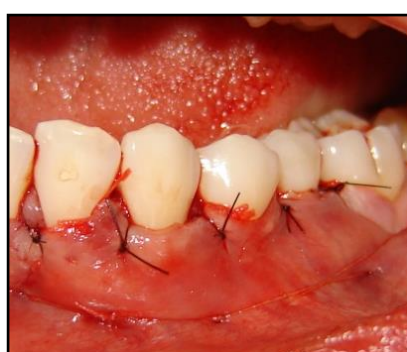


Fig.106

Tabla 19. Muestra los resultados del sitio

N° de elemento	33		34		35	
	Pre	6m	Pre	6m	Pre	6m
Altura de la recesión (mm)	3	0	4	0	2	1
Nivel de inserción clínica (NIC) (mm)	4	1	5	2	3	2
Cantidad de encía	2	5	2	5	3	5

insertada						
-----------	--	--	--	--	--	--




Fig.107. Registros clínicos preoperatorios, a 6 y 9 meses con Sonda Florida Go Probe ®

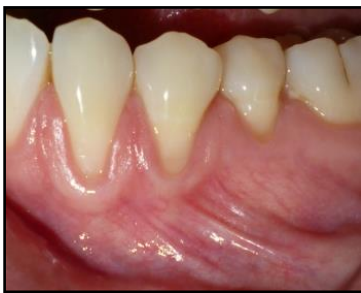

Fig.108 Preoperatorio 33-34-35

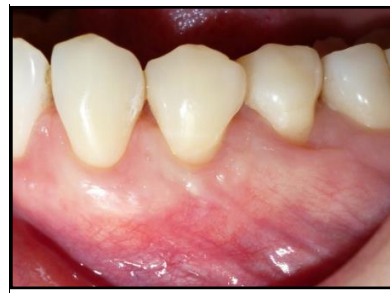

Fig.109 Postoperatorio a 6 meses

Este caso fue realizado en últimas instancias de la carrera, por lo que sólo fueron evaluados los resultados a 6 meses

DESCRIPCIÓN DE RESULTADOS Y DISCUSIÓN

El tratamiento de las recesiones gingivales se ha convertido en una terapéutica importante, debido a las demandas estéticas de los pacientes. El contorno gingival debe seguir el curso del límite amelocementario, por ello la cirugía plástica periodontal es la opción primordial en situaciones donde estas características se han perdido.

La elección del tratamiento quirúrgico debe estar basada en evidencia científica que demuestre, no solamente el *éxito* del procedimiento sino también su *predictibilidad*. La predictibilidad se evalúa de acuerdo al porcentaje de cobertura radicular, estabilidad de los resultados en el tiempo, color y contornos aceptables y ausencia de sensibilidad dentaria. Para lograr el éxito a largo plazo, es necesario considerar algunos aspectos importantes, al momento de elegir la técnica a utilizar.

El caso número 1, presentaba defectos de recesiones profundas, biotipo periodontal fino y un vestíbulo poco profundo por ello se decidió llevar a cabo la técnica de Langer y Langer (35) que combina un injerto de tejido conectivo subepitelial, sumado a una banda de tejido epitelial y un colgajo desplazado coronal, de espesor parcial. El agregado de injerto presenta ciertas ventajas: al recibir doble vascularización, del colgajo que lo recubre y del periostio subyacente, lo hace más predecible a largo plazo. (39) Además se observó un aumento del espesor del tejido blando y del ancho de la encía queratinizada. La incorporación de 2mm de tejido epitelial aseguró un mayor espesor del tejido en la zona de la recesión gingival del elemento 34, el cuál presentaba la mayor profundidad de la

recesión, además de la presencia del frenillo cerca del margen gingival, factor agravante del defecto de recesión. Respecto a la incorporación de la banda de tejido epitelial, hay autores (42) que prefieren eliminarla y recubrir completamente el injerto para mejorar el resultado estético y evitar la aparición de una bolsa a ese nivel. Al cabo de 6 meses, se realizó una reintervención quirúrgica del frenillo para asegurar aún más apical su posición final. Los resultados finales mostraron una cobertura parcial al cabo de 6 meses y luego de la reintervención del frenillo se logró completar la cobertura y una importante ganancia de encía insertada.

En el caso número 2, se eligió la técnica descrita por Zucchelli (36) ya que se indica en recesiones múltiples, con papilas anchas, suficiente encía insertada y vestíbulo profundo, todas ellas características presentes en este caso. Las consideraciones estéticas relatadas por los pacientes, sugerirían la utilización de este tipo de técnica predecible para obtener cobertura radicular completa, utilizando los tejidos blandos adyacentes a la zona de las recesiones. La ausencia de incisiones verticales aseguró un adecuado aporte sanguíneo al colgajo, y la división del colgajo en espesores, en opinión de los autores, permitió el reposicionamiento coronario del mismo y el máximo espesor al tejido blando que cubre la zona radicular denudada. Los resultados de la técnica realizada demostraron un aumento en el ancho de la encía insertada, sobre todo en la zona del elemento 23, donde presentaba un frenillo de inserción baja, el cuál fue posicionado coronalmente, y la cobertura radicular fue completa en los elementos 21 y 23 y parcial en el elemento 22.

En el caso número 3, caracterizado por recesiones únicas, papilas anchas, suficiente encía insertada y vestíbulo profundo, se eligió la técnica descrita por Tarnow (37), cuyas indicaciones precisas coinciden, obteniendo cobertura radicular completa de las recesiones de ambos elementos y un incremento en el ancho de la encía insertada. El

resultado estético fue aceptado por el paciente y se mantuvo estable a los 9 meses. Esta técnica presenta ventajas, tales como ausencia de tensión del colgajo, aumento del ancho de la encía insertada y al no incluir las papilas en el colgajo, aseguran el aporte sanguíneo adecuado y permanecen sin cambios logrando un buen resultado estético.

En el caso número 4, se llevó a cabo la técnica del túnel descrita por Allen (38) Allen propuso esta técnica para el tratamiento de recesiones múltiples, sin pérdida de tejido interproximal y presencia de papilas anchas. El diseño de esta técnica permite mínimo trauma quirúrgico del área receptora, la nutrición del injerto está asegurada por suministros vasculares laterales y de las papilas y la integridad de las mismas conlleva a un excelente resultado estético. Además presenta rápida cicatrización de la zona dadora y menos dolor y molestias postoperatorias. La desventaja es la alta sensibilidad a la habilidad quirúrgica. Se obtuvo un excelente resultado estético, cobertura completa de las recesiones y aumento de la encía insertada en la zona.

El caso número 5, presentaba una recesión única pero profunda, de manera que una técnica de colgajo desplazado coronal no lograría la cobertura radicular total por lo que se eligió la técnica del ensobrado descrita por Raetske (40) la cuál utiliza un injerto subepitelial en un sobre preparado apical y lateral, como se describió anteriormente. Es una técnica predecible con buenos resultados estéticos, sin embargo en este caso no se obtuvo la cobertura radicular completa, debido a la posición final del frenillo muy coronal y, tal vez, a la falta de una sutura apical al injerto, para asegurar la inmovilidad del mismo y su posición final.

El último caso, donde se trataron recesiones profundas combinando la técnica descrita por Zucchelli (36) con el agregado de Alloderm®, se obtuvieron coberturas completas de

las recesiones y excelentes resultados estéticos, además del postoperatorio confortable que presentó debido a que no requiere zona dadora y la posibilidad de cubrir múltiples recesiones debido a la disponibilidad del material. Es una técnica muy efectiva para el tratamiento de múltiples recesiones, cuando no hay disponibilidad de tejidos en la zona donante. Este caso presentó la limitación de no poder ser evaluado a los 9 meses debido a que se realizó en las últimas instancias de la carrera, por lo que se presentan los resultados a 6 meses.

Un paso común en todas las técnicas fue la preparación de las superficies radiculares expuestas, mediante raspaje, alisado radicular y recontorneado del área convexa, y la colocación, en un segundo paso, de tetraciclinas. Estudios in vitro en humanos y en animales demostraron que la desmineralización de la raíz con ácido cítrico y con tetraciclinas promueven la migración fibroblástica y la inserción conectiva. Sin embargo, pese a las evidencias histológicas obtenidas con el acondicionamiento radicular, los resultados de estudios clínicos controlados no muestran mejoras clínicas entre las superficies tratadas con ácido cítrico y tetraciclinas, y las que no lo reciben. (43,44,45)

Todas las técnicas fueron realizadas en pacientes que recibieron tratamiento ortodóncico previo, pero no se diferencia qué tipo de tratamiento recibió, la información se basó sólo en entrevistas, más que en detalles clínicos de la terapia ortodóncica. Es sabido que ocurren alteraciones en el complejo mucogingival durante las estrategias realizadas para lograr el alineamiento dentario, pero puede asegurarse que si el diente es movido exclusivamente dentro del proceso alveolar, no desarrollará recesiones gingivales. (10). El biotipo gingival fino, y la presencia de biofilm e inflamación son factores predisponentes a la aparición de recesiones gingivales.

CONCLUSIONES

Las coberturas radiculares son procesos exitosos y predecibles en Periodoncia. En el presente trabajo se ha demostrado que es posible lograrlas, si se tiene en cuenta el biotipo periodontal, se selecciona la técnica adecuada y se respeta el nivel de dificultad y el instrumental que cada una requiere. Existe una amplia variedad de técnicas para su tratamiento. Los injertos pediculados son procedimientos conservadores que resultan beneficiosos, ya que mantienen la irrigación del mismo colgajo, disminuyen el tiempo quirúrgico y molestias postoperatorias, pero son muy selectivos por la necesidad de una banda ancha de encía insertada, un vestíbulo profundo y la ausencia de inserciones musculares aberrantes, además de estar limitados a recesiones poco profundas. Cuando necesitamos un tejido donante con mejores condiciones que el que nos proporciona el área donante adyacente, es necesario tomarlo a distancia, obteniendo así los injertos gingivales libres. Los injertos de tejido conectivo subepitelial, son los más documentados y su alta predictibilidad en los resultados, es debido a que se tienen en cuenta ciertos principios biológicos encaminados a favorecer la revascularización del tejido injertado, presentan una rápida cicatrización de la zona dadora, además de los excelentes resultados estéticos que ofrece y la ventaja de cubrir recesiones múltiples. Existen técnicas alternativas que combinan colgajos con el uso de biomateriales, éstos facilitan el tratamiento de gran número de sitios en un mismo acto quirúrgico, permitiendo coberturas radiculares completas, sin la necesidad de un segundo sitio quirúrgico. Se hace referencia a que la cirugía plástica periodontal es de utilidad para tratar básicamente problemas relacionados con la estética dental, y no tiene relación con la terapia periodontal, debido a que se aplica en pacientes sanos. Todas las técnicas descritas constituyen una

herramienta válida, aplicable a las necesidades cosméticas de los pacientes y forman parte del arsenal terapéutico con que un especialista en periodoncia debe contar.

BIBLIOGRAFÍA

1. Nanci A, Bosshardt DD. Structure of periodontal tissues in health and disease. *Periodontology* 2000 2006;40:11-28.
2. Bartold M. Periodontal tissues in health and disease: introduction. *Periodontology* 2000 2006; 40:7-10.
3. Camargo PM, Melnick PR, Kenney EB. The use of free gingival grafts for aesthetic purposes. *Periodontology* 2000 2001;27:72-96.
4. Lindhe J, Karring T, Araujo M. Anatomía de los tejidos periodontales. En: Lindhe J, Karring T, Lang N. *Periodontología Clínica e Implantología Odontológica*. 5° ed. Panamericana; 2009. p.3-49.
5. Miyasato M, Crigger M, Egelberg J. Gingival condition in areas of minimal and appreciable width of keratinized gingiva. *J Clin Periodontol* 1997;4:200-9.
6. Lang N, Loe H. The relationship between the width of keratinized gingival health. *J Periodontol* 1992;43:623-7.
7. Wennstrom J, Zucchelli G, Pini Prato G. Terapia mucogingival-Cirugía plástica periodontal. En: Lindhe J, Lang N, Karring T. *Periodontología Clínica e Implantología Odontológica*. 5° ed. Panamericana; 2009. p.955-1028.
8. Hall W. Recession and the pathogenesis of recession in pure mucogingival problems. In: Hall W. *Pure mucogingival problems*. Chicago: Quintessence; 1984. p. 29-47.
9. De Rouck T, Eghbali R, Collys K, De Bruyn H, Cosyn J. The gingival biotype revisited transparency of the periodontal probe trough the gingival margin as a method to discriminate

- thin from thick gingiva. *J Clin Periodontol* 2009;36:428-33.
10. Wennstrom J. Mucogingival considerations in orthodontic treatment. *Seminars in Orthodontics*. 1996 Mar;2(1):46-54.
 11. Zachrisson B. Movimientos dentarios en pacientes con enfermedad periodontal. En: Lindhe J, Lang N, Karring T. *Periodontología Clínica e Implantología Odontológica*. 5ªed. Panamericana; 2009. p. 1241-79.
 12. Sullivan H, Atkins J. Free autogenous grafts.III.Utilization of grafts in the treatment of gingival recession. *Periodontics* 1962 Aug;6(4):152-60.
 13. Miller PD. A classification of marginal tissue recession. *Int J Periodontics Restorative Dent* 1985; 5(2): 8-13.
 14. Pini-Prato G, Franceschi D, Cairo F, Nieri M. Classification of dental surface defects in areas of gingival recession. *J Periodontol* 2010 Jun;81(6): 885-90.
 15. Mahn D. Use of the tunnel technique and acellular dermal matrix in the treatment of multiple adjacent teeth with gingival recession in the esthetic zone. *Int J Periodontics Restorative Dent* 2010; 30(6):592-9.
 16. Harris R. Acellular dermal matrix used for root coverage: 18-month follow-up observation. *Int J Periodontics Restorative Dent* 2002;22(2):156-63.
 17. De Sanctis M, Zucchelli G. Long-term outcome following treatment of multiple Miller class I and II recession defects in esthetic areas of the mouth. *J Clin Periodontol* 2005;76(12):2286-92.
 18. Wennstrom J, Lindhe J, Nyman S. The role of keratinized gingiva in plaque-associated gingivitis in dogs. *J Clin Periodontol* 1982;9:75-85.
 19. Zucchelli G, Testori T, De Sanctis M. Clinical and anatomical factors limiting treatment outcomes of gingival recession: a new method to predetermine the line of root coverage 2006; 77(4):714-21.

20. Oliver RC, Loe H, Karring T. Microscopic evaluation of the healing and revascularization of free gingival grafts. *J Periodontal Res* 1968; 3(2):84-95.
21. Nobuto T, Imai H, Yamaoka A. Ultrastructural changes of subepithelial capillaries following graft epithelialization. *J Periodontol* 1988 Sep;59(9):570-6.
22. Wilderman M, Wentz F. Repair of a dentogingival defect with a pedicle flap. *J Periodontol* 1965 May-Jun;36:218-31.
23. Kon S, Caffesse R, Castelli WA, Nasjleti CE. Revascularization following a combined gingival flap-split thickness flap procedure in monkeys. *J Periodontol* 1984 Jun; 55(6):345-51.
24. Melcher AH. On the repair potential of periodontal tissues. *J Periodontol* 1976 May;47(5):256-60.
25. Tinti C, Vincenzi G, Cortellini P, Pini Prato G, Clauser C. Guided tissue regeneration in the treatment of human facial recession. A 12-case report. *J Periodontol* 1992 Jun;63(6):554-60.
26. Pini Prato G, Tinti C, Vicenzi G, Cortellini P, Clauser C. Guided tissue regeneration versus mucogingival surgery in the treatment of human buccal gingival recession. *J Periodontol* 1992 Nov;63(11):919-28.
27. Pini Prato G, Clauser C, Magnani C, Cortellini P. Resorbable membranes in the treatment of human buccal gingival recession. A 9-case report. *Int J Periodontics Restorative Dent* 1995;15:258-67.
28. Shieh AT, Wang HL, O Neal R, Glickman GN, MacNeil RL. Development and clinical evaluation of a root coverage procedure using a collagen barrier membrane. *J Periodontol* 1997 Aug;68(8): 770-8.
29. Zahedi S, Bozon C, Brunel G. A 2-year clinical evaluation of a diphenyl-phosphorylazide-cross-linked collagen membrane for the treatment of buccal gingival recession. *J Periodontol* 1998 Sep;69(9):975-81.
30. Müller H, Stahl M, Eger T. Failure of root coverage of shallow gingival recessions employing

- GTR and a bioresorbable membrane. *Int J Periodontics Restorative Dent* 2001;21(2):171-81.
31. Hammarström L. Enamel matrix, cementum development and regeneration. *J Clin Periodontol* 1997 Sep; 24(9):658-668.
 32. Miguez D, Cizza N. Recesiones gingivales profundas tratadas con injerto de tejido conectivo y derivado de matriz de esmalte. *Revista de la Asociación Odontológica Argentina* 2010 Abr/May; 98(2): 97-192.
 33. Schulman J. Clinical evaluation of an acellular dermal allograft for increasing the zone of attached gingiva. *Pract Periodontics Aesth Dent* 1996;8(2):203-08.
 34. Wei P, Laurell L, Geivelis M, Lingen M. Acellular dermal matrix allografts to achieve increased attached gingiva. Part 2. A histological comparative study. *J Periodontol* 2002;73(3): 257-65.
 35. Langer S, Langer L. Subepithelial connective tissue graft for root coverage. *J Periodontol* 1985; 56:715-20.
 36. Zucchelli G, De Sanctis M. Treatment of multiple recession-type defects in patients with esthetic demands. *J Periodontol* 2000;71(9):1506-14.
 37. Tarnow D. Semilunar coronally repositioned flap. *J Clin Periodontol* 1986;13:182-5.
 38. Allen A. Use of the supraperiosteal envelope in soft tissue grafting for root coverage. I. Rationale and technique. *Int J Periodontics Restorative Dent* 1994;14(3):216-27.
 39. Bruno JF. Connective Tissue Graft Technique Assuring Wide Root Coverage. *Int J Periodontics Restorative Dent* 1994;14(2):126-37.
 40. Raetske P. Covering localized areas of root exposure employing the "envelope" technique. *J Periodontol* 1985;56(7):397-402.
 41. Barker TS, Cueva MA, Rivera-Hidalgo F, Beach MM, Rossman JA, Kerns DG, et al. A comparative study of root coverage using two different acellular dermal matrix products. *J Periodontol* 2010 Nov;81(11):1596-1603.

42. Bouchard P, Etienne D, Ouhayoun JP, Nilveus R. Subepithelial connective tissue grafts in the treatment of gingival recessions. A comparative study of 2 procedures. *J Periodontol* 1994 Oct; 65(10):929-36.
43. Bertrand PM, Dunlap RM. Coverage of deep, wide gingival clefts with free gingival autografts: root planing with and without citric acid demineralization. *Int J Periodontics Restorative Dent* 1988;8(1):64-77.
44. Ibbott CG, Oles RD, Lavery WH. Effects of citric acid treatment on autogenous free graft coverage of localized recession. *J Periodontol* 1985 Nov;56(11):662-5.
45. Bouchard P, Nilveus R, Etienne D. Clinical evaluation of tetracycline HCl conditioning in the treatment of gingival recessions. A comparative study. *J Periodontol* 1997 Mar;68(3):262-9.

ANEXO

Modelo de consentimiento informado que se utilizó en el presente trabajo

Consentimiento Informado

PACIENTE _____ HC N° _____

FECHA _____ TRABAJO A REALIZAR _____

TRATAMIENTOS ALTERNATIVOS: _____

CONSENTIMIENTO DEL PACIENTE: *He recibido una explicación clara sobre el plan de tratamiento, se me permitió realizar todo tipo de preguntas al respecto y se aclararon todas mis dudas. Se me explicaron las maniobras y procedimientos a ejecutar así como los materiales y/o medicación que se me debe administrar para su realización.*

REALIZADO: Fecha: _____

FIRMA DEL PACIENTE O TUTOR

FIRMA DEL PROFESIONAL

ACLARACIÓN

DNI N°

NECESIDAD DE CAMBIOS EN EL PROCEDIMIENTO INDICADO: _____

RAZONES: _____

FIRMA DEL PACIENTE O TUTOR

FIRMA DEL PROFESIONAL

INDICACIONES POS OPERATORIAS (Idénticas a las prescriptas al paciente)

Día Hora

FIRMA DEL PACIENTE O TUTOR

FIRMA DEL PROFESIONAL

ACLARACIÓN

DNI N°

Nombre del paciente:

Operador:

Ficha N°:

Año: