



TRABAJO FINAL INTEGRADOR CARRERA DE ESPECIALISTA EN  
PERIODONCIA

UNCUYO – SEDE CORDOBA

“Análisis de predictibilidad y resultados de técnicas de cobertura  
radicular con y sin injerto”

**Alumno:** Torti, Santiago

**Directora:** Od. Esp. Prats, Marina S.

**Directora de la Carrera:** Dra. Ribotta de Albera, Estela

**NOVIEMBRE 2020**

**“Análisis de predictibilidad y resultados de técnicas de  
cobertura radicular con y sin injerto”**

## **AGRADECIMIENTOS**

A la Odontóloga Marina Prats, quien con mucho esfuerzo y paciencia me dirigió este Trabajo Final Integrador, estando atenta en cada momento que lo necesitaba.

A la Dra. Estela Albera, directora de la Carrera quien no cesó nunca de brindarnos todos los conocimientos para que seamos mejores profesionales. Es admirable su dedicación, empeño y vocación para que los alumnos mejoren en cada sesión que duró la Especialidad. A nivel personal me ha hecho un profesional más dedicado y estudioso.

A los odontólogos Sebastián Franco y Agustín Castiglia quienes tienen un nivel académico deslumbrante. Ellos me asistieron y me guiaron en cada sesión que estuvieron presentes.

A María, el alma de la Fundación Independencia.

A mis compañeros de esta Quinta Cohorte.

## **INDICE**

I.	INTRODUCCION .....	6
II.	OBJETIVOS .....	9
III.	MARCO TEORICO.....	10
	III.1. INDICACIONES DE TRATAMIENTO DE RECESION GINGIVAL.....	11
	III.2. CONTRAINDICACIONES DE CIRUGIA PLASTICA PERIODONTAL PARA COBERTURAS RADICULARES.....	11
	III.3. BIOTIPO PERIODONTAL.....	13
	III.4. CLASIFICACIÓN DE RECESIONES GINGIVALES.....	15
	III.5. PREDICTIBILIDAD DE RECUBRIMIENTO RADICULAR.....	21
	III.6. PROCEDIMIENTOS QUIRURGICOS.....	23
	III.7. TRATAMIENTO DE LA SUPERFICIE RADICULAR.....	25
	III.8. TECNICAS QUIRURGICAS.....	27
	III.9. COLGAJO DESPLAZADO LATERALMENTE.....	29
	III.10. COLGAJO AVANZADO CORONALMENTE.....	30
	III.11. TECNICA DE TUNEL.....	32
IV.	MATERIALES Y METODOS.....	34

IV.1. SECTOR INFERIOR DERECHO: Técnica de Colgajo	
Desplazado Lateral.....	37
IV.2. SECTOR SUPERIOR IZQUIERDO: Colgajo	
Desplazado Coronal.....	44
IV.3. SECTOR SUPERIOR DERECHO: Técnica de tunelización recesión única.....	49
IV.4. SECTOR INFERIOR IZQUIERDO: Técnica de Tunelización recesión múltiple.....	54
V. RESULTADOS.....	59
VI. DISCUSION.....	67
VII. CONCLUSION.....	70
VIII. BIBLIOGRAFIA.....	72
IX. ANEXO I.....	78

## **I. INTRODUCCION**

El margen gingival esta clínicamente representado por una línea festoneada que sigue el contorno del Limite Amelo Cementario (LAC), 1-2 mm coronal al mismo (1, 2, 3).

La Recesión Gingival (RG) se define como la migración apical del margen gingival desde su posición fisiológica causando una exposición patológica de la raíz (1, 3).

Siendo la inflamación una constante, el infiltrado inflamatorio se disemina en el tejido conjuntivo, no solamente en sentido apical sino en todos los sentidos.

Las proyecciones epiteliales que se forman en el surco se encuentran y funden con aquellas del epitelio oral en áreas donde la encía marginal es muy delgada. A medida que el tejido conjuntivo se destruye entre los dos epitelios puede ser ocupado en parte por el proliferante y emigrante epitelio del surco.

Eventualmente, cuando la encía es delgada puede ocurrir una anastomosis entre el epitelio del surco y el epitelio gingival oral como consecuencia de la proximidad entre ambos, por ende, un área que originalmente estaba formada por tejido conjuntivo ahora se encuentra ocupada por tejido epitelial tornándose susceptible a degeneración (4).

Principalmente, está limitada a la cara Vestibular del diente por lo que el síntoma clínico más característico es de un diente más alargado (1).

Existen factores predisponentes como Fenotipo gingival tipo I, ausencia de tejido queratinizado y una tabla alveolar vestibular fina debido a malposiciones dentarias en el arco (3) Individuos con biotipos morfológicos caracterizados por dientes largos y estrechos son más propensos a las dehiscencias que personas con dientes anchos y cortos (5).

Puede afectar a uno o varios elementos dentarios. Se presenta frecuentemente en adultos y suele incrementarse con la edad.

La etiología de esta patología puede deberse a un origen traumático, como el cepillado inadecuado, es capaz de destruir todo el tejido queratinizado, mal uso de hilo dental, piercing, ortodoncia, oclusión, prótesis y sobreobturaciones, también frenillos traccionantes, origen bacteriano, malposición dentaria y combinadas (1, 5).

Estudios recientes han revelado que el 88% de las personas mayores de 65 años y el 50% de 18 a 64 años tienen al menos un sitio con recesión gingival (2).

Aunque la progresión de la patología no parece afectar la supervivencia del diente a largo plazo, esta exposición radicular frecuentemente está asociada a compromisos estéticos, hipersensibilidad dental, procesos cariosos y no cariosos como abrasiones y erosiones, sangrado gingival y retención de placa (6).

Al examen periodontal se debe incluir altura y espesor gingival, ancho de encía queratinizada, condición de la raíz, profundidad del vestíbulo, profundidad y ancho de la recesión, sangrado al sondaje y clasificación (3, 6).

Para poder corregir estos defectos gingivales se han citado numerosas técnicas de coberturas radiculares. En el siguiente trabajo se propone analizar la predictibilidad y procedimiento con y sin injertos de tejido conectivo en un paciente con recesiones gingivales en 4 sectores diferentes.



## II. OBJETIVOS

- Analizar la predictibilidad de las coberturas radiculares y técnicas quirúrgicas
- Evaluar de acuerdo a los resultados que técnica fue la más conveniente
- Evaluar la eficacia de los procedimientos de cobertura en recesiones simples y múltiples
- Determinar qué porcentaje de cobertura arrojó cada técnica

### **III. MARCO TEORICO**

La Recesión Gingival (RG) se define como la migración apical del margen gingival de la encía con respecto a la Unión Amelo Cementaria, asociado con exposición de la superficie radicular y pérdida de inserción (3).

La Etiopatogenia principal es el cepillado traumático (7), la inflamación inducida por placa, movimientos ortodóncicos y obturaciones desbordantes. Existen factores anatómicos como malposiciones dentarias (7) o raíces prominentes, donde el tejido puede manifestar cantidades no solo cuantitativamente inferiores de colágeno sino también diferentes ubicaciones y orientación de las fibras que favorece la propagación del proceso inflamatorio (7, 8). En cuanto a las superficies radiculares prominentes, se postula de que tienen mayor tamaño de área avascular (9).

La información sobre la relación entre procesos inflamatorios y lesiones traumáticas es escasa, pero existe bibliografía que plantea en circunstancias en las cuales la lesión traumática precede al desarrollo y propagación del proceso inflamatorio en la encía, el trauma por oclusión puede inducir a la reabsorción ósea (8). Cabe aclarar que la abrasión cervical es el resultado del trauma mecánico repetido sobre las superficies dentarias después del establecimiento de la recesión (10).

Estas recesiones se observan en poblaciones con altos estándares de higiene oral, así como poblaciones con mala higiene (8).

La inadecuada higiene bucal al igual que el cepillado traumático después de una intervención quirúrgica, influirán negativamente en el éxito de la cobertura, por lo que debe corregirse antes para asegurarse un óptimo resultado (10).

Otro factor que influirá negativamente en el resultado final es la tensión en los colgajos. Al liberar esa tensión y desplazar de forma pasiva dicho colgajo y que el margen de éste quede al menos 2 mm por sobre el LAC, el porcentaje de cobertura será mayor (11, 12).

### **III.1. INDICACIONES DE TRATAMIENTO DE RECESION GINGIVAL**

- Estéticas, mejoras en lo que ahora se llama estética rosa
- Hipersensibilidad dental
- Crear o aumentar tejido queratinizado (7, 8)

### **III.2. CONTRAINDICACIONES DE CIRUGIA PLASTICA PERIODONTAL PARA COBERTURAS RADICULARES (13)**

- Pacientes con enfermedades sistémicas que comprometan la cicatrización.
- Tabaquismo, que se asocia con una alteración de la curación periodontal como resultado de la vasoconstricción, oclusión microvascular, isquemia tisular y un mayor riesgo de infección postquirúrgica y potencial resultado negativo de la cobertura (14).

- Mal control de placa, el índice debe ser menor al 15% al igual que el sangrado al sondaje.
- Malposiciones, dientes rotados y apiñamientos

Lo que se busca es lograr un equilibrio entre función y estética (8), pero el juicio estético de los periodoncistas puede no ser siempre igual al del paciente.

Muchas veces los pacientes son más influenciados por la integración de tejidos blandos que por el porcentaje de cobertura de raíz (15).

Hay consensos pero también controversias al respecto de la cantidad de encía queratinizada remanente que debe haber alrededor de encía queratinizada.

Hay quienes postulan que 1 mm es suficiente para mantener la salud periodontal, aunque si hay un control óptimo de la placa, no se necesitarían mínimas cantidades de tejido blando queratinizado para evitar pérdidas de inserción, (3) aunque este criterio va perdiendo adeptos.

En el caso de lesiones cariosas o abfracciones en donde no se observa el LAC, se aconseja primero hacer una reconstrucción del LAC para luego realizar la cobertura radicular (3).

### III.3. BIOTIPO PERIODONTAL

El Biotipo periodontal hace referencia a las características morfológicas de la encía, las cuales están en relación con el contorno óseo, la forma y la posición de los dientes (16).

Antes de seleccionar la técnica quirúrgica, es vital considerar el biotipo periodontal en el cual se desarrollará (17).

Existen 3 grupos:

- Delgado festoneado: menor de 1 mm de espesor, muestra mayor asociación con dientes de forma triangular, convexidad cervical, contactos interproximales cerca del borde incisal y una zona estrecha de encía queratinizada, delgada, fina, clara y un hueso alveolar relativamente delgado.
- Grueso plano: mayor de 1 mm de espesor, coronas de forma más cuadradas, convexidad cervical pronunciada, grandes contactos interproximales localizados más apicalmente, amplia encía queratinizada, gruesa, clara y fibrótica. Hueso alveolar relativamente grueso. Dientes cortos y anchos (16,18).
- Grueso festoneado: Encía fibrótica, gruesa y festoneada. Dientes delgados. Estrecha encía queratinizada (16).

La identificación del biotipo periodontal es importante en la práctica clínica ya que las diferencias en la arquitectura gingival y ósea están relacionadas con el resultado de los procedimientos. Tratamientos periodontales en biotipo grueso traen más estabilidad, mayor predictibilidad y mejor recuperación (18).

La determinación del biotipo gingival a través de la transparencia de la sonda periodontal dentro del surco gingival es el método más utilizado hoy en día, porque es sencillo y eficaz al momento de evaluar el espesor gingival. La visualización de la sonda a través del margen gingival indica un biotipo delgado, y si esta no es visible, se asocia al biotipo grueso (19).

La utilización de Cone Beam también es un método certero para la determinación del biotipo periodontal, ya que mide tejido blando por alteración del contraste de la imagen y tejido duro, representado por hueso alveolar,(19) haciendo la salvedad de agregar separadores bucales plásticos durante la toma radiográfica.

### III.4. CLASIFICACIÓN DE RECESIONES GINGIVALES

Miller, en el año 1985 describió la siguiente clasificación que se basa en la situación del margen más apical de la recesión respecto a la unión mucogingival y a la cantidad de tejido perdido (encía y hueso) en las zonas interproximales adyacentes a la recesión (20).

- Clase I: Recesión que no llega a la Línea Muco Gingival (LMG). No hay pérdida de hueso ni de tejido blando interdental (Fig. 1A).
- Clase II: Recesión que se extiende más allá de la LMG pero no hay pérdida de hueso ni de tejido blando interdental (Fig. 1B).
- Clase III: Recesión que se extiende más allá de la LMG y hay pérdida de hueso y tejido blando interdental (Fig. 1C).
- Clase IV: Recesión que se extiende más allá de la LMG y hay pérdida de hueso y tejido blando de forma severa en áreas interdenciales y hasta en superficies libres lineales o palatinas (Fig. 1D).

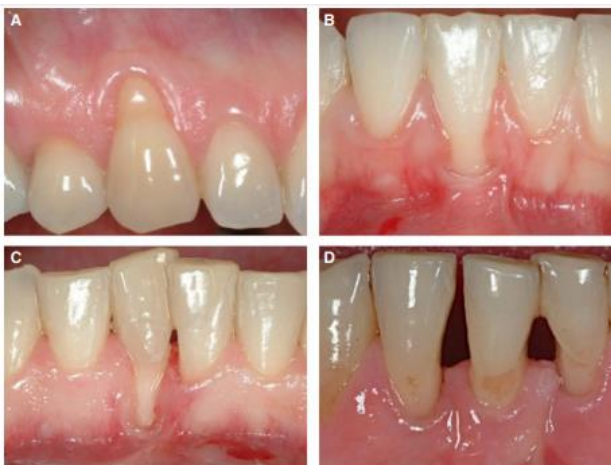

Figura 1: Zuchelli G, Mounssuif Ilhan. Periodontal plastic surgery. Periodontol 2000, Vol. 68, 2015, 333–368

La Clasificación de Pini Prato se basa en los defectos de la superficie dentaria.

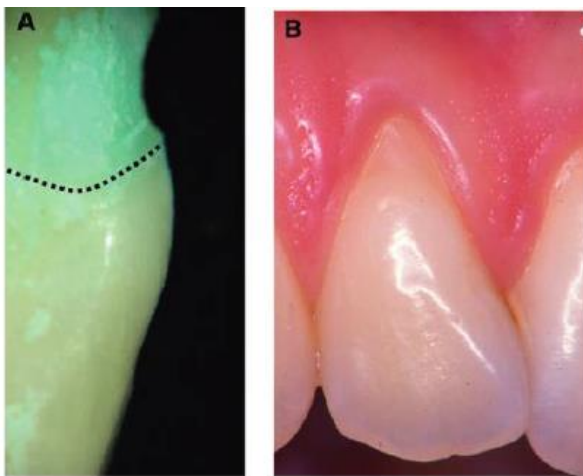
Clase A+: LAC visible y con escalón (Fig. 2)

Clase A-: LAC visible y sin escalón (Fig. 3)

Clase B+: LAC no visible y con escalón (Fig. 4)

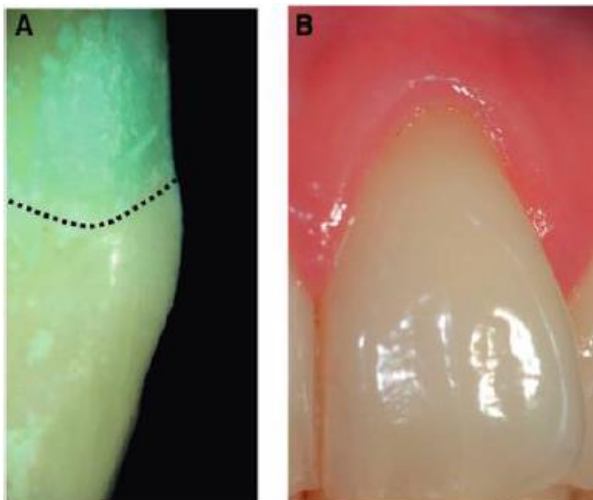
Clase B-: LAC no visible y sin escalón (Fig. 5) (21)

#### CLASE A+



**Figura 2:** Pini Prato G, Francedschi D, Cairo F, Neri M, Rotudo R. Classification of dental Surface defects in áreas of gingival recession. J Periodontol. June 2010-81 (6): 885-90

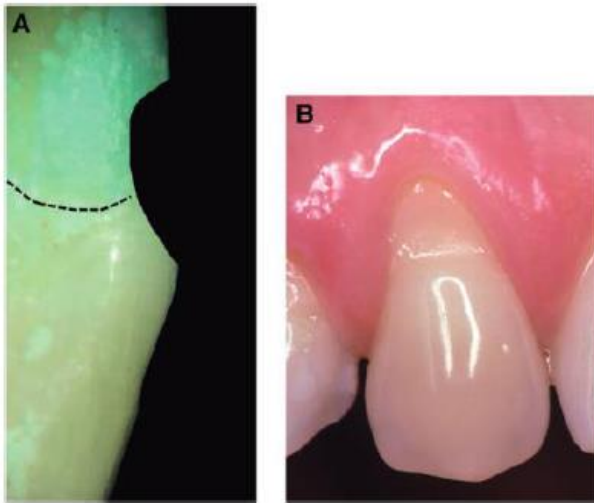
#### CLASE A-



**Figura 3:** Pini Prato G, Francedschi D, Cairo F, Neri M, Rotudo R. Classification of dental Surface defects in áreas of gingival recession. J Periodontol. June 2010-81 (6): 885-90

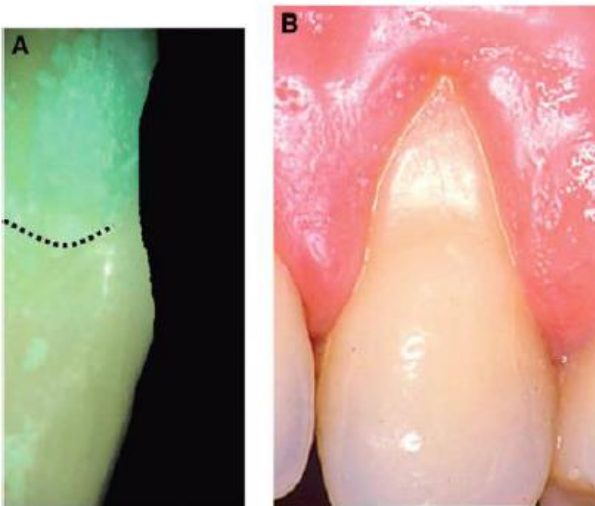


## CLASE B+



**Figura 4:** Pini Prato G, Franceschi D, Cairo F, Neri M, Rotudo R. Classification of dental Surface defects in áreas of gingival recession. J Periodontol. June 2010-81 (6): 885-90

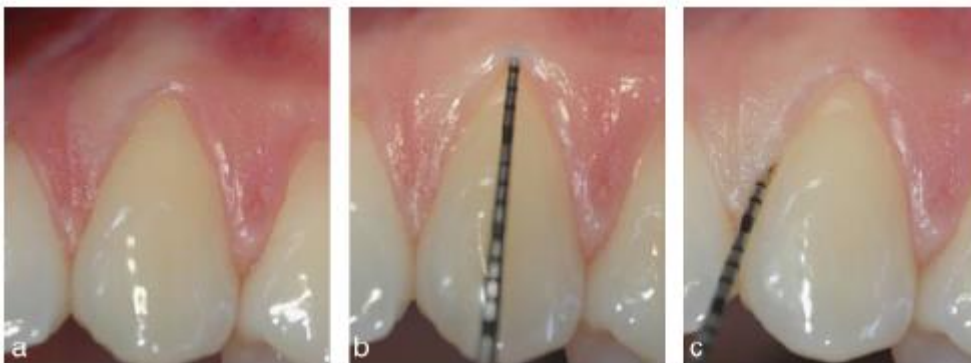
## CLASE B-



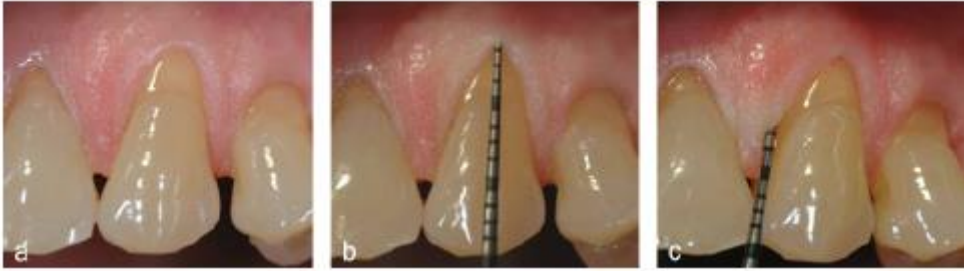**Figura 5:** Pini Prato G, Franceschi D, Cairo F, Neri M, Rotudo R. Classification of dental Surface defects in áreas of gingival recession. J Periodontol. June 2010-81 (6): 885-90

La Clasificación de CAIRO está basada en los niveles de inserción interproximales.

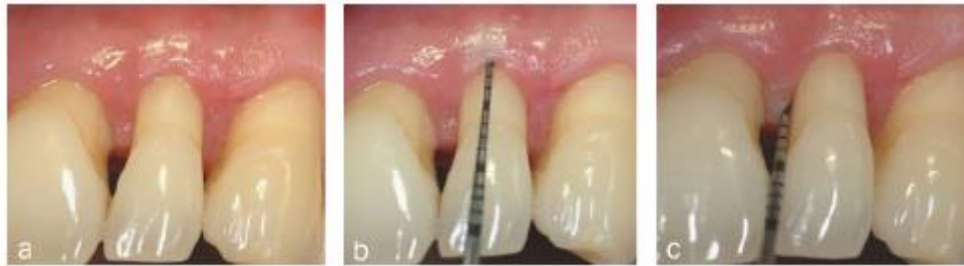- RT1: Recesión del tejido vestibular sin pérdida de inserción interproximal (Fig. 6)
- RT2: Recesión del tejido vestibular con pérdida de inserción interproximal igual o menor a la pérdida de inserción vestibular (Fig. 7)
- RT3: Recesión del tejido vestibular con pérdida de inserción del tejido interproximal mayor a la pérdida vestibular (Fig.8) (22)



**Figura 6: RT1** Cairo F, Neri M, Cincinelli S, Mervelt J and Pagliaro U. The interproximal clinical attachment level of classify gingival recessions and predict root coverage outcomes: an explorative and reliability study. J Clin Periodontol 2011; 38: 661-666



**Figura 7: RT2** Cairo F, Neri M, Cincinelli S, Mervelt J and Pagliaro U. The interproximal clinical attachment level of classify gingival recessions and predict root cooverage outcomes: an explorative and reliability study. J Clin Periodontol 2011; 38: 661-666



**Figura 8: RT3** Cairo F, Neri M, Cincinelli S, Mervelt J and Pagliaro U. The interproximal clinical attachment level of classify gingival recessions and predict root cooverage outcomes: an explorative and reliability study. J Clin Periodontol 2011; 38: 661-666

En defectos Clase I y II de Miller (RT1 según Cairo) se puede lograr un recubrimiento radicular completo. En defectos Clase III (RT2 según Cairo) se puede lograr un cubrimiento parcial. En defectos Clase IV (RT 3 según Cairo) los procedimientos de cobertura radicular no son predecibles.

Las dimensiones de la recesión es otro factor que influye en el grado de cobertura en recesiones anchas, mayores a 5mm y profundas, mayores a 3mm los resultados son menos favorables (7).

La clasificación de defectos de la superficie dental en conjunción con la clasificación de los tejidos periodontales es útil para alcanzar un diagnóstico más preciso en áreas de recesión gingival, y la condición de la raíz expuesta también es importante para el pronóstico de la cirugía mucogingival (7).

### III.5. PREDICTIBILIDAD DE RECUBRIMIENTO RADICULAR

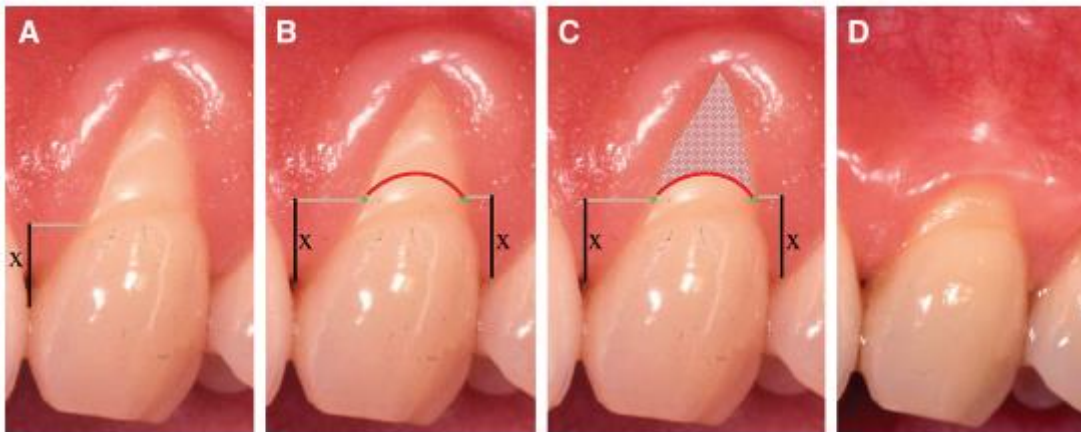
La predictibilidad de la cobertura radicular de un procedimiento quirúrgico mucogingival se mide en términos del porcentaje de cobertura radicular que indica el porcentaje de la exposición radicular cubierta con tejidos blandos después del período de curación y el porcentaje de superficie radicular completa que se ha reposicionado el margen del tejido blando a nivel del LAC (5).

Cuando existe pérdida de inserción interproximal, se sugiere establecer una línea de cobertura radicular que pueda alcanzarse y mantenerse tras la fase de curación de la cirugía mucogingival.

Esta línea representa el nivel de Máxima Cobertura Radicular (5, 23). Y se determina de la siguiente manera:

La altura ideal de la papila se mide como la distancia entre la línea mesial-distal del ángulo del diente y el punto de contacto. Aun cuando no se puede identificar el LAC en la cara Vestibular del elemento dentario, ya que cuando hay abrasiones, esta se puede tornar imperceptible, esta línea es fácilmente identificable, donde con una sonda se levanta suavemente la encía a nivel proximal y se ubica el LAC. Cuando hay pérdida de inserción interproximal, la distancia que se mide es desde la punta de la papila hasta el LAC. Esa medición es la altura de la papila anatómica. En un diente con periodonto sano y no rotado, la punta de la papila coincide con el punto de contacto. Es decir, la altura de la papila ideal coincide con la anatómica. En cambio, cuando hay pérdida interdental, la altura ideal es mayor que la anatómica (5, 23).

Una vez que se mide la papila ideal, esta dimensión se reemplaza apicalmente comenzando desde la punta de las papilas mesial y distal del diente con el defecto de recesión. Las proyecciones horizontales sobre el margen de recesión de estas mediciones permiten la identificación de dos puntos que estarán conectados por una línea festoneada que representara la línea de máxima cobertura radicular (23, 24, 25).



**Figura 9:** Zucchelli G, Testori T and De Sanctis M. Clinical and Anatomical Factors Limiting Treatment Outcomes of Gingival Recession: A New Method to Predetermine the Line of Root Coverage. J Periodontol 2006;77:714-721

- A) Se observa la medición de la papila ideal
- B) Proyección de dicha medición hacia apical desde la punta de la papila anatómica
- C) Línea roja que marca el nivel de Máxima Cobertura Radicular
- D) Resultado final dos meses después que se correlaciona con las líneas de predictibilidad (23)

### III.6. PROCEDIMIENTOS QUIRURGICOS

Factores relacionados con el paciente, el procedimiento, la anatomía de las recesiones, el período de seguimiento, selección del sitio, las técnicas de tratamiento y las mediciones pueden influir en la cantidad de cobertura de la raíz logrado y, por lo tanto, el éxito del tratamiento (17) que también dependerá de la habilidad del operador, ya que son procedimientos técnicos sensibles.

#### FACTORES A TENER EN CUENTA PARA LA ELECCION DE LA TECNICA

- Recesiones únicas o múltiples
- Altura y ancho de la recesión
- Presencia de defectos dentales
- Cantidad de encía queratinizada
- Ancho de las papilas
- Prominencia radicular
- Profundidad del vestíbulo

Las medidas quirúrgicas para obtener cobertura de la raíz implican elevación de colgajos en raíces expuestas, a menudo en conjunción con injertos. El colgajo debe tener suficiente espesor para aportar nutrición y estabilizarse sobre una raíz avascular (3, 14).

La base del colgajo debe ser ancha para poder incorporar múltiples vasos sanguíneos que aporten nutrición suficiente y evitar la tensión del mismo al momento de la sutura tratando de evitar la constricción de estos vasos (14).

Luego de una cirugía con injerto, comienza un proceso de curación que se divide en 4 etapas (14):

- Etapa de adaptación (0–4 días). El colgajo es separado de la raíz por una capa delgada de fibrina y las células epiteliales proliferantes comienzan a hacer contacto con la superficie de la raíz.
- Etapa de proliferación (4–21 días). El tejido conectivo invade la capa de fibrina desde el nivel basal del colgajo, fibroblastos son detectables cerca de la superficie radicular y se diferencian en cementoblastos. El epitelio se localiza sobre la raíz a nivel coronal de la herida, mientras que un tejido conectivo delgado es detectable más apicalmente, incluso si las fibras no están insertadas en la raíz.
- Etapa de fijación (21–28 días). Se insertan fibras en una nueva capa de cemento en la parte apical de la recesión.
- Etapa de maduración (1–6 meses). Hay un aumento en la formación de fibras de colágeno, lo que lleva a una cantidad variable de tejido conectivo reparativo coronal a la cresta ósea y apical a la unión epitelial. A nivel de la cresta ósea alveolar se observa una disposición similar de Fibroblastos y Fibras Colágenas.



### III.7. TRATAMIENTO DE LA SUPERFICIE RADICULAR

El tratamiento mecánico de la superficie radicular es el alisado. El objetivo consiste en la eliminación de los depósitos microbianos y del tejido radicular contaminado y desmineralizado para tratar de obtener una superficie dura, lisa y biocompatible con la inserción de los tejidos blandos. El Alisado Radicular se realiza con curetas, preferiblemente las Mini Five o instrumental ultrasónico, que son menos traumáticas para el tejido blando (7).

En combinación con raspaje y alisado radicular, varios autores proponen el uso de agentes químicos como el ácido cítrico, tetraciclina clorhidrato o hipoclorito de sodio. Estos se han utilizado para remover el tejido reblandecido producido por la instrumentación, exponer las fibras de colágeno de la matriz dentinaria facilitando la formación de nueva inserción de tejido conectivo y remover sustancias citopáticas que inhiben el crecimiento del fibroblasto gingival humano. Los resultados sin embargo no mostraron diferencias significativas en términos de cobertura radicular entre los sitios tratados con raspaje y alisado radicular solo o combinado. La preparación química de la raíz en consecuencia, no debe ser considerada beneficiosa en el procedimiento de cobertura (7, 15).

Se puede realizar antes del procedimiento quirúrgico, con lo cual se trabaja en un ámbito libre de sangrado, pero corriendo el riesgo de no alisar correctamente por debajo de los tejidos blandos.

Si se efectúa luego del levantamiento del colgajo, se realiza en toda la superficie radicular, evitando alisar cemento sano (7, 15). También, se puede

lograr con copa de goma y pasta de pulir y no debe haber obturaciones previas a la cirugía (14).

### III.8. TECNICAS QUIRURGICAS

Procedimientos de cirugía plástica periodontal como la cobertura radicular, se han utilizado durante mucho tiempo para el tratamiento de las recesiones gingivales. Estética, hipersensibilidad dental, prevención de caries y lesiones cervicales no cariosas se consideran las principales indicaciones reportadas en la literatura (15). Los resultados positivos se lograrán controlando los agentes causales de las recesiones (9).

Como las expectativas y percepciones estéticas de los pacientes se han vuelto cada vez más exigentes en las últimas décadas, el objetivo final de la cirugía mucogingival no solo es la cobertura de la raíz sino también lograr un resultado estético que resulte en mezcla completa del color del tejido y la textura del área tratada con los tejidos blandos adyacentes (9, 15).

La evidencia mostró que los procedimientos con injerto de tejido conectivo subepitelial pueden considerarse como el “Gold standard” cuando se planifica un tratamiento que involucre la cobertura radicular, debido a su mejor previsibilidad, en términos de lograr una cobertura completa de la raíz, estabilidad en el tiempo, y aumento concomitante en el ancho y grosor del tejido queratinizado. En casos donde no fuese posible usar injertos subepiteliales de tejido conectivo, se puede utilizar colgajos coronalmente avanzados asociados con injertos de matriz dérmica (aloinjertos) o colágena (xenoinjertos), derivados de matriz de esmalte o asociados con la regeneración guiada de tejido. Para las lesiones cervicales no cariosas, la asociación de procedimientos restauradores y los injertos subepiteliales de tejido conectivo o

colgajos avanzados coronalmente también pueden lograr resultados estadísticamente significativos similares, pero los injertos subepiteliales de tejido conectivo mostraron una tendencia de mejores resultados (17). Sin embargo, estos pueden estar condicionados por las características del defecto, como las dimensiones, profundidad y ancho, sitio maxilar o mandibular, número de piezas involucradas, anatomía de los tejidos blandos, calidad, cantidad de tejido queratinizado; altura de la papila, ancho; frenillo y posición del diente (26).

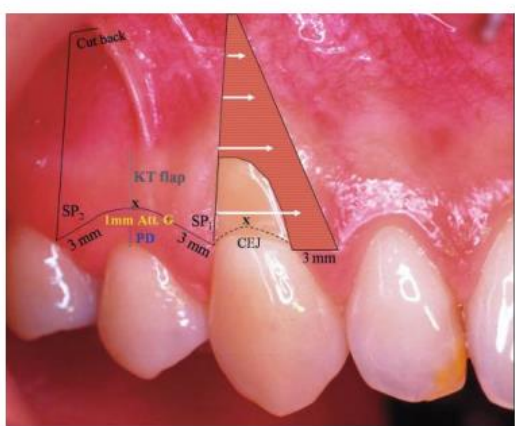
Para este trabajo se seleccionaron tres técnicas quirúrgicas de cobertura radicular, según las indicaciones citadas anteriormente. Estas técnicas fueron: colgajo desplazado lateralmente, colgajo avanzado coronalmente, técnica de túnel para recesión única y múltiples.

### III.9. COLGAJO DESPLAZADO LATERALMENTE

Para esta técnica, un factor importante es la disponibilidad de tejido queratinizado por parte del tejido donante y la proximidad de las raíces contiguas (8). Fue seleccionada ya que se obtienen ganancias significativas de tejido queratinizado, pero no es una técnica de elección en pacientes con alta exigencia estética. Tiene la ventaja que no requiere de injertos y excelente curación post operatoria (7).

Para su realización, el tejido donante debe reunir una serie de requisitos:

- Una extensión M-D de 6 mm mayor que el ancho de la recesión medida desde el LAC
- Apicocoronalmente, debe haber 1 mm de encía insertada para proteger el margen gingival del diente adyacente, 2 mm de tejido queratinizado en todo el colgajo a reposicionar (27).



**Figura 10:** Zucchelli G, Cesari C, Amore L, Montebugnoli L and De Sanctis M. Laterally Moved, Coronally Advanced Flap: A Modified Surgical Approach for Isolated Recession-Type Defects. J Periodontol. 2004;75:1734-1741

### **III.10. COLGAJO AVANZADO CORONALMENTE**

Se pueden aplicar para el tratamiento de recesiones únicas o múltiples (28, 29, 30, 31). En tales técnicas, el tejido gingival apical a la recesión se desplaza coronalmente para lograr la cobertura de la raíz. El colgajo avanzado coronalmente es un enfoque muy seguro y confiable en cirugía plástica periodontal y permite excelente mezcla entre el área quirúrgica y los tejidos circundantes. Se puede realizar con o sin Injerto de Tejido Conectivo (17). Es la técnica de elección y por excelencia para pacientes con alta demanda estética por los resultados demostrados (7, 15, 17). Es una técnica relativamente simple y bien tolerada por parte del paciente (7).

Está indicado principalmente cuando se dispone 2 mm de tejido queratinizado apical en recesiones profundas (mayores de 5mm) y de 1 mm en recesiones poco profundas (7) pero está limitado cuando se presenta pérdida de tejido interdental, en las malposiciones dentarias y en poca profundidad de vestíbulo (9, 15, 29, 30, 32).

El grosor del colgajo debe ser mayor a 1 mm para tener mejor pronóstico de cobertura, de lo contrario se puede pensar en colocar Injertos de Tejido Conectivo (ITG) buscando obtener mejores resultados en el corto y largo plazo y mayor ganancia de encía queratinizada (9).

La profundidad de la recesión es inversamente proporcional con la cobertura de la raíz: cuanto más profundo el defecto de la recesión, más difícil es lograr la cobertura completa (9).

La adición de un injerto de tejido conectivo debajo del colgajo se ha sugerido como un enfoque altamente predecible para obtener cobertura de raíces. La dimensión del injerto debe ser aproximadamente 3 mm más grande que el área de dehiscencia y tener un espesor de aproximadamente 1 mm. El injerto debe estabilizarse ligeramente apical a la Unión Amelo Cementaria (14).

Para una mejor vascularización, se recomienda evitar las incisiones verticales. Un estudio de Zucchelli – De Sanctis comparo resultados en procedimientos con y sin incisiones verticales. Ambas fueron efectivas en reducción de la recesión y aumento del Nivel de Inserción Clínica, pero cuando no se realizaron dichas incisiones, se obtuvo mejor resultado en cuanto a cobertura, un mayor aumento de tejido queratinizado y un mejor post operatorio (30, 33, 34).

### III.11. TECNICA DE TUNELIZACION

Esta técnica tiene la ventaja de evitar incisiones liberadoras verticales, mínimo trauma quirúrgico, ya que no se incide en las papilas (7, 38) lo que ayuda a la vascularización, el proceso de curación es más rápido (39, 40) y el injerto de tejido conectivo (ITC) queda cubierto mejorando su supervivencia (38). El uso de ITC proporciona mejores resultados para una cobertura de raíz predecible y duradera, mejores resultados estéticos y menor morbilidad post operatoria en el sitio donante (25,26, 39).

Las indicaciones más comunes son las demandas estéticas por parte de los pacientes, hipersensibilidad dental y la necesidad de aumentar una banda estrecha de tejido gingival queratinizado (39).

La preparación del colgajo es de espesor total. Aunque se propuso inicialmente como un enfoque de espesor dividido para facilitar la movilidad del colgajo y suficiente avance, el riesgo de desgarro del colgajo ha llevado a algunos autores a realizar una tunelización de espesor completo (40).

La Técnica de Túnel tiene la ventaja de que cuando se coloca el Injerto de tejido conectivo en él, no necesita ser cubierto totalmente ya que la dimensión del mismo es suficiente para su supervivencia y además se gana tejido queratinizado (7). El Injerto debe llegar al centro de las papilas de los dientes vecinos a las recesiones.



Además de los fines de cobertura radicular, esta técnica también se usa para aumento de tejidos blandos en cirugía plástica periodontal e implante, para estabilizar la arquitectura de tejidos blandos para proteger contra el riesgo de recesión gingival. De esta manera, el aumento gingival puede servir como medida preventiva antes de un tratamiento de ortodoncia o restaurador (40).

Se puede realizar en recesiones pequeñas, también si hay poco vestíbulo y en biotipos finos.

#### **IV. MATERIALES Y METODOS**

Todas las cirugías se realizaron en una misma paciente que asistió a la Fundación Independencia de la ciudad de Córdoba durante el desarrollo de la Carrera de Especialización en Periodoncia entre los meses de Abril 2018 – Marzo 2020.

##### **Los motivos principales de consulta:**

- Hipersensibilidad dentinaria y mejorar la estética.

Se constató que la paciente cumpliera con las indicaciones para técnicas de cobertura radicular y se llevaron a cabo los procedimientos.

##### **Criterios de inclusión:**

- Recesiones únicas o múltiples
- Sin distinción de género o grupo etario
- Paciente colaborador y comprometido
- No fumador
- Sin compromiso sistémico
- Sin lesiones estomatológicas

##### **Criterios de exclusión:**

- Fumadora
- Ninguna Clase IV de Miller

- Enfermedad periodontal activa
- Movilidad dentaria
- Sin Elementos cariados

A la paciente se le explicó en qué consistía el trabajo a realizar, los riesgos y beneficios. Se le solicitó autorización para publicar las cirugías y datos obtenidos preservando su identidad. Una vez aceptadas las condiciones propuestas se hicieron los consentimientos informados correspondientes (ver anexos).

### **Tratamiento periodontal no quirúrgico**

Previo al tratamiento quirúrgico, se efectuó la terapia inicial donde se observó y luego se instruyó a la paciente la técnica de higiene oral correspondiente, asegurando así un óptimo control de la placa bacteriana. Se realizó una sesión de raspaje y alisado ya que la paciente presentaba buenos índices de placa bacteriana pero un cepillado muy traumático.

### **Criterios para ingresar a la terapia quirúrgica.**

Previo a la realización de la técnica quirúrgica se obtuvieron fotografías oclusales y vestibulares.

Las mediciones se efectuaron con sonda Marquis Hu-Friedy calibrada cada 3 mm.

Se llevó a cabo el análisis de predictibilidad de cobertura radicular.

Para comenzar la etapa quirúrgica se constató que el Índice de Placa y de Hemorragia fuera menor al 15%.

La Profundidad de Sondaje (PS) se midió desde el margen gingival al fondo de surco y la Recesión, desde el Limite Amelo Cementario al Margen Gingival.

Todos estos procedimientos fueron realizados por el mismo operador, desde el inicio del estudio hasta su finalización.

#### **IV.1. SECTOR INFERIOR DERECHO:** Técnica de Colgajo Desplazado Lateral

Paciente: V.G

Sexo: Femenino

Edad: 43 años

No fumadora

Sin antecedentes sistémicos

#### **ANALISIS PRE QUIRURGICO**

Clasificación de la recesión:

- Clase II de Miller
- RT1 de Cairo
- Clase A- Pini Prato
- Profundidad de la recesión: 4 mm

De acuerdo a las características anatómicas de la zona y al análisis de predictibilidad, la cobertura debería ser del 100% (Fig. 11a y b).

Previo a la cirugía se recetó a la paciente amoxicilina 875 mg y analgésicos cada 12 Hs comenzando el día antes de la intervención.

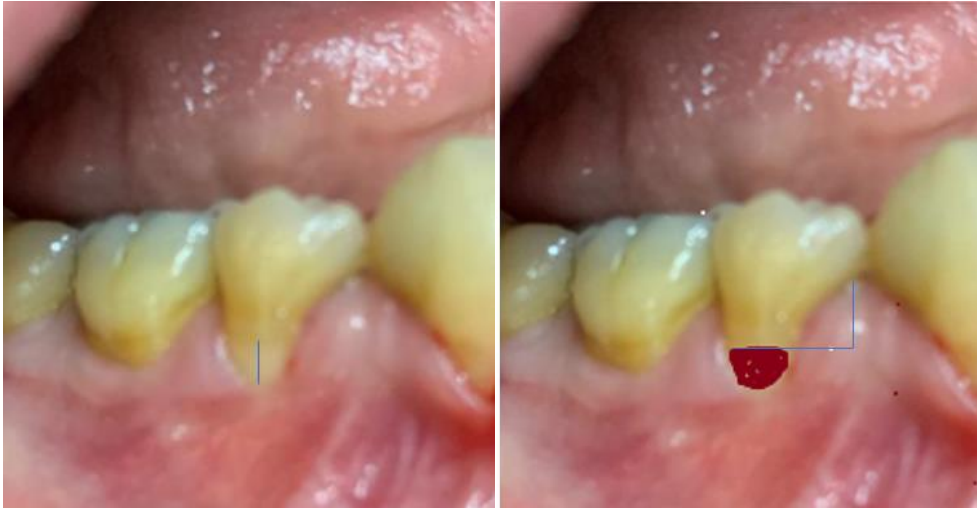

Figura 11 a: Foto inicial. Línea azul: recesión

Figura 11 b: Medición papila ideal (líneas azules) Predictibilidad de cobertura (en rojo)

## TECNICA QUIRURGICA

- 1) Se preparó de la mesa quirúrgica (Fig. 11c)
- 2) La raíz expuesta se alisó con curetas la porción expuesta de la raíz.
- 3) Se aplicó anestesia infiltrativa. En el lecho receptor se realizaron 3 incisiones:
 

Una primera incisión horizontal de 3 mm a nivel del LAC por mesial a la recesión.

Se continuó con una segunda incisión vertical, paralela al margen gingival mesial a la recesión y que pasa 3 mm apical a la misma.

Y una última incisión que es interna intrasulcular a lo largo del margen distal a la recesión (Fig. 11d)
- 4) Se levantó un colgajo de espesor parcial y se cortaron las inserciones musculares y fibras contenidas en el espesor del mismo para un correcto

desplazamiento que sobrepase pasivamente la LMG. (Fig. 11e y 11f).

Las papilas anatómicas fueron desepitelizadas creando un anclaje para las papilas quirúrgicas del colgajo que se reposicionó coronalmente más allá del LAC.

- 5) Se realizó toma de Injerto Gingival Libre el cual luego fue desepitelizado. La incisión se diagramó desde la proyección de la raíz Mesial del Primer Molar hasta el Canino. Se utilizó un bisturí de hoja N 15C. La primera incisión fue vertical, de 3mm dirigida hacia el rafe medio del paladar, la segunda, horizontal de 6 mm hasta el canino, la tercera incisión vertical, finalizando con una incisión horizontal, paralela a la incisión horizontal anterior, que unió ambas incisiones verticales. (Fig. 11g) Se desprendió el injerto suavemente. La profundidad debe ser de 3 mm, evitando exponer hueso lo que podría generar un post operatorio incómodo para el paciente.

Se colocó el injerto en un baja lengua previamente esterilizado y se desepitelizó. (Fig. 11h, i, j, k)

Se llevó a cabo la sutura del paladar, la cual se comenzó en el Paladar, por distal de la herida, tomando epitelio-conectivo, se regresó al paladar desde distal del premolar, siempre evitando incidir la papila. Por mesial a la herida, se realizó un último punto, conectivo-epitelio, nuevamente se regresó a vestibular por mesial del premolar, quedando en forma de cruz. (Fig. 11l)

Se preparó una placa termoformada que se colocó una vez concluida la cirugía, se sugirió al paciente usarla por 10 días. (Fig. 11m)

- 6) Se presentó el colgajo en el sitio receptor y se fijó por mesial y por distal mediante puntos simples, asegurando que estuviera inmóvil y cubriera toda la recesión. (Fig. 11n)
- 7) Una vez posicionado el colgajo sobre el sitio receptor, el primer punto se efectuó en la porción más apical de la incisión mesial observando que la papila quirúrgica se desplace y se asiente pasivamente sobre papila anatómica. Se continuó con la porción coronal, con puntos suspensorios adaptando correctamente ambas papilas de forma pasiva. Se finalizó con puntos en toda la incisión mesial. (Fig. 11o, p, q)
- 8) Colocación de la placa termoformada. (Fig. 11s)
- 9) Finalizada la cirugía se instruyó a la paciente sobre técnicas de higiene oral para esta etapa y utilización de buches de Clorhexidina al 0,12% dos veces por día.
- 10) Se retiró la sutura a los 10 días de la cirugía.
- 11) Control cada 3 meses. (Fig. 11t)

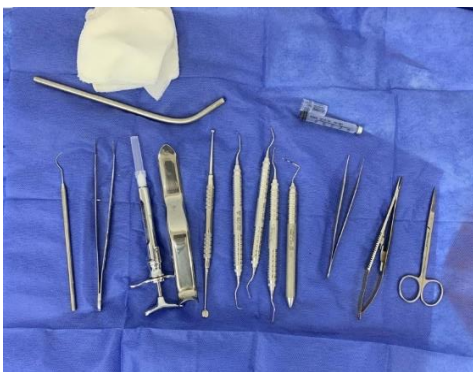

Figura 11 c: Instrumental



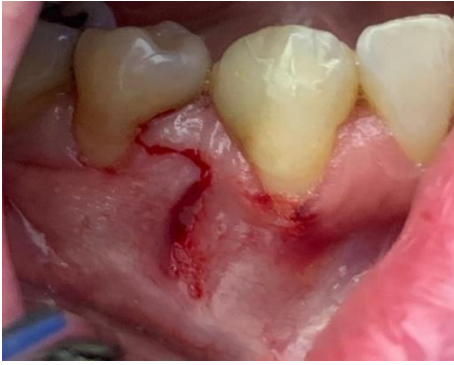

Figura 11 d: Incisión mesial horizontal y vertical

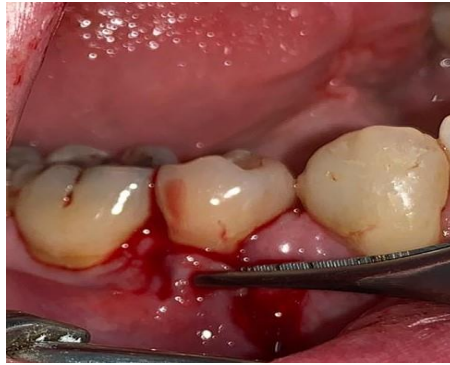

Figura 11 e: Colgajo espesor parcial

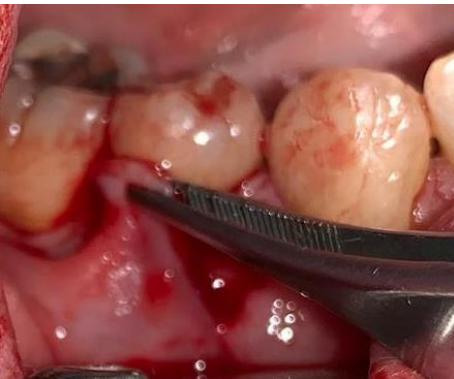

Figura 11 f: Colgajo libre de tensión

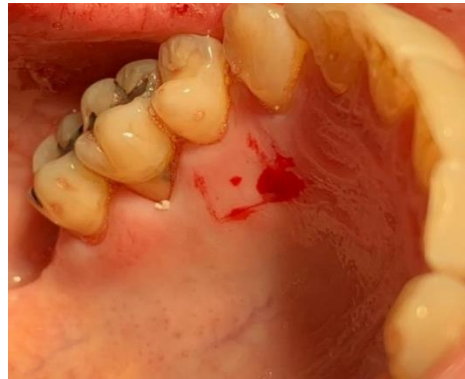

Figura 11 g: Incisiones para injerto gingival libre

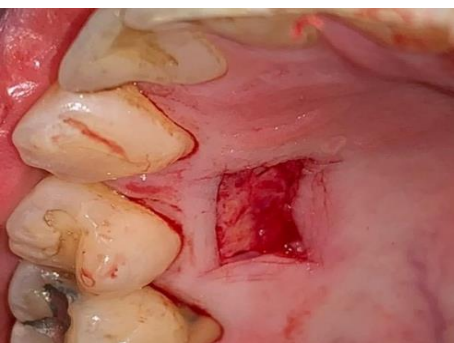

Figura 11 h: Inmediatamente después de extraer el injerto

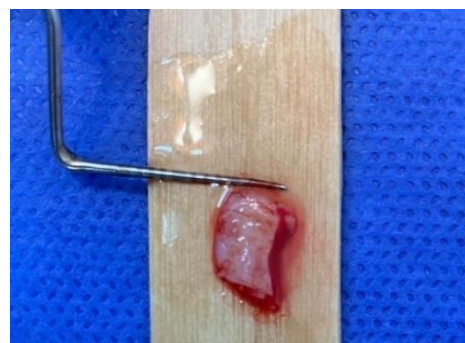

Figura 11 i: Ancho del injerto

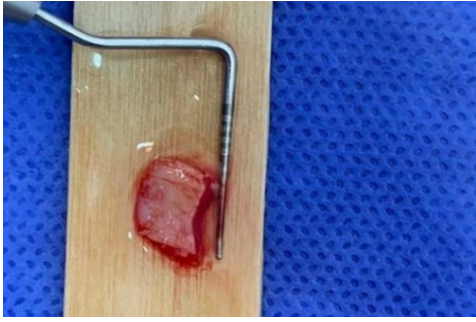

Figura 11 j: Largo del injerto

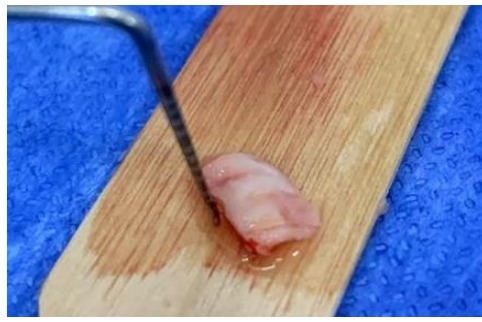

Figura 11 k: Profundidad del injerto

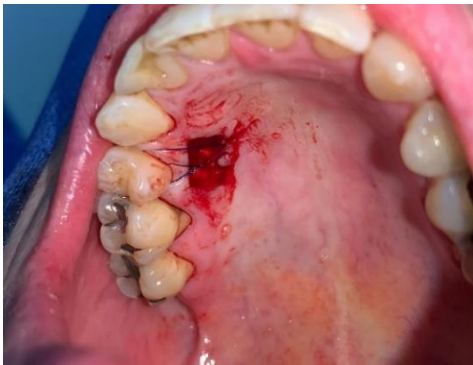


Figura 11 l: Sutura paladar

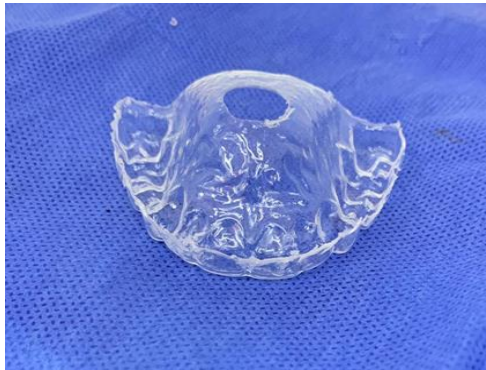


Figura 11 m: Placa termoformada

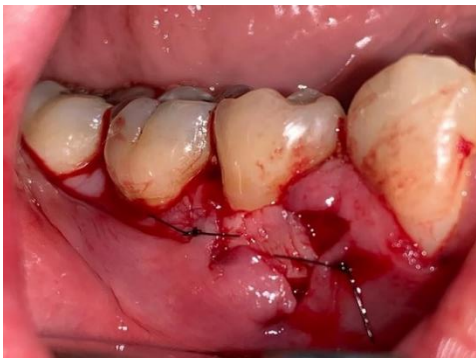

Figura 11 n: Fijación del injerto

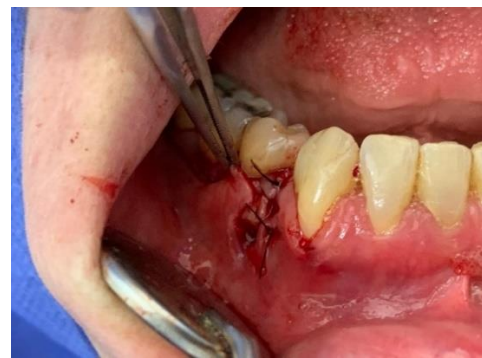

Figura 11 o: Posición del colgajo

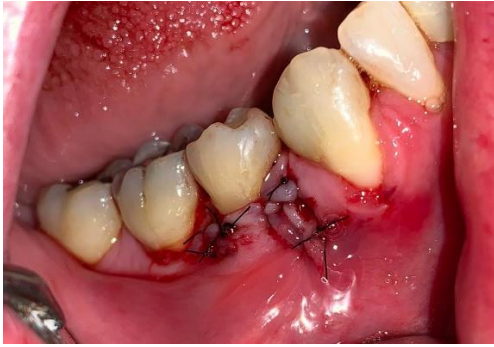

Figura 11 p: Sutura del colgajo

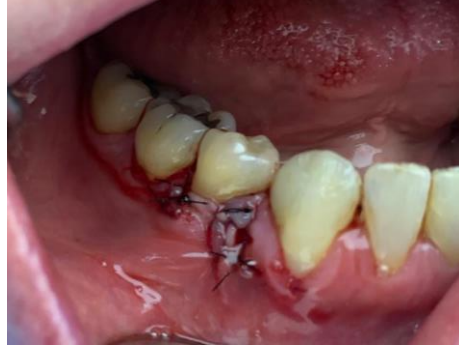

Figura 11 q: Sutura final

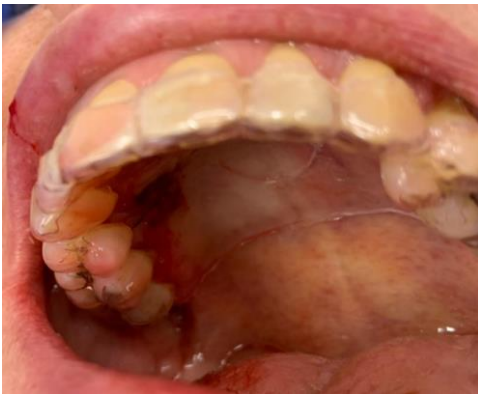

Figura 11 s: Colocación placa termoformada

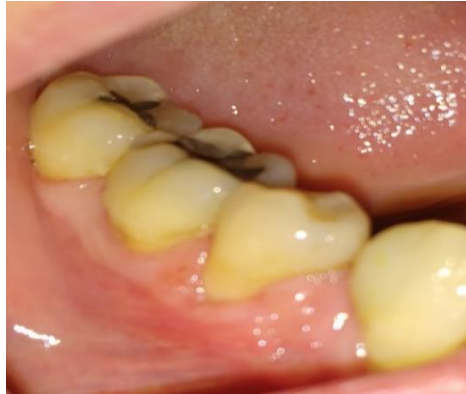

Figura 11 t: Control a los 3 meses

## IV.2. SECTOR SUPERIOR IZQUIERDO: Colgajo Desplazado Coronal

Motivo de la consulta: Mucha sensibilidad y mejorar la estética

Clasificación de la recesión:

- Clase I de Miller
- RT1 de Cairo
- Clase A- Pini Prato

Previo a la cirugía se le recetó a la paciente amoxicilina 875 mg y analgésicos cada 12 Hs comenzando el día anterior a la intervención.

### Análisis de predictibilidad

Las líneas negras indican altura de la recesión y las líneas azules la medición de la papila ideal. De acuerdo a las características anatómicas de la zona y al análisis de predictibilidad, la cobertura debería ser del 100%. (Fig.12 a)

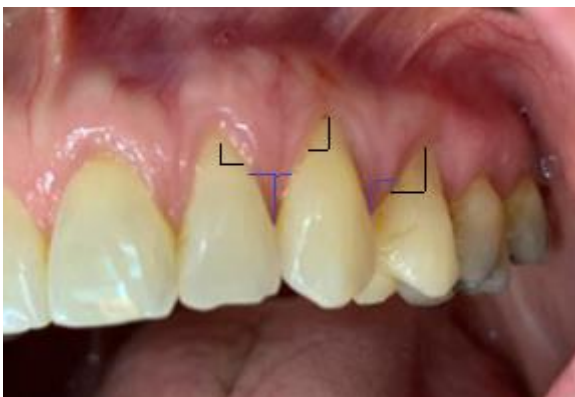

Figura 12 a: Papila ideal: Líneas azules. Recesión: Líneas negras

## TECNICA

Se llevó a cabo la Técnica propuesta por Zucchelli – De Sanctis de Colgajo desplazado coronalmente (29) (30).

- 1) Se tomó como referencia central el elemento 23.
- 2) Se realizó el alisado radicular correspondiente con curetas Minifive solo en la recesión visible. (Fig.12 b)

3) Anestesia local.

- 4) Incisión: se comenzó midiendo la profundidad de la recesión central.

Dicha medida se proyectó desde la punta de la papila y se le añadió 1 mm. Este es el punto final de la incisión oblicua que se incidió con un bisturí 15C desde la parte más apical de la recesión del elemento vecino.

Se realizaron incisiones oblicuas submarginales en las áreas interdetales conectadas con incisiones intracreviculares a nivel de las recesiones. Las incisiones se extendieron hasta incluir un diente de cada lado de las piezas a tratar para facilitar el reposicionamiento coronario del colgajo. (Fig.12 c)

- 5) A partir de las incisiones interdetales oblicuas, con el bisturí, se realizó un colgajo de espesor parcial, y apical a la recesión visible, de espesor total hasta exponer 3 mm de tejido óseo apical a la dehiscencia para incluir periostio y que éste quede asentado sobre la superficie radicular avascular. (Fig. 12 d)

- 6) Con la ayuda de una pinza tipo Adson, se efectuaron las liberaciones musculares del colgajo posicionando el bisturí de forma paralela al



mismo y se desplazó suavemente hacia coronal donde quedó de forma pasiva 1 mm más allá del Límite Amelo Cementario de todos los elementos involucrados. (Fig.12 e)

7) Con un bisturí 15C se desepitelizaron las papilas anatómicas que serán el futuro lecho de las papilas quirúrgicas. (Fig.12 f) Las incisiones oblicuas realizadas en el área interdental conformaron las papilas quirúrgicas que ocuparon el espacio de las papilas anatómicas al rotar el colgajo y desplazarlo coronalmente.

8) Se efectuaron suturas suspensorias comenzando por Distal del colgajo, donde la aguja incidió por la parte exterior de la papila quirúrgica, perforó la papila anatómica y rotando la aguja evitando perforar la papila, se llevó hacia palatino. De allí, hacia mesial, y sin perforar, volviendo hacia vestibular. Aquí se perforó papila quirúrgica y anatómica, y se pasó hacia palatino buscando regresar al punto inicial por Vestibular sin perforar ninguna papila, y se suturó.

Esta misma secuencia se desarrolló en la porción mesial del colgajo para finalmente concluir en la parte central.

El anclaje al cíngulo palatino del diente permitió una adaptación precisa del tejido queratinizado del colgajo a la convexidad de la corona del diente tratado. (Fig.12 g) La sutura se retiró a los 10 días.

9) Finalizada la cirugía se le instruyó a la paciente sobre técnicas de higiene oral para esta etapa y realizar buches con Clorhexidina al 0,12% dos veces por día.

10) Control a los 30 días (Fig.12 h)

11) Control a los 6 meses (Fig.12 i, j)

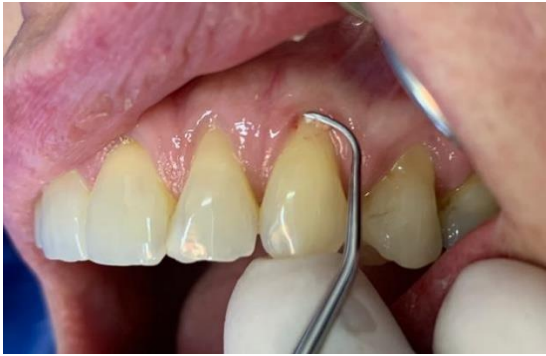

Figura 12 b: Papila ideal (Líneas azules).  
Recesión (Líneas negras)

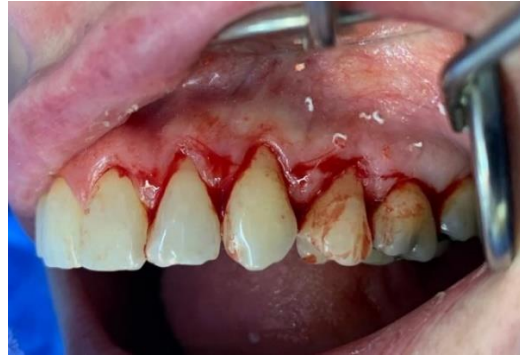

Figura 12 c: Canino como recesión central.  
Incisiones oblicuas hacia mesial y distal

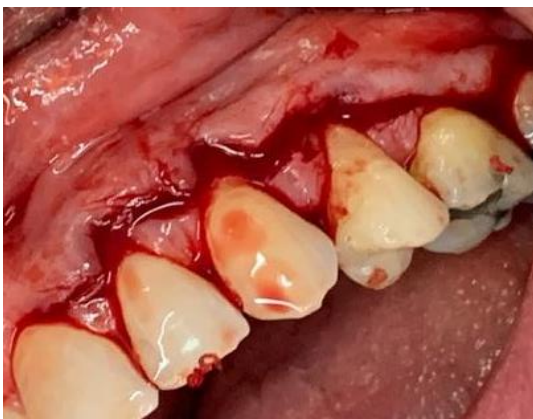

Figura 12 d: Desprendimiento de forma  
parcial del colgajo

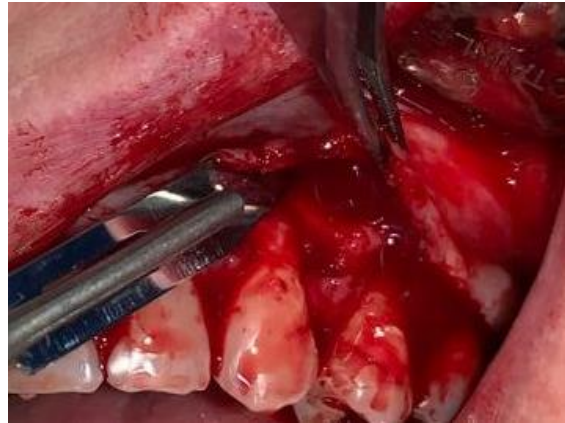

Figura 12 e: Liberación muscular

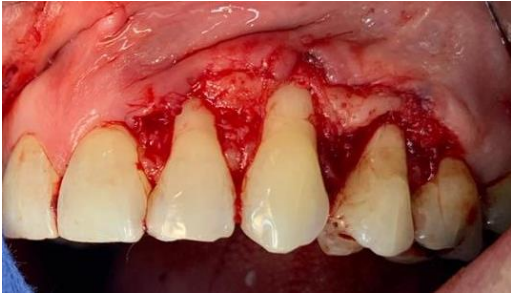

Figura 12 f: Papilas anatómicas  
desepitelizadas

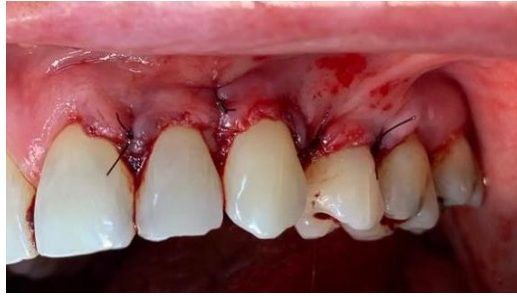

Figura 12 g: Sutura suspensoria

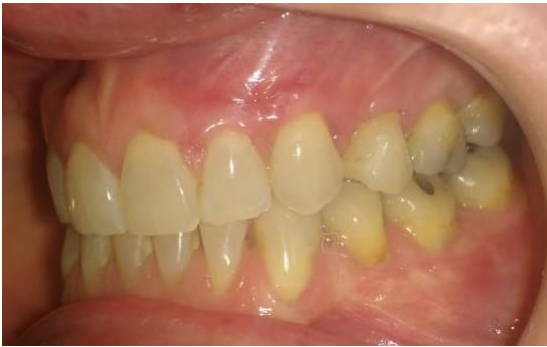

Figura 12 h: Control a los 30 días

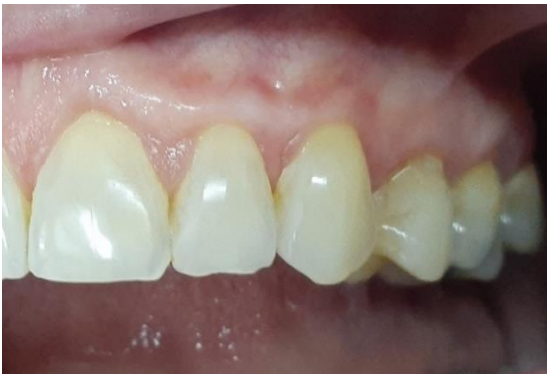

Figura 12 i: Control 6 meses

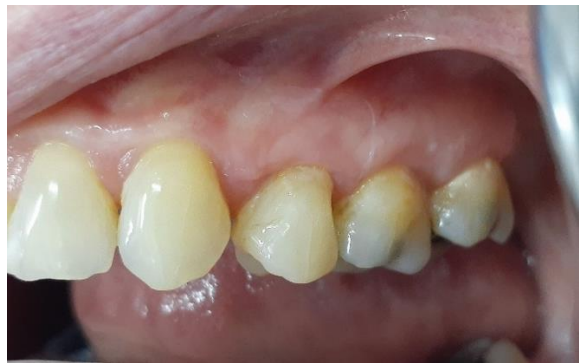

Figura 12 j: Control 6 meses



### IV.3. SECTOR SUPERIOR DERECHO: Técnica de Tunelización para recesión única

Cirugía: Se realizó una técnica de tunelización a nivel del elemento 16 y se colocó un injerto de tejido conectivo.

Previo a la cirugía se le indicó a la paciente amoxicilina 875 mg y analgésicos cada 12 hs el día antes de la intervención.

Clasificación de la recesión:

- Clase I de Miller
- RT1 de Cairo
- Clase A- Pini Prato

#### Análisis de predictibilidad

De acuerdo a las características anatómicas de la zona, las mediciones de la recesión y la papila ideal, la cobertura debería ser del 100%. (Fig.13 a)

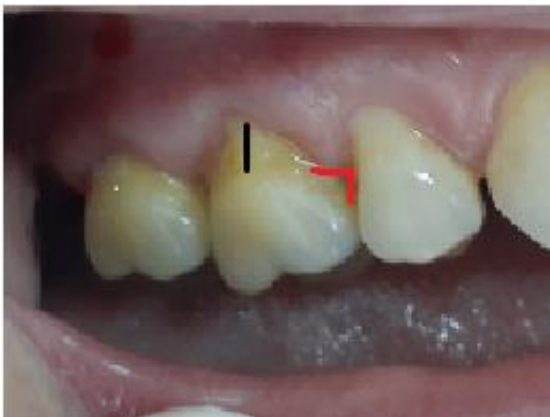

Figura 13 a: Predictibilidad. Medición de Papila Ideal (Líneas Rojas y Recesión (Línea Negra)

## TECNICA

- 1) Anestesia local
- 2) Se comenzó con el raspaje de la raíz expuesta en la recesión. (Fig.13 b)
- 3) Se realizó una incisión intrasulcular alrededor de la recesión.
- 4) Con un tunelizador se preparó un Túnel. Se efectuó una disección del tejido de forma total hacia apical, para obtener como mínimo de 3 a 5 mm en todas las direcciones, y en apical debe llegar más allá de la LMG para colocar el ITC y que los tejidos se desplacen de forma pasiva hasta lograr completa cobertura.
- 5) Con el borde cortante dirigido hacia el hueso, se liberó tejido alrededor del diente. Se exploró con una sonda periodontal posibles fibras musculares retentivas y se eliminaron con micro-bisturí para un mayor desplazamiento del colgajo. (Fig.13 c)
- 6) Se tomó de Injerto de tejido conectivo. Se comenzó con una incisión horizontal a 2 mm del margen gingival con la hoja del bisturí a 90° respecto del hueso. A través de esta primera incisión se realizó una disección de espesor parcial con la hoja del bisturí paralela a la superficie del paladar. El tejido conectivo subyacente se separó realizando incisiones en mesial y distal del injerto. Se retiró el mismo despegándolo de la superficie del hueso. (Fig.13 d, e, f)  
La sutura en paladar se realizó en Cruz. (Fig.13 g)
- 7) Para llevar el Injerto de tejido conectivo por dentro del túnel, con una sutura de Nylon 5-0, se incidió en la base de la papila de un extremo del colgajo, epitelio-conectivo, en dirección al surco gingival. Se insertó el

Injerto en uno de sus extremos de abajo hacia arriba para evitar que rote, y nuevamente se introdujo la aguja dentro del surco gingival y base de la papila, conectivo-epitelio. Se ubicó el Injerto debajo de la papila interdental con la ayuda de un tunelizador y se traccionó suavemente de los dos extremos del hilo. Una vez que se posicionó, se realizó el punto correspondiente. Para terminar de fijarlo, el mismo procedimiento se realizó por el otro extremo del colgajo. Para finalizar y llevar el colgajo hacia coronal, se realizaron suturas suspensorias dejando expuesto 1 mm del injerto de conectivo. (Fig.13 h-13 i)

- 8) Finalizada la cirugía se instruyó a la paciente sobre técnicas de higiene oral para esta etapa y buches con Clorhexidina al 0,12% dos veces por día.
- 9) Las suturas se retiraron a los 10 días.
- 10) Control a los 15 días. (Fig.13 j y 13 k)

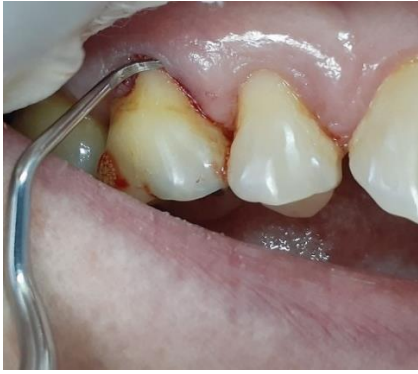

Figura 13 b: Raspaje de superficie radicular expuesta

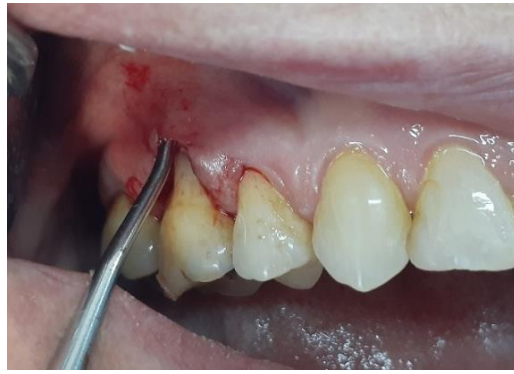

Figura 13 c: Tunelización

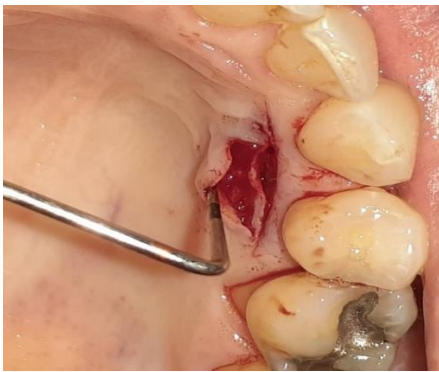


Figura 13 d: Toma de injerto

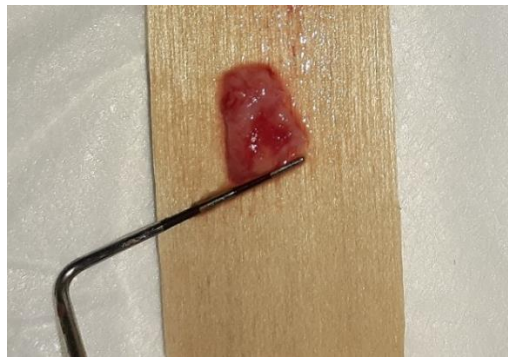


Figura 13 e: Ancho del injerto

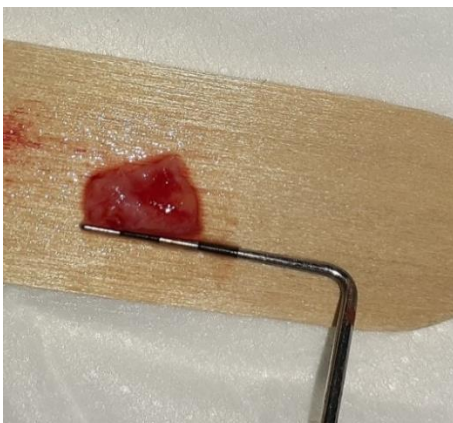


Figura 13 f: Largo del Injerto

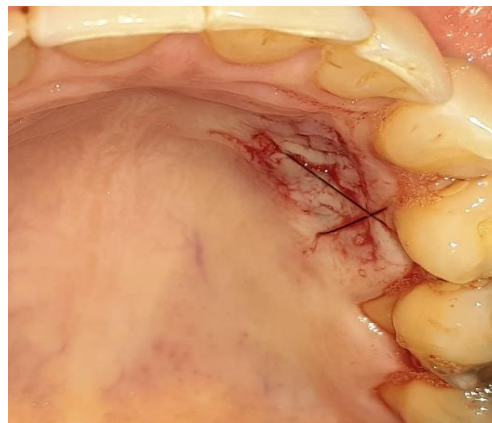


Figura 13 g: Sutura del paladar

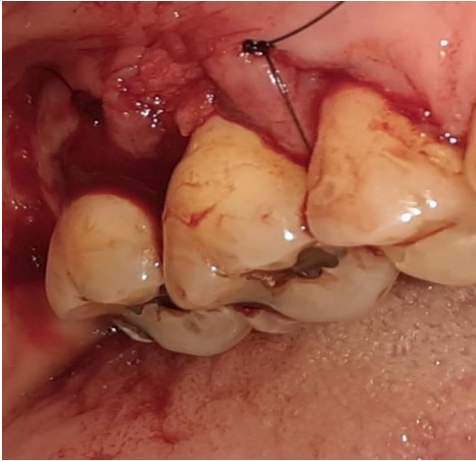


Figura 13 h: Fijación del injerto

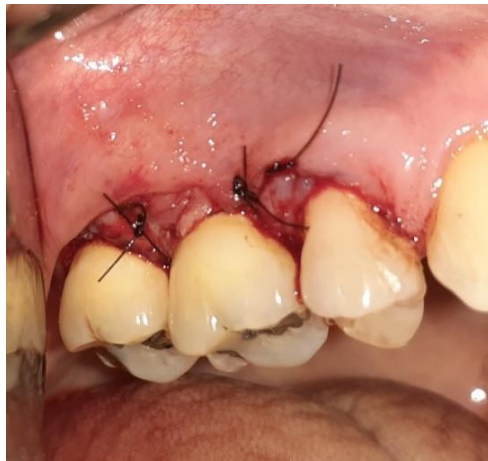

Figura 13 i: Sutura del colgajo

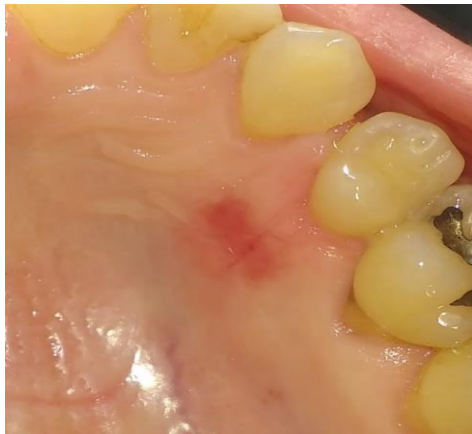

Figura 13 j: Control paladar a los 15 días

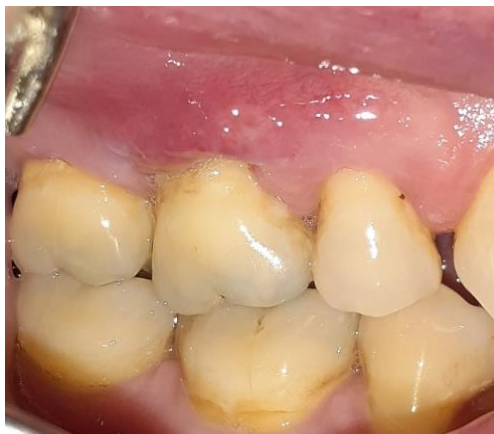

Figura 13 k: Control a los 15 días

#### **IV.4. SECTOR INFERIOR IZQUIERDO:** Técnica de Tunnelización

Se realizó una técnica de tunnelización a nivel del elemento 35 y 36, y se colocó un injerto de tejido conectivo tomado de zona retromolar.

#### **ANALISIS PRE QUIRURGICO**

Clasificación de la recesión:

- Clase I de Miller
- RT1 de Cairo
- Clase A- Pini Prato
- Profundidad de la recesión: 5 mm de profundidad en el elemento 36 y 4 mm en el elemento 35

## Análisis de predictibilidad

De acuerdo a las características anatómicas de la zona, las mediciones de la recesión y la papila ideal, la cobertura debería ser del 100%.

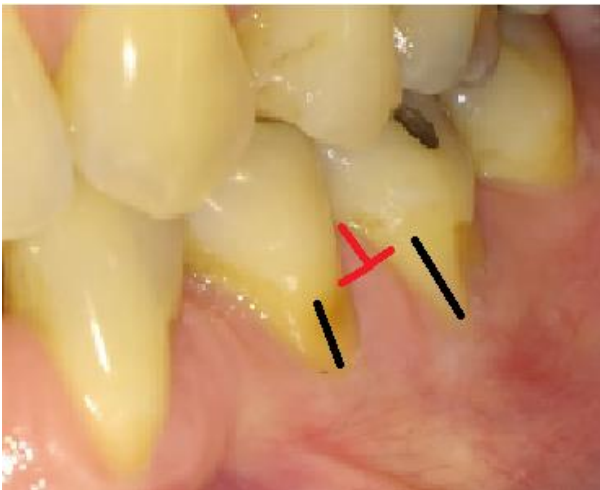

Fig.14 a: Recesión (Líneas Negras). Papila Ideal (Líneas Rojas). Papila Ideal coincide con papila anatómica.

Se llevó a cabo la técnica para recesiones múltiples mediante técnica de tunelización e Injerto de tejido conectivo (38).

Previo a la cirugía se prescribió Amoxicilina 875 mg y analgésicos cada 12 hs comenzando el día de la intervención.

## TECNICA

- 1) Anestesia local.
- 2) Raspaje de la raíz expuesta en la recesión. Uno de los pasos fundamentales para los procedimientos de cobertura radicular es la preparación mecánica para modificar la superficie radicular.
- 3) Se comenzó a tunelizar a nivel interproximal con instrumentos específicos para desarrollar esta técnica, se avanzó a nivel apical con movimientos de abanico, y se realizó un colgajo de espesor total hasta la LMG. Se extendió hasta las papilas interdentes próximas a la recesión a cubrir, tunelizando también a ese nivel, con la precaución de no despegar la punta de la papila. Una vez que se alcanzó la LMG, el espesor del colgajo se realizó de forma parcial con bisturí para permitir una mayor movilidad del mismo, una correcta irrigación y evitar tensiones en el túnel conformado, permitir la colocación del injerto dentro del mismo y lograr una correcta adaptación del injerto. Se desinsertaron las fibrillas musculares y se comprobó mediante una sonda periodontal que el túnel esté libre de tensiones. Se colocó una gasa humedecida con solución fisiológica sobre el colgajo con la finalidad de mantener los tejidos hidratados y se procedió a la obtención del injerto de tejido conectivo subepitelial del paladar. (Fig. 14 b y c)
- 4) Se tomó un Injerto de tejido conectivo de la zona retromolar. (Fig.14 d)
- 5) En el injerto se realizó un punto simple con sutura de nylon en uno de los extremos, esto facilitó la introducción del mismo en el interior del



túnel. Se introdujo desde distal hacia mesial. Una vez ubicado con ayuda de tunelizadores, se realizaron puntos simples con sutura mononylon 5.0 en los extremos mesial y distal, y se realizó también una sutura a periostio en el fondo de surco para lograr la inmovilización del injerto. Se desplazó el colgajo hacia coronal de manera tal que el injerto quedara cubierto, y se suturó en cada uno de los espacios interdientales. (Fig.14 e)

- 6) Se instruyó a la paciente sobre técnicas de higiene oral modificada postcirugía y buches con Clorhexidina al 0,12% dos veces por día.
- 7) Retiro de suturas a los 10 días.
- 8) Control a los 30 días. (Fig.14 f)

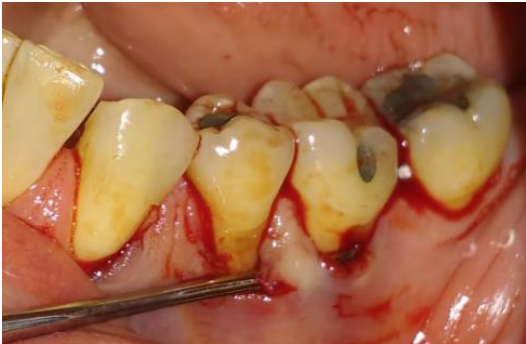

Fig.14 b: Tunelización elemento 35

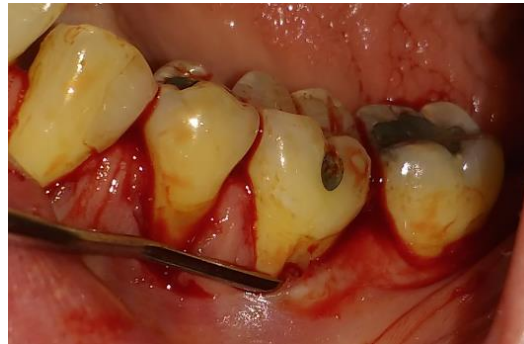

Fig.14 c: Tunelización elemento 36

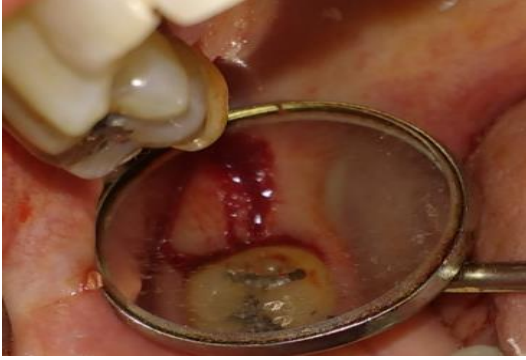

Fig.14 d: Toma de injerto zona retromolar

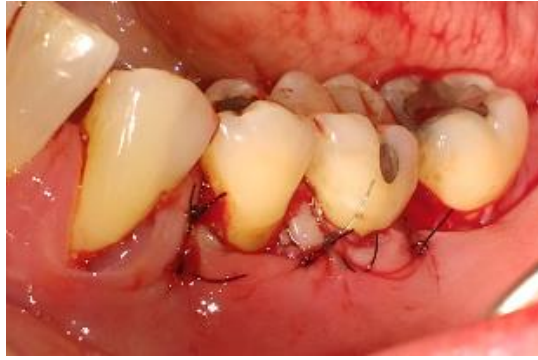

Fig.14 e: Colocación de injerto y sutura final

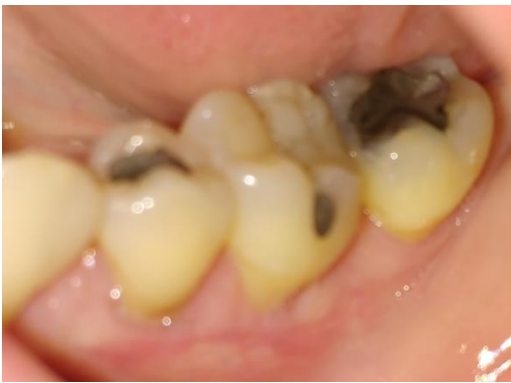

Fig.14 f: Control 30 días

## V. RESULTADOS

Se realizaron tres técnicas diferentes en la misma paciente, dos para recesiones únicas y dos para múltiples.

De las siete recesiones que se analizaron se logró la predictibilidad estimada en 5 de ellas. En las dos que no se logró el resultado deseado, fueron en las recesiones únicas, ambas se llevaron a cabo con injerto de tejido conectivo.

En la Técnica de Colgajo Desplazado Lateral se logró una cobertura parcial de la recesión. Por el contrario, en la recesión donde se llevó a cabo la Técnica de Túnel para recesión única, no hubo ningún cambio significativo.

Uno de los resultados más relevantes en este trabajo fue el incremento en la altura del tejido queratinizado luego del procedimiento de Colgajo Avanzado Coronalmente.

En los sectores con recesiones múltiples, se logró la predictibilidad estimada inicialmente.

Se lograron resultados estéticos aceptables y desaparición de los síntomas de hipersensibilidad dentinaria.

## Sector Inferior Derecho

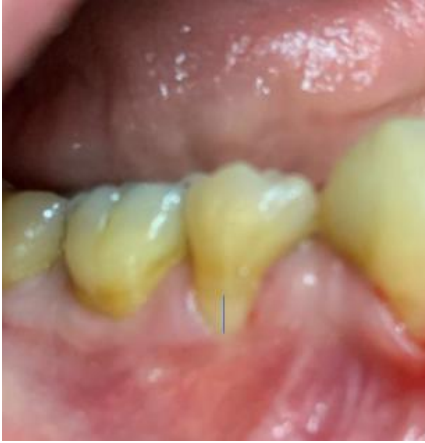

Fig.15 a: Día cero

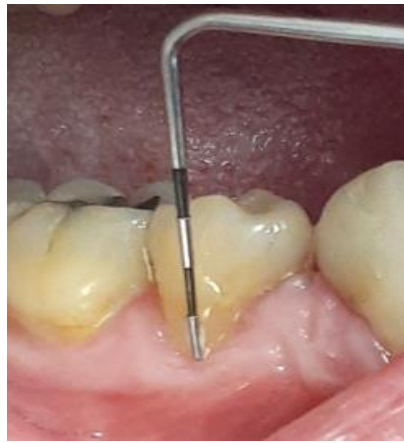

Fig.15 b: Un año

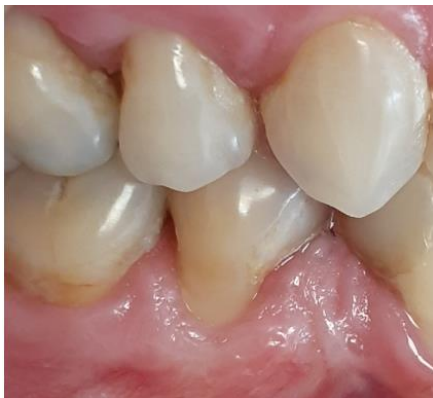

Fig.15 c: 1 año

**Tabla 1.** Comparación de parámetros clínicos desde día cero al año

	Recesión	Profundidad de sondaje
Inicio	4mm	1mm
Año	2mm	1mm

Se evaluó la recesión vestibular del elemento 45. Se observó una cobertura parcial de la recesión del 50% de acuerdo a las mediciones realizadas a un año de la cirugía de colgajo desplazado lateralmente. No hubo cambios en la profundidad de sondaje. Se logró aumento en el tejido queratinizado. (Fig. 15 b y 15 c, tabla 1).

Los resultados del porcentaje de cobertura obtenidos en este estudio no coinciden con la predictibilidad inicial estimada del 100%.

**Sector Superior Izquierdo**

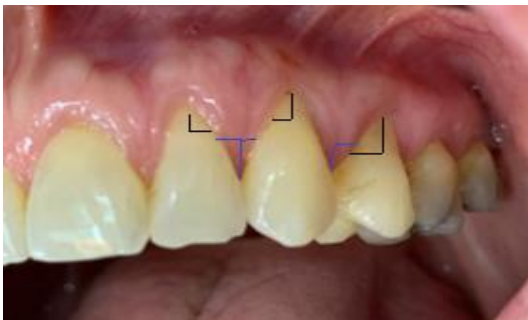

Fig.16 a: Inicio

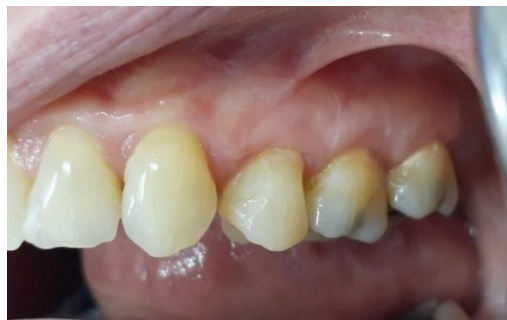

Fig.16 b: 6 meses

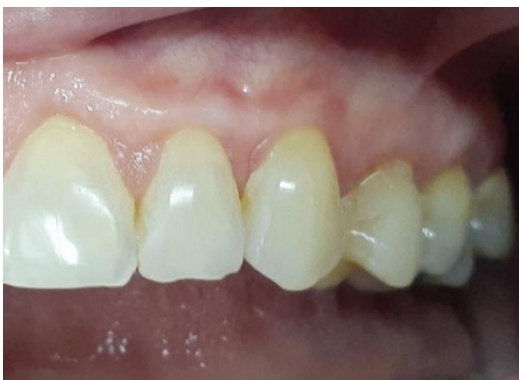

Fig.16 c: 6 meses

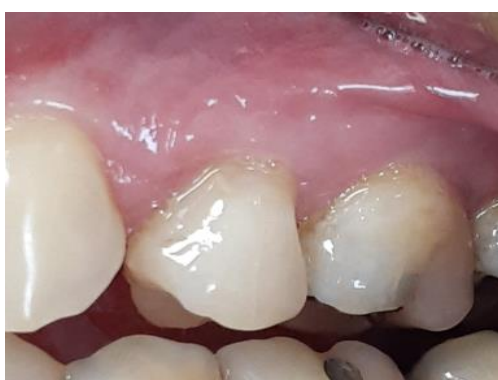

Fig.16 d: 1 año

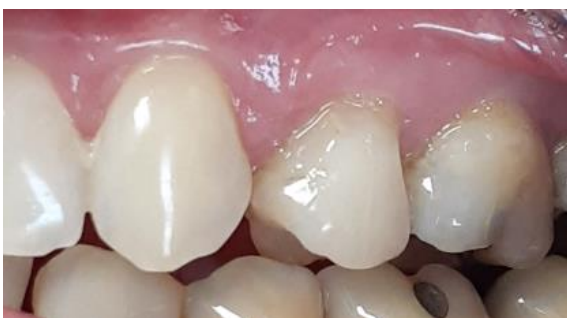

Fig.16 e: 1 año

**Tabla 2.** Comparación parámetros clínicos desde el inicio hasta el control al año en el sector 2.

	Elemento 22	Elemento 23	Elemento 25
Recesión inicial	2mm	2mm	4mm
Profundidad de sondaje inicial	1 mm	1 mm	1 mm
Control recesión al año	0 mm	0 mm	1 mm
Control profundidad de sondaje al año	1 mm	1 mm	1 mm

Se evaluó la recesión vestibular de los elementos 22, 23, 25. Se observó una cobertura total de la recesión del 100% en los elementos 22 y 23. En el elemento 25 la cobertura fue del 75%. No hubo cambios en la profundidad de sondaje. En este sector también se logró un aumento en el tejido queratinizado. (Fig. 16 b, c, d, e).

Los resultados del porcentaje de cobertura obtenidos en este caso no coinciden con la predictibilidad inicial donde se esperaba una cobertura del 100% en los tres elementos involucrados, solo se logró en 2 de ellos, los valores expresados en mm se muestran en la tabla 2.

## Sector Superior Derecho

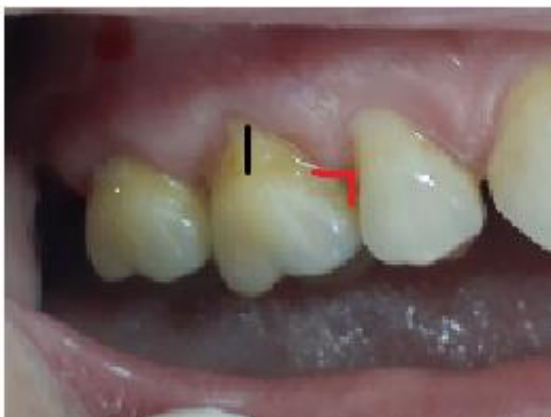

Fig.17 a: Inicio

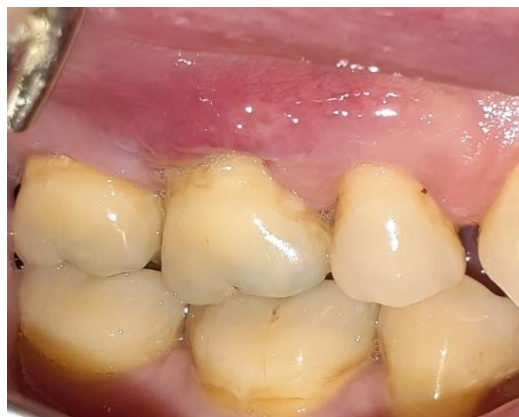

Fig.17 b: 15 días

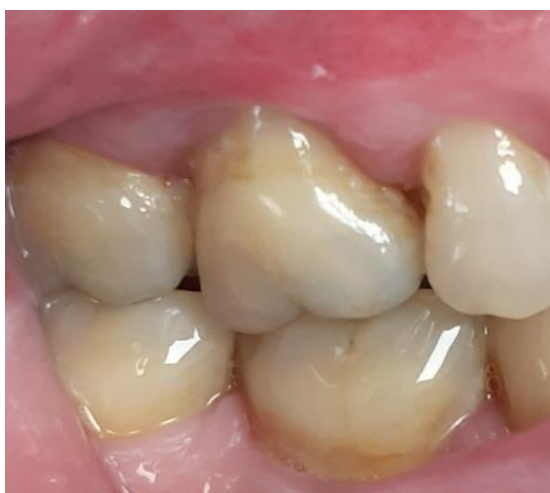

Fig.17 c: 1 año

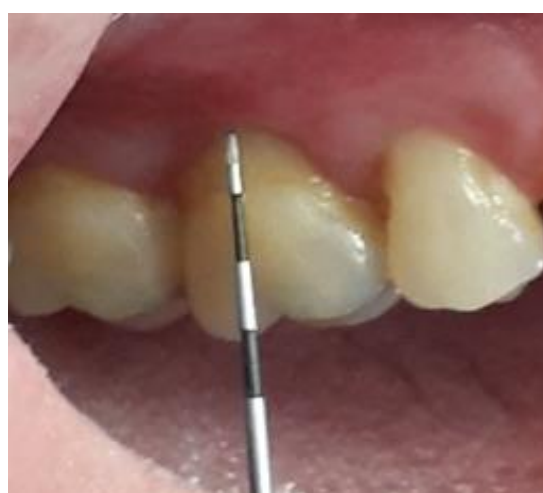

Fig.17 d: 1 año

**Tabla 3.** Comparación de parámetros clínicos desde día cero al año de control

	Recesión	Profundidad de sondaje
Inicio	3mm	1mm
Año	3mm	1mm



Se evaluó la recesión vestibular del elemento 16. La misma era de 3 mm inicialmente y no se observó ningún cambio al año de control. Se realizó una Técnica de Tunelización. Tampoco hubo cambios en la profundidad de sondaje ni aumento en el tejido queratinizado.

Los resultados del porcentaje de cobertura obtenidos en este estudio no coinciden con la predictibilidad inicial la cual se esperaba una cobertura del 100%.

La tabla 3 muestra los valores expresados en términos de mm al comienzo y al año de realizado el procedimiento.

### Sector Inferior Izquierdo

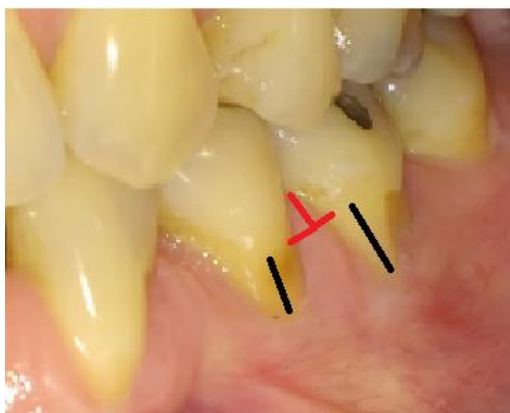

Fig.18 a: Inicio

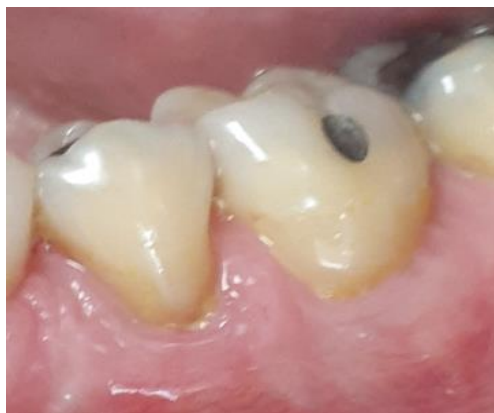

Fig.18 b: Un año

**Tabla 4.** Comparación parámetros clínicos de ambos dientes desde inicio del tratamiento hasta el control al año.

	Elemento 35	Elemento 36
Recesión inicial	4mm	5mm
Profundidad de sondaje inicial	1 mm	1 mm
Control recesión al año	0 mm	0 mm
Control profundidad de sondaje al año	1 mm	1 mm

Se evaluó la recesión vestibular de los elementos 35 y 36. Se observó una cobertura total de la recesión del 100% en ambos elementos. No hubo cambios en la profundidad de sondaje, como se muestra en la tabla 4.

Los resultados del porcentaje de cobertura obtenidos en este estudio no coinciden con la predictibilidad inicial la cual se esperaba una cobertura del 100% en los dos elementos involucrados, aunque si una notoria mejoría referida a la sensibilidad dentaria y una cobertura parcial de las recesiones.

## **VI. DISCUSION**

El propósito de este estudio fue evaluar si la predictibilidad de cobertura realizada de forma previa a la cirugía coincide o no con los resultados obtenidos, cuáles fueron los factores que influyeron en los resultados y si las técnicas seleccionadas fueron óptimas para la resolución de cada caso clínico.

Se evaluaron características como presencia de recesiones únicas o múltiples, clasificación de las recesiones, tamaño altura-ancho, posición del diente en el arco, presencia de defectos en la superficie dental, morfología del defecto, cantidad de espesor de encía queratinizada, ancho de papilas, relación de la recesión y línea de la sonrisa, necesidad de restauración cervical, biotipo periodontal, presencia de frenillos, presencia de prominencia radicular severa, profundidad del vestíbulo, destreza técnica, instrumental, magnificación visual y cuidados pre y post quirúrgicos.

Para ello se realizaron diferentes técnicas quirúrgicas que fueron descritas con anterioridad y seleccionadas de acuerdo a las características mencionadas en el párrafo anterior.

A excepción del Colgajo Desplazado Lateral, con el fin de preservar la vascularización, tener un mejor post operatorio, mejor irrigación al Injerto y mejor cicatrización (30), en todos los casos tratados, se elevaron colgajos sin realizar incisiones compensadoras. Se logró mejoría en los tiempos quirúrgicos, mejores resultados estéticos y aumento de encía queratinizada. En algunos

sectores, los resultados obtenidos fueron parciales y en otros fueron muy considerables.

De acuerdo a lo observado, parecería que evitar incisiones compensadoras favorece la irrigación del Injerto de tejido conectivo y mejora el porcentaje de cobertura (7).

Este estudio muestra porcentajes de cobertura disimiles, que podrían deberse a la técnica seleccionada, al sector, a la cantidad de piezas tratadas y a la sensibilidad técnica y carencia de magnificación entre otras características.

Según estos resultados, se podría plantear que la técnica del colgajo desplazado lateralmente presenta una baja previsibilidad y eficacia. La literatura cita un porcentaje medio de cobertura que oscila entre un 34% y un 82% (7).

En este caso, la técnica fue seleccionada por la cantidad de encía queratinizada optima que presentaba el área donante, pero según publicaciones recientes, no sería la técnica de primera elección ya que muchos autores la consideran anticuada y compleja (7) y en el largo plazo, se obtienen mejores resultados con otras técnicas más simples descritas, como el colgajo avanzado coronalmente y la técnica de tunelización (17). Esto indica un éxito limitado para el colgajo lateral que se ve reflejado en este trabajo en el cual solo se obtuvo un 50% de cobertura.

La bibliografía demuestra excelentes resultados en la técnica de tunelización, indicada para las recesiones únicas y múltiples (14). Las causas del éxito parcial sobre el resultado final en la primera de ellas, posiblemente se hayan debido a la sensibilidad técnica requerida, entre otros factores (41), falta de

irrigación que pueda haber sufrido el Injerto de Tejido Conectivo, o demasiada tensión al reposicionar el Colgajo (11), ya que la literatura actual demuestra ampliamente que es una técnica sensible al operador, pero de altos porcentajes de cobertura.

Las técnicas utilizadas actualmente como de primera elección para recesiones múltiples son el colgajo desplazado coronal descrita por Zucchelli – De Sanctis (30) y la técnica de tunelización (14). En este trabajo, los sectores intervenidos con estas técnicas coinciden con los resultados de predictibilidad y éxito en la cobertura a largo plazo.

La Técnica de cobertura con Injerto de Tejido Conectivo subepitelial es un procedimiento altamente predecible que evita las desventajas estéticas que tiene el injerto gingival libre según la bibliografía (7). El éxito está relacionado al menor daño en el sitio donante y una revascularización doble del injerto en el sitio receptor que es aportada desde el periostio y el colgajo que lo cubre (7). Muestra menor morbilidad postoperatoria comparada con otros procedimientos de injertos. En este tipo de procedimientos, la técnica del túnel ofrece una ventaja adicional ya que evita las incisiones compensadoras (14).

Según una revisión sistemática (40), la técnica de túnel asociada con Injerto de tejido conectivo es la que mayor porcentaje de cobertura obtiene. En este trabajo, el porcentaje de cobertura total coincide con la revisión mencionada.

En las dos técnicas realizadas en las que no se obtuvieron los resultados esperados, se podría argumentar que la falta de éxito pudo deberse a que son procedimientos técnico sensibles, a la toma del Injerto o a una selección inadecuada de la técnica para el sector.

## **VII. CONCLUSIÓN**

Las principales indicaciones para los procedimientos de cobertura radicular son: por demandas estéticas, tratamiento de la sensibilidad dental y aumento del tejido queratinizado para reducir el riesgo de progresión del defecto. El objetivo clínico del procedimiento de cobertura radicular es la cobertura completa de la raíz.

Es de vital importancia que los factores desencadenantes sean controlados antes de iniciar el procedimiento de cobertura, para evitar recidivas. El éxito del tratamiento a largo plazo pareciera depender de ello.

La cirugía plástica periodontal requiere de un exhaustivo análisis del caso clínico a tratar y de una elección cuidadosa de la técnica quirúrgica a emplear basada en la evidencia científica, en el conocimiento de la anatomía y en las habilidades y limitaciones del operador.

El criterio de éxito debe estar basado no solo en la cantidad de cobertura radicular que se logre sino también en la integración cosmética de la zona. Es indispensable considerar la evaluación de los resultados en términos de porcentaje, pero también incluir métodos de evaluación del profesional y del propio paciente en cuanto a la estética y sensibilidad dental.

En la actualidad, las cirugías plásticas periodontales se realizan en su mayoría evitando incisiones compensadoras, y la utilización de injerto de tejido

conectivo se ha convertido en un procedimiento de primera elección, logrando mejores resultados estéticos y mayor probabilidad de cobertura radicular.

La dimensión del injerto es sumamente relevante en el resultado final del procedimiento de cobertura radicular.

Este trabajo mostró que las técnicas de tunelización y de colgajo avanzado coronalmente, fueron efectivas para cubrir recesiones gingivales en una paciente con demandas estéticas y síntomas de hipersensibilidad.

Se ha logrado éxito no solo en términos de cobertura radicular sino también ganancia en espesor e incremento de tejido queratinizado en las zonas intervenidas.

Como conclusión, en la cirugía plástica periodontal, se requiere de un exhaustivo estudio previo del caso que se verá reflejado en los resultados, así como también el análisis de predictibilidad funciona como una herramienta útil para evaluar el porcentaje de cobertura previo a la cirugía y la selección de la técnica quirúrgica es fundamental para alcanzar el éxito esperado.

Para tener resultados más concluyentes se requieren mayor cantidad de pacientes y técnicas de cirugía plástica periodontal.

## VIII. BIBLIOGRAFIA

- 1) Zuchelli G. Diagnóstico de los defectos Mucogingivales. En: Cirugía Estética Mucogingival. 1ª Ed. Barcelona, España: Quintessence; 2014. p. 3-11
- 2) Merijohn G. Management and prevention of gingival recession. Periodontol 2000. 2016 Jun;71(1):228-42.
- 3) Cortellini P, Bassada N. Mucogingival conditions in the natural dentition. Narrative review, case, definitions and diagnostic consideration. J Periodontol 2018 Jun;89 (1 Suppl):S204-13.
- 4) Novaes AB, Kon S, Ruben ME, Goldman HMG, Novaes Jr AB. The development of the periodontal cleft. J Periodontol 1975 Dec;46(12):701-9.
- 5) Zucchelli G, Testori T, De Sanctis M. Clinical and Anatomical Factors Limiting Treatment Outcomes of Gingival Recession: A New Method to Predetermine the Line of Root Coverage. J Periodontol 2006; 77: 714-21
- 6) Dominiak M, Gendrage T. New perspectives in the diagnostic of gingival recession. Adv Clin Exp Med. 2014 Nov-Dec;23(6):857-63.
- 7) Zuchelli G, Mounssif I. Periodontal Plastic Surgery. Periodontol 2000. 2015 Jun;68(1):333-68.
- 8) Novaes Jr A, Bazan Palioto D. Experimental and clinical studies on plastic periodontal procedures. Periodontol 2000. 2019 Feb;79(1):56-80.



- 9) Cortellini P, Pini Prato G. Coronally advanced flap and combination therapy for root coverage. Clinical strategies based on scientific evidence and clinical experience. *Periodontol 2000*. 2012 Jun;59(1):158-84
- 10) Zuchelli G. Etiología de la Recesión Gingival. En: *Cirugía Estética Mucogingival*. 1ª Edición. Barcelona, España: Quintessence; 2014. p. 13-59
- 11) Pini Prato G, Pagliaro U, Baldi C, Nieri M, Saletta D, Cairo F, et al. Coronally advanced flap procedure for root coverage. Flap with tension versus flap without tensión. A randomized controlled clinical study. *J. Periodontol 2000* Feb;71(2):188-201.
- 12) Pini Prato G, Baldi C, Nieri M, Franseschi D, Cortellini P, Clauser C, et al. Coronally advanced flap. The post surgical position of the gingival margin is an important factor for achieving complete root coverage. *J. Periodontol 2005* May;76(5):713-22.
- 13) Rasperini G, Acunzo R, Cimniroli E. Decision making in gingival recesions treatment: Scientific evidence and clinical experience. *Clin Adv Periodontics* 2011 May;1(1):41-52.
- 14) Cairo F. Periodontal plastic surgery of gingival recessions at single and multiple teeth. *Periodontol 2000*. 2017 Oct;75(1):296-316.
- 15) Stefanini M, Marzadori M, Aroca S, Felice P, Sangiorgi M, Zucchelli G. Decisdion making in root coverage procedures for esthetic outcome. *Periodontol 2000*. 2018 Jun;77(1):54-64.

- 16) Zweers J, Renske T, Slot D, Wewisgold A, Van der Weijden F. Characteristic of periodontal biotips, its dimensions, association and prevalence. A systematic review. J Clin Periodontol 2014 Oct;41(10):958-71.
- 17) Chambrone L, Nahas de Castro R, Chambrone LA. The concepts of evidence-based periodontal plastic surgery: Application of the principles of evidence-based dentistry for the treatment of recession-type defects. Periodontol 2000. 2019;79:81-106.
- 18) De Rouck T, Eghbali R, Collys K, De Bruyn H, Cosyn J. The gingival biotype revisited: Transparency of the periodontal probe through the gingival margin as a method of discriminate thin from thick gingiva. J Clin Periodontol 2009 May;36(5):428-33
- 19) Navarrete M, Godoy I, Melo P, Nally J. Correlación entre biotipo gingival ancho, grosor de encía adherida en zona estética del maxilar superior. Rev Clin Periodoncia Implantol Rehabil Oral 2015 Dec;8(3)192-7
- 20) Miller P. A classification of marginal tissue recession. Int J Periodontics Restorative Dent 1985;5(2):8-13.
- 21) Pini Prato G, Francedschi D, Cairo F, Neri M, Rotudo R. Classification of dental Surface defects in áreas of gingival recession. J Periodontol 2010 Jun;81(6):885-90
- 22) Cairo F, Neri M, Cincinelli S, Mervelt J and Pagliaro U. The interproximal clinical attachment leve lof classify gingival recessions and predict root

coverage outcomes: an explorative and reliability study. J Clin Periodontol 2011 Jul;38(7):661-6.

23) Zucchelli G. Predeterminación del Recubrimiento Radicular. En: Cirugía Estética Mucogingival. 1ª Edición. Barcelona, España: Quintessence; 2014. p. 97-105

24) Zuchelli G. Tratamiento de la Superficie Radicular. En: Cirugía Estética Mucogingival. 1ª Edición. Barcelona, España: Quintessence; 2014. p. 139-148

25) Zucchelli G, Mele M, Stefanini M, Mazzotti C, Mounssif I, Marzadori M, Montebugnoli L. Predetermination of root coverage. J Periodontol 2010 Jul;81(7):1019-26.

26) Neto Joao C, Cavalcanti M, Sekiguchi RT, Pannuti CM, Romito A, Tatakis DN. Root Coverage for Single Deep Gingival Recessions: Outcomes Based on a Decision-Making Algorithm. Int J Dent 2019 Jan 22;2019.

27) Zucchelli G, Cesari C, Amore L, Montebugnoli L, De Sanctis M. Laterally Moved, Coronally Advanced Flap: A Modified Surgical Approach for Isolated Recession-Type Defects. J Periodontol 2004 Dec;75(12):1734-41.

28) Cairo F, Pagliaro U, Neri M. Treatment of gingival recession with coronally advanced flap procedures. A systematic review. J. Clin. Periodontol 2008 Sep;35(8 Suppl):136-62.

29) Zuchelli G. Colgajo reposicionado coronalmente 'en sobre' para recesiones múltiples. En: Cirugía Estética Mucogingival. 1ª Edición. Barcelona, España: Quintessence; 2014. p. 521-596

- 30) Zucchelli G, De Sanctis M. Treatment of Multiple Recession-Type Defects in Patients With Esthetic Demands. *J Periodontol* 2000 Sep;71(9):1506-14.
- 31) Cairo F, Cortellini P, Pilloni A, Nieri M, Cincinelli S, Amunni F, et al. Clinical efficacy of coronally advanced flap with or without connective tissue graft for the treatment of multiple adjacent gingival recessions in the aesthetic area: a randomized controlled clinical trial. *J Clin Periodontol* 2016 Oct;43(10):849-56.
- 32) Zucchelli G, Stefanini M, Ganz S, Mazzotti C, Mounssif I, Marzadori M. Coronally Advanced Flap With Different Designs in the Treatment of Gingival Recession: A Comparative Controlled Randomized Clinical Trial. *Int J Periodontics Restorative Dent* 2014 May-Jun;36(3):319-27.
- 33) Zucchelli G, Gori G, Mele M, Stefanini M, Mazzotti C, Marzadori M, et al. Non-carious cervical lesions associated with gingival recessions: a decision making process. *J Periodontol* 2011 Dec;82(12):1713-24.
- 34) Pini Prato G, Franceschi D, Rotundo R, Cairo F, Cortellini P, Nieri M. Long-term 8-year outcomes of coronally advanced flap for root coverage. *J Periodontol* 2012 May;83(5):590-4.
- 35) Rasperini G, Acunzo R, Pellegrini G, Pagni G, Tonetti M, Pini Prato GP, et al. Predictor factors for long-term outcomes stability of coronally advanced flap with or without connective tissue graft in the treatment of single maxillary gingival recessions: 9 years results of a randomized controlled clinical trial. *J Clin Periodontol* 2018 Sep;45(9):1107-17

- 36) Cairo F, Barootchi S, Tavelli L, Barbato L, Wang HL, Rasperini G, et al. Aesthetic and patient related outcomes following root coverage procedures: A systematic review and network meta analysis. *J Clin Periodontol* 2020 Nov;47(11):1403-15.
- 37) Reis MBL, Mandetta CMR, Dantas CDF, Marañón-Vásquez G, Taba M Jr de Souza SLS, et al. Root coverage of gingival recessions with non-carious cervical lesions: a controlled clinical trial. *Clin Oral Investig* 2020 May 21
- 38) Aroca S, Molnar B, Windisch P, Gera I, Salvi GE, Nikolidakis D, et al. Treatment of multiple adjacent Miller Class I and II gingival recessions with a Modified Coronally Advanced Tunnel (MCAT) technique and a collagen matrix or palatal connective tissue graft: a randomized, controlled clinical trial. *J Clin Periodontol* 2013 Jul;40(7):713-20.
- 39) Zabalegui I, Sicili A, Cambra J, Gil J, Sanz M. Treatment of Multiple Adjacent Gingival Recessions with the Tunnel Subepithelial Connective Tissue Graft: A Clinical Report. *Int J Periodontics Restorative Dent* 1999 Apr;19(2):199-206.
- 40) Tavelli L, Barootchi S, Nguyen T, Tattan M, Ravidà A, Lay W. Efficacy of tunnel technique in the treatment of localized and multiple gingival recessions: A systematic review and meta-analysis. *J Periodontol* 2018 Sep;89(9):1075-90.
- 41) Cairo F, Pagliaro U, Neri M. Treatment of gingival recession with coronally advanced flap procedures. A systematic review. *J. Clin. Periodontol* 2008 Sep;35(8 Suppl):136-62.

# IX. ANEXO I

## COLGAJO AVANZADO CORONALMENTE



**Consentimiento Informado**

PACIENTE Gzletto Veronica HC N° \_\_\_\_\_  
FECHA 8/8/2019 TRABAJO A REALIZAR Colgajo Avanzado Coronarmente - Tec  
d. Eusebio - De Sincis - Elvira, 22-23-25

TRATAMIENTOS ALTERNATIVOS: \_\_\_\_\_

CONSENTIMIENTO DEL PACIENTE: *He recibido una explicación clara sobre el plan de tratamiento, se me permitió realizar todo tipo de preguntas al respecto y se aclararon todas mis dudas. Se me explicaron las maniobras y procedimientos a ejecutar así como los materiales y/o medicación que se me debe administrar para su realización.*



REALIZADO: Fecha: 8/8/2019

FIRMA DEL PACIENTE O TUTOR:  FIRMA DEL PROFESIONAL: 

ACLARACIÓN Gzletto Veronica  
DNI N° 23226409



NECESIDAD DE CAMBIOS EN EL PROCEDIMIENTO INDICADO: \_\_\_\_\_

RAZONES: \_\_\_\_\_

FIRMA DEL PACIENTE O TUTOR:  FIRMA DEL PROFESIONAL: 

INDICACIONES POS OPERATORIAS (Idénticas a las prescriptas al paciente)  
Ampicilina 875 mg cada 12 hs - Dado por 75 cada 8hs - No  
cepillar la zona - Bacter con Plac - Ost por 14 días - Hielo en la  
zona por 24 hs

Día 8/8/2019 Hora 8:30h

FIRMA DEL PACIENTE O TUTOR:  FIRMA DEL PROFESIONAL: 

ACLARACIÓN Gzletto Veronica  
DNI N° 23226409

Nombre del paciente: \_\_\_\_\_ Ficha N°: \_\_\_\_\_  
Operador: \_\_\_\_\_

TECNICA DE TUNELIZACION PARA RECESION UNICA CON  
INJERTO DE TEJIDO CONECTIVO

**Consentimiento Informado**

PACIENTE Gutierrez, Verónica HC N° \_\_\_\_\_  
 FECHA 10/10/19 TRABAJO A REALIZAR Técnica de tunelización con injerto de tejido conectivo en elemento 16

TRATAMIENTOS ALTERNATIVOS: \_\_\_\_\_

CONSENTIMIENTO DEL PACIENTE: *He recibido una explicación clara sobre el plan de tratamiento, se me permitió realizar todo tipo de preguntas al respecto y se aclararon todas mis dudas. Se me explicaron las maniobras y procedimientos a ejecutar así como los materiales y/o medicación que se me debe administrar para su realización.*

REALIZADO: Fecha: 10/10/19

FIRMA DEL PACIENTE O TUTOR \_\_\_\_\_ FIRMA DEL PROFESIONAL \_\_\_\_\_  
 ACLARACIÓN Gutierrez Verónica  
 DNI N° 23226409

NECESIDAD DE CAMBIOS EN EL PROCEDIMIENTO INDICADO: \_\_\_\_\_

RAZONES: \_\_\_\_\_

FIRMA DEL PACIENTE O TUTOR \_\_\_\_\_ FIRMA DEL PROFESIONAL \_\_\_\_\_

INDICACIONES POS OPERATORIAS (Idénticas a las prescritas al paciente)  
Ante Agón 675 mg cada 12 h por 7 días y Doble dosis 75 mg cada 12 h - Biotin por PLATE-OUT - Cepillos cada 2 días sin injerto en la zona del injerto.

Día 10/10/19 Hora 8:30 h

FIRMA DEL PACIENTE O TUTOR \_\_\_\_\_ FIRMA DEL PROFESIONAL \_\_\_\_\_  
 ACLARACIÓN Gutierrez Verónica  
 DNI N° 23226409

Nombre del paciente: \_\_\_\_\_ Ficha N°: \_\_\_\_\_  
 Operador: \_\_\_\_\_

COLGAJO DESPLAZADO LATERAL CON INJERTO DE TEJIDO  
 CONECTIVO


**Consentimiento Informado**


PACIENTE Gabriel Vronca HC N° \_\_\_\_\_  
 FECHA 10/11/2019 TRABAJO A REALIZAR Colgajo de pectoral lateral con  
injerio de tejido conectivo en el hombro 44

TRATAMIENTOS ALTERNATIVOS: \_\_\_\_\_

CONSENTIMIENTO DEL PACIENTE: *He recibido una explicación clara sobre el plan de tratamiento, se me permitió realizar todo tipo de preguntas al respecto y se aclararon todas mis dudas. Se me explicaron las maniobras y procedimientos a ejecutar así como los materiales y/o medicación que se me debe administrar para su realización.*


REALIZADO: Fecha: 10/11/2019

FIRMA DEL PACIENTE O TUTOR:  ACLARACIÓN Gabriel Vronca  
 DNI N° 23226409

FIRMA DEL PROFESIONAL: 


NECESIDAD DE CAMBIOS EN EL PROCEDIMIENTO INDICADO: \_\_\_\_\_


RAZONES: \_\_\_\_\_

FIRMA DEL PACIENTE O TUTOR:  FIRMA DEL PROFESIONAL: \_\_\_\_\_

INDICACIONES POS OPERATORIAS (Idénticas a las prescriptas al paciente)  
Ampliar 675 ml y 12h - Dolor que si me calma 8h por 3 días  
Prueba con PNF-OUT - Comer, beber y fumar - No cepillarse la  
zona

Día 10/11/2019 Hora 9:30 h.

FIRMA DEL PACIENTE O TUTOR:  ACLARACIÓN Gabriel Vronca  
 DNI N° 23226409

FIRMA DEL PROFESIONAL: 



# TECNICA DE TUNELIZACION CON INJERTO DE TEJIDO CONECTIVO


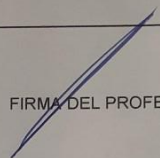
**Consentimiento Informado**

PACIENTE Galletto Veronica HC Nº \_\_\_\_\_  
FECHA 8/3/2019 TRABAJO A REALIZAR Tecnicas de tunelización con injerto de tejido conectivo en plantas 35-36

TRATAMIENTOS ALTERNATIVOS: \_\_\_\_\_

CONSENTIMIENTO DEL PACIENTE: *He recibido una explicación clara sobre el plan de tratamiento, se me permitió realizar todo tipo de preguntas al respecto y se aclararon todas mis dudas. Se me explicaron las maniobras y procedimientos a ejecutar así como los materiales y/o medicación que se me debe administrar para su realización.*

REALIZADO: Fecha: 8/3/2019



FIRMA DEL PACIENTE O TUTOR  FIRMA DEL PROFESIONAL 

ACLARACIÓN causado traumático.

DNI Nº 23226409

NECESIDAD DE CAMBIOS EN EL PROCEDIMIENTO INDICADO: \_\_\_\_\_



RAZONES: \_\_\_\_\_

FIRMA DEL PACIENTE O TUTOR  FIRMA DEL PROFESIONAL 

INDICACIONES POS OPERATORIAS (Idénticas a las prescritas al paciente)

Analgesia 875 mg cada 12 h - Difenhidramina 75 mg por 3 días - Antibiótico en 2 dosis por 72 h - Biotin con Plaf-DVT - (comida 6/24/24) - No escribir el libro por error h. unip.

Día 8/3/2019 Hora 8:30h.

FIRMA DEL PACIENTE O TUTOR  FIRMA DEL PROFESIONAL 

ACLARACIÓN causado traumático.

DNI Nº 23226409

Nombre del paciente: \_\_\_\_\_ Fecha Nº: \_\_\_\_\_