

Osteonecrosis mandibular por uso de agentes antirresortivos Presentación de un caso clínico

***Mandibular osteonecrosis due to the use of antiresortive agents.
Presentation of a clinical case***

AUTORA

JULIETA VIADANA

Odontóloga. Residente 3er año Odontología general.
Hospital Central (Alem S/N).
Email: julietaviadanac@gmail.com / odontologiahospital-central@gmail.com

COAUTORAS

CRISTINA VEGA

Odontóloga. Especialista en Periodoncia. Hospital Central (Alem S/N).
Email: cristyvega86@gmail.com / odontologiahospital-central@gmail.com

MARIANA PEZZUTTI

Odontóloga. Especialista en Periodoncia y Odontología Preventiva Social y Comunitaria. Hospital Central (Alem S/N).
E-mail: pezzuttimariana@gmail.com / odontologiahospitalcentral@gmail.com

YANINA PALAZZOLO

Odontóloga. Hospital Central (Alem S/N).
Email: yaninapalazzolo@gmail.com / odontologiahospitalcentral@gmail.com

RESUMEN

La osteonecrosis de los maxilares asociada a agentes antirresortivos (ARONJ, de las siglas en inglés) es una complicación severa en pacientes que reciben medicamentos como bifosfonatos, denosumab o antiangiogénicos.

Los bifosfonatos y otros antirresortivos, como el denosumab, son potentes inhibidores de la función de los osteoclastos y la reabsorción ósea mediada por mismos. Son utilizados eficazmente para disminuir el proceso de reabsorción ósea y mejorar la calidad de vida de los pacientes con osteoporosis, enfermedades osteolíticas malignas y otras lesiones óseas como enfermedad de Paget u osteogénesis imperfecta 1, 6

Se presentará un caso clínico de una paciente de 64 años de edad, con antecedentes de administración de zolendronato y denosumab, que presenta exposición ósea en alveolo postexodoncia de 1 año de evolución.

Palabras claves: Osteonecrosis, bifosfonatos, antirresortivos, hueso, extracción dentaria, ARONJ

ABSTRACT

The antiresortive agents-related osteonecrosis of the jaws (ARONJ) is a severe complication in patients receiving medications such as bisphosphonates, denosumab, or antiangiogens.

Bisphosphonates and other antiresortives, such as denosumab, are potent inhibitors of osteoclast function and osteoclast-mediated bone resorption. They are used effectively to reduce the bone resorption process and improve the quality of life of patients with osteoporosis, malignant osteolytic diseases and other bone lesions such as Paget's disease or osteogenesis imperfecta 1, 6

We will present a clinical case of a 64-year-old patient, with a history of administration of zoledronate and denosumab, who presents bone exposure in the post-exodontic socket of 1 year of evolution.

Keywords: Osteonecrosis, bisphosphonates, denosumab, bone, tooth extraction, ARONJ.

Osteonecrosis mandibular por uso de agentes antirresortivos. Presentación de un caso clínico

Julieta Viadana; Cristina Vega; Mariana Pezzutti; Yanina Palazzolo

INTRODUCCIÓN

La osteonecrosis de los maxilares es definida como un área de hueso en la región maxilofacial que permanece expuesta al menos 8 semanas, siempre que los pacientes hayan sido prescritos con bifosfonatos, otros agentes antirresortivos, como el denosumab o antiangiogénicos; sin historial de radiación o enfermedad metastásica obvia en los maxilares^{1,2}

El denosumab inhibe la osteólisis al bloquear la interacción entre RANKL y RANK, evitando así la formación del complejo RANK-RANKL, suprimiendo la formación y diferenciación de los osteoclastos, disminuyendo así el recambio óseo.⁴ En pacientes con cáncer expuestos a denosumab, el riesgo de ARONJ varía de 0,7 a 1,9% (70 a 90 casos por 10.000 pacientes).¹

Los Bifosfonatos, se incorporan en osteoclastos durante el proceso de degradación ósea e interrumpen las funciones del citoesqueleto, aceleran apoptosis, suprimiendo así la resorción ósea. Presentan afinidad por la hidroxiapatita, de modo que, aproximadamente el 50% de los Bifosfonatos se acumulan en la matriz ósea y se conservan allí durante un tiempo prolongado. Presentan un riesgo de ARONJ de aproximadamente 1% (100 casos por 10.000 pacientes).^{1,3}

La AAOMS define los siguientes grados o estadios:³

Estadio 0: Síntomas clínicos: sin exposición ósea / necrosis, bolsa periodontal profunda, movilidad dental, úlcera de la mucosa oral, hinchazón, formación de abscesos, trismus, hipostesia / entumecimiento del labio inferior, dolor no odontogénico.

Hallazgos de imagen: hueso alveolar esclerótico, engrosamiento y esclerosis de la lámina dura.

Estadio 1: Síntomas clínicos: exposición ósea asintomática / necrosis sin signos de infección o fístula en la que el hueso es palpable con una sonda.

Hallazgos de imagen: hueso alveolar esclerótico, engrosamiento y esclerosis de la lámina dura.

Estadio 2: Síntomas clínicos: exposición / necrosis ósea asociada con infección o fístula en el que el hueso es palpable con una sonda. El área del hueso expuesta implica dolor y enrojecimiento, con o sin drenaje.

Hallazgos de imagen: imagen mixta de osteosclerosis difusa / osteólisis de la mandíbula del hueso alveolar, engrosamiento del canal mandibular, reacción perióstica, sinusitis maxilar, formación de secuestro

Estadio 3: Síntomas clínicos: Exposición / necrosis ósea sobre el hueso alveolar. Dolorosa. Posibilidad de fractura patológica o fístula extraoral, formación de fístula u osteólisis avanzada que se extiende hasta el borde inferior mandibular o el seno maxilar

Hallazgos de imagen: osteosclerosis / osteólisis del hueso circundante, fractura patológica mandibular y osteólisis que se extiende hasta el piso del seno maxilar.³ Se ha relacionado un número creciente de factores de riesgo con la aparición de ARONJ.⁴

Factores sistémicos: Tipo de agente antirresortivo administrado, número de infusiones, duración de la administración, terapia anti angiogénica, tipo de cáncer, diabetes mellitus y corticoterapia.

Factores locales: exodoncias dentarias, cirugías dentoalveolares, pobre higiene oral, infección de la mandíbula, implantes dentales, caries⁴

La extracción dentaria y la cirugía dentoalveolar son probablemente los desencadenantes más frecuentes para desarrollar ARONJ, en pacientes que reciben terapias con agentes antirresortivos (52 a 61%). Si se debió realizar una osteotomía adicional aumenta aún más el riesgo de ARONJ, incluso combinado con tratamiento adyuvante perioperatorio. La infección asociada con la biopelícula

microbiana oral también afecta significativamente el riesgo de ARONJ, al igual que los implantes dentales, requiriendo una prevención adecuada.¹

Los maxilares por sus características clínicas y anatómicas se constituyen como las zonas de mayor incidencia de osteonecrosis. El hueso alveolar presenta una alta tasa de recambio óseo en comparación con otros huesos del cuerpo humano.⁶

Tratamiento:

El manejo está determinado según el estadio, gravedad de los síntomas, el deterioro funcional y su pronóstico.

Estadio 1: Terapia conservadora, higiene bucal adecuada, asociada a enjuagues bucales tópicos (clorhexidina al 0,12%). Tratar lesiones dentarias y enfermedad periodontal si las hubiera.

Estadio 2: Se realizan los mismos procedimientos que en el estadio 1, asociado a antibióticos sistémicos. Si se sospecha infección, considerar desbridamiento quirúrgico.

Estadio 3: mismos procedimientos que estadio 2, sumando un desbridamiento quirúrgico, resección y reconstrucción de la mandíbula de ser necesario.³

CASO CLÍNICO

Paciente de sexo femenino de 64 años de edad, que consulta en el servicio de odontología del Hospital Central de Mendoza por presentar sintomatología dolorosa en maxilar inferior izquierda (en sector de molares). En cuanto a sus antecedentes sistémicos refiere diabetes mellitus tipo II, hipertensión arterial y Cáncer de mama diagnosticado en 2013, con metástasis en hueso e hígado. Ha sido tratada con Bifosfonatos (Ácido zolendrílico) hasta el año 2017 y desde el 2018 hasta la actualidad con Denosumab (una sesión de quimioterapia por mes).

Refiere exodoncia de elemento 36 realizada en julio del año 2020 y apertura cameral del elemento 35. Además se des-

Osteonecrosis mandibular por uso de agentes antirresortivos. Presentación de un caso clínico

Julietta Viadana; Cristina Vega; Mariana Pezzutti; Yanina Palazzolo

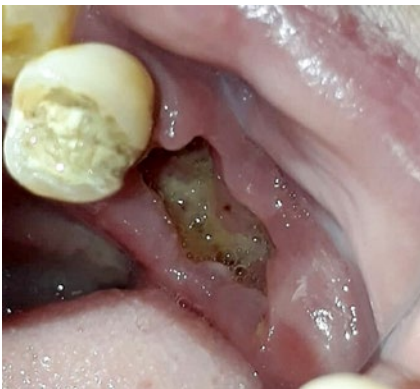

Figura A 1: Alveolo postexodoncia del elemento 36. Se observa exposición de hueso necrótico

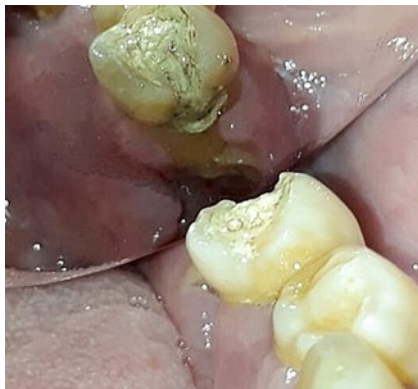

Figura A 2: Vista mesial de alveolo postexodoncia de elemento 36 y apertura de elemento 35.

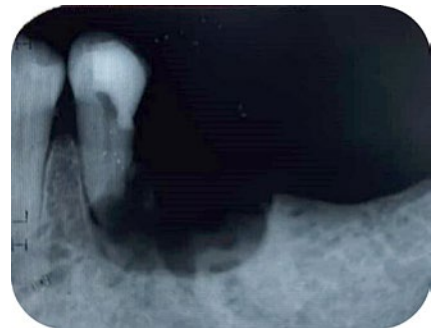

Figura B 1: Imagen radiográfica.

criben múltiples intervenciones realizadas anteriormente por otro profesional que constaron de lavados de lecho, y eliminación de fragmentos óseos con gubia y fresado postexodoncia del elemento 36. Dichas intervenciones se realizaron durante un lapso de aproximadamente 10 meses.

Al examen intraoral, se observa desde la cara distal del segundo premolar (35) hasta distal del alveolo del elemento 36 hueso expuesto de apariencia necrótica. (FIGURA A 1 Y A 2)

Se realiza radiografía periapical donde se evidencia imagen radiolúcida en zona postexodoncia del elemento 36 que no se condice con el proceso de cicatrización normal, e imagen radiolúcida en tercio apical de elemento 35 compatible con reabsorción dentaria o fresado del mismo. (FIGURA B 1)

Se decide realizar exodoncia de elemento 35 por intenso dolor y severa movilidad del mismo, con colocación de plugs y membrana de LPRF (Fibrina rica en plaquetas y leucocitos en inglés) en alveolo postexodoncia y herida del elemento 36. (FIGURA C 1 Y C 2)

DISCUSIÓN

La osteonecrosis de los maxilares se ha

vuelto una condición importante en la odontología debido al progresivo aumento de casos reportados y la dificultad en su manejo terapéutico. Sumado a que se ha aumentado notablemente el uso de antirresortivos para múltiples patologías. El caso clínico expuesto presenta características similares a las descriptas por la literatura respecto de la patología en estudio. Según la clasificación de la AAOMS nuestro caso se describiría como un estadio 2, debido a que la paciente se presentaba con hueso necrótico expuesto, dolor, signos de inflamación, y radiográficos en relación a los descriptos anteriormente en este estadio.

En correlación con la bibliografía, que específica que el 52 a 61% de pacientes que desarrollan ARONJ lo hacen luego de una exodoncia dentaria, la paciente presentó la exodoncia del elemento 36 y la osteotomía de la zona, constituyéndose como la causa desencadenante de la osteonecrosis.

La bibliografía describe a la mandíbula como sitio más frecuente de desarrollar osteonecrosis debido a que es un hueso con menor irrigación en relación con el hueso maxilar, en correspondencia con este dato nuestra paciente presenta la osteonecrosis en zona mandibular.

En cuanto al tratamiento se optó por el uso de L-PRF (fibrina rica en plaquetas y leucocitos) que es un concentrado de plaquetas de segunda generación (matriz de fibrina autóloga natural) obtenido de la sangre del paciente, donde por venopunción ésta es recolectada y colocada en tubos para posteriormente ser llevada a una centrifuga.⁷

El tratamiento con L-PRF fue elegido ya que es fibrina rica en plaquetas, leucocitos, citoquinas y factores de crecimiento, y que inducen la promoción de la cicatrización de las heridas, el crecimiento y la maduración del hueso, la estabilización de los injertos, el sellado de la herida y el control de la hemostasia.⁷

Se encuentra aplicación como un enfoque alternativo no invasivo, rápido y simple para manejar la exposición ósea.⁷

CONCLUSIÓN

La osteonecrosis de la mandíbula es una condición que perjudica significativamente la calidad de vida de los pacientes con cáncer. Medidas preventivas son de suma importancia para reducir el riesgo de ARONJ o retrasar su comienzo. Se debe considerar a todo paciente tratado con antirresortivos como susceptible de presentar osteonecrosis en caso de someterse a procedimientos odontológicos invasivos que involucren al tejido óseo.

El paciente debe estar informado del

Osteonecrosis mandibular por uso de agentes antirresortivos. Presentación de un caso clínico

Julieta Viadana; Cristina Vega; Mariana Pezzutti; Yanina Palazzolo

riesgo de osteonecrosis al extraer piezas dentarias; debemos personalizar e individualizar las estrategias terapéuticas para cada paciente y acompañarlo en el proceso de curación que suele ser extenso, e incómodo para el paciente.

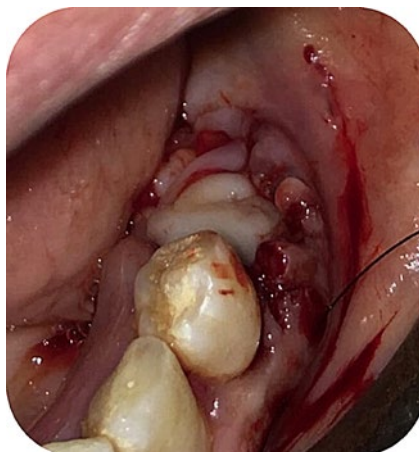


Figura C 1: Fotografía intraoperatoria. Plugs de L-PRF dentro del alveolo del elemento 35 y herida del 36 más colocación de membrana superficial de LPRF.

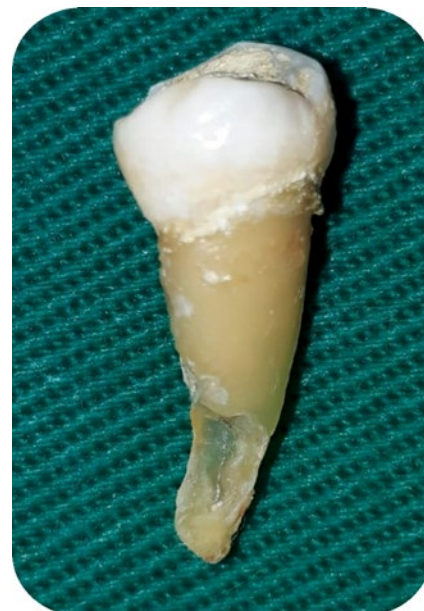

Figura C 2: Elemento 35 postexodoncia. Con evidencia de reabsorción o fresado de tercio apical

BIBLIOGRAFÍA

1. RUGGIERO, S. *Osteonecrosis of the jaw: BRONJ and ARONJ*. *Faculty Dental Journal*, (2014) 5(2), 90–93.
2. PICARDO S, RODRÍGUEZ GENTA S, REY E. *Bisphosphonate-associated maxillary osteonecrosis in osteoporosis patients*. *Revista española de cirugía oral y máxilofacial*. 2015; vol. 37 (103-107).
3. SHIBAHARA T. *Antiresorptive Agent-Related Osteonecrosis of the Jaw (ARONJ): A Twist of Fate in the Bone*. *Toboku J Exp Med*. 2019 Feb; vol. 247 (75-86).
4. ELEUTHERAKIS-PAPAIAKOVOU E, BAMIAS A. *Antiresorptive treatment-associated ONJ*. *Eur J Cancer Care (Engl)*. 2017 Nov; 26 (6).
5. SANTOS A, LIMA D, SCHERMA, A., KITAKAWA, D., MAGALHÃES, N. C., PERALTA, F., & E SILVA DE CARVALHO, L. (2020). *An Approach for the Prevention, Diagnosis, and Treatment of Jaw Osteonecrosis: Report of a Case Associated with Zoledronic Acid*. *The American journal of case reports*, 2020 vol, 21.
6. CORTÉS-MOTTA M, FERNÁNDEZ GRISALES R. *Osteonecrosis de los maxilares: fisiopatología, diagnóstico y tratamiento*. *Rev. CES Odont* 2016; 29(2): (65-77)
7. PINTO, NELSON & TEMMERMAN, ANDY & TEUGHELIS, WIM & CASTRO, ANA & CORTELLINI, SIMONE & QUIRYNEN, MARC. *Consensus Guidelines on the Use of L-PRF from the 1st European Meeting on Enhanced Natural Healing in Dentistry*. 2016.10.13140